West Virginia University Libraries
3 0802 102283368 8

DO NOT CIRCULATE

DIE ANWENDUNG

DER

GALVANOKAUSTIK

IM

INNERN DES KEHLKOPFES UND SCHLUNDKOPFES

SOWIE IN DER MUND- UND NASENHÖHLE UND DEN OHREN

NEBST EINER

KURZEN ANLEITUNG ZUR LARYNGOSKOPIE UND RHINOSKOPIE

VON

Dr. RUDOLPH VOLTOLINI

PROFESSOR AN DER UNIVERSITÄT ZU BRESLAU.

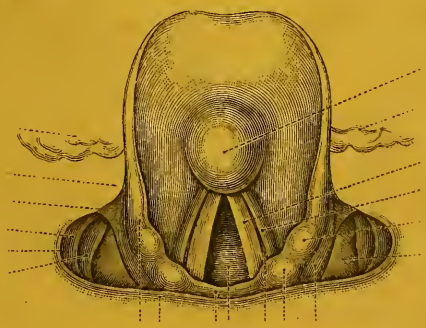

ZWEITE VOLLSTÄNDIG UMGEARBEITETE AUFLAGE.

MIT 24 HOLZSCHNITTEN UND 3 CHROMOLITHOGRAPHIRTEN TAFELN.

WIEN, 1872.

WILHELM BRAUMÜLLER

K. K. HOF- UND UNIVERSITÄTSBUCHHÄNDLER.

RECEIVED
MAY 24 1937
WEST VIRGINIA UNIVERSITY
MEDICAL CENTER LIBRARY

Medicinische Werke

aus dem Verlage

von Wilh. Braumüller, k. k. Hof- und Universitätsbuchhändler in Wien.

Schrötter, Dr. L., Docent an der k. k. Universität und Vorstand der Klinik für Laryngoskopie. **Jahresbericht der Klinik für Laryngoskopie** an der Wiener Universität. 1870. gr. 8. 1871. 1 fl. 20 kr. — 24 Ngr.

Das vorliegende Werk ist um so berücksichtigenswerther, als es aus der ersten und einzigen gegenwärtig bestehenden Klinik für Kehlkopfkrankheiten hervorgegangen ist, und gerade dieses Gebiet der Medicin in therapeutischer Beziehung einen ungemein raschen Aufschwung genommen hat.

Semeleder, Dr. Friedr., ehem. Docent an der k. k. Universität in Wien, Leibarzt Sr. Maj. des Kaisers von Mexico etc. **Die Laryngoskopie** und ihre Verwerthung für die ärztliche Praxis. gr. 8. 1863. 1 fl. — 20 Ngr.

Das Bestreben des Verfassers geht dahin, dem ärztlichen Publikum mit Hinweglassung aller Streitfragen eine Uebersicht der thatsächlichen Errungenschaften des Liston-Garcia'schen Verfahrens zu geben. Was an den verschiedensten Orten von laryngoskopischen Beobachtungen und Studien niedergelegt wurde, ist darin gesammelt und — durch eigene Arbeiten vermehrt — systematisch zusammengestellt. Das Buch unterscheidet sich von den bisherigen laryngoskopischen Schriften dadurch, dass die Technik des Verfahrens nur kurz behandelt, dagegen der Nachdruck gelegt wurde auf die Pathologie des Kehlkopfes, so wie sie sich heute mit Hilfe des Kehlkopfspiegels geben lässt.

Türck, Dr. Ludwig, weil. Professor an der k. k. Universität in Wien. **Praktische Anleitung zur Laryngoskopie.** Mit 32 Holzschnitten und 1 Steindrucktafel. gr. 8. 1860. 1 fl. 40 kr. — 28 Ngr.

— — **Klinik der Krankheiten des Kehlkopfes und der Luftröhre.** Nebst einer Anleitung zum Gebrauche des Kehlkopfrachenspiegels und zur Localbehandlung der Kehlkopfkrankheiten. Mit 260 Holzschnitten und einer Steindrucktafel. gr. 8. 1866. 7 fl. — 4 Thlr. 20 Ngr.

— — **Atlas zur Klinik der Kehlkopfkrankheiten.** In 24 chromolithographirten Tafeln von Dr. A. Elfinger und Dr. C. Heitzmann. Mit erklärendem Texte. gr. 8. 1866. cart. 12 fl. — 8 Thlr.

Das vorstehende Werk umfasst eine vollständige systematische Pathologie und Therapie der Kehlkopf- und Luftröhren-Krankheiten, hauptsächlich auf Grundlage der laryngoskopischen Untersuchung, nebst vielen aus der reichen Erfahrung des Verfassers ausgewählten, durch sehr gelungene Abbildungen illustrirten Krankheitsfällen.

In der Bearbeitung ist nicht blos auf den Specialisten, sondern auf einen grösseren ärztlichen Leserkreis Rücksicht genommen.

Der zum Werke gehörige Atlas enthält 112 in Farbendruck meisterhaft ausgeführte Abbildungen. Zur Erleichterung der Anschaffung wird das Werk auch ohne den Atlas abgegeben.

Moos, Dr. S., praktischer Arzt und Docent an der Universität in Heidelberg. **Klinik der Ohrenkrankheiten.** Ein Handbuch für Studirende und Aerzte. Mit 26 Holzschnitten. gr. 8. 1866.
3 fl. 50 kr. — 2 Thlr. 10 Ngr.

Das vorliegende Werk des schon seit einer Reihe von Jahren auf dem Gebiete der Ohrenheilkunde thätigen Verfassers besteht aus zwei Theilen: aus einem allgemeinen und einem speciellen.

In dem allgemeinen Theil gibt der Verfasser eine Abhandlung über die physikalische Untersuchung des Gehörorgans, wie sie, was Vollständigkeit betrifft, in keinem der bisher beliebten Lehrbücher der Otiatrik zu finden ist.

Der specielle Theil enthält die eigenen Erfahrungen und Beobachtungen des Verfassers, anlehnend an genaue Schilderungen der einzelnen Krankheitsformen des Gehörorgans und stets mit strenger Rücksicht auf fremde Leistungen.

Die Behandlung der einzelnen Krankheiten ist eingehend besprochen. Zahlreiche in den Text gedruckte Abbildungen pathologischer Trommelfellbefunde erläutern den Inhalt.

RESERVED

DIE ANWENDUNG

MAY 24 1967

DER

WEST VIRGINIA UNIVERSITY
MEDICAL CENTER LIBRARY

GALVANOKAUSTIK

IM

INNERN DES KEHLKOPFES UND SCHLUNDKOPFES

SOWIE IN DER MUND- UND NASENHÖHLE UND DEN OHREN

NEBST EINER

KURZEN ANLEITUNG ZUR LARYNGOSKOPIE UND RHINOSKOPIE

VON

Dr. RUDOLPH VOLTOLINI
PROFESSOR AN DER UNIVERSITÄT ZU BRESLAU.

ZWEITE VOLLSTÄNDIG UMGEARBEITETE AUFLAGE.

MIT 24 HOLZSCHNITTEN UND 3 CHROMOLITHOGRAPHIRTEN TAFELN.

WIEN, 1871.
WILHELM BRAUMÜLLER
K. K. HOF- UND UNIVERSITÄTSBUCHHÄNDLER

RF516
.V65
1871

Der Verfasser behält sich das Recht der Uebersetzung in fremde Sprachen vor.

HERRN

Dr. TITUS VANZETTI

PROFESSOR DER CHIRURGIE UND DIRECTOR DER CHIRURGISCHEN KLINIK
AN DER UNIVERSITÄT IN PADUA

SEINEM VEREHRTEN FREUNDE UND LIEBENSWÜRDIGEN
GEFÄHRTEN AUF DER REISE NACH NEAPEL

DER VERFASSER.

Digitized by the Internet Archive
in 2011 with funding from
LYRASIS Members and Sloan Foundation

http://www.archive.org/details/dieanwendungderg00volt

Vorwort zur ersten Auflage.

Die vorliegende Schrift verdankt ihren Ursprung der ersten erfolgreichen Anwendung der galvanokaustischen Schneideschlinge im Innern des Kehlkopfes in zwei Fällen und des Galvanokauters im Cavum pharyngo-nasale unter Leitung des Rhinoskopes. Es hätte vielleicht genügt, diese Fälle in einigen Journal-Aufsätzen zu veröffentlichen, da mir jedoch über die Anwendung der Galvanokaustik überhaupt in den genannten Regionen, bereits eine ziemlich reiche Erfahrung zu Gebote steht, so hielt ich mich zu einer besonderen Schrift hierüber für berechtigt, um jetzt schon das ganze Operations-Verfahren in ein gewisses System zu bringen. Von der Beschreibung der Operationen im Innern des Kehlkopfes und Schlundkopfes ist beinahe unzertrennlich eine kurze Angabe über die laryngoskopische und rhinoskopische Untersuchung; ich habe deshalb eine solche meiner Schrift beigefügt. Ich hielt mich hierzu um so mehr für berechtigt, als ich diese Untersuchungs-Methoden bereits seit dem Jahre 1859 bis heute ununterbrochen geübt habe. Meine „kurze Anleitung“ wird und soll nicht die trefflichen monographischen Arbeiten von Czermak, Türck, Semeleder, Störk, Lewin, v. Bruns, Moura, Mackenzie u. A. entbehrlich machen — im Gegentheil, wer sich eingehender mit diesem Gegenstande beschäftigen

will, den verweise ich auf die genannten Schriften. Meine Anleitung soll nur den Anfänger zunächst auf das Wesentliche der Untersuchungs-Methoden aufmerksam machen, damit ihm überhaupt erst eine einfache Speculirung ermöglicht werde; jedoch hoffe ich auch für den Geübten noch einiges Brauchbare zu bringen, denn jeder Specialist cultivirt besondere Seiten seines Faches.

Wer sich über die Anwendung der Galvanokaustik auf den übrigen Gebieten der Chirurgie unterrichten will, den verweise ich auf die Schrift von Middeldorpf: Die Galvanokaustik. Ein Beitrag zur operativen Medicin. Breslau 1854.

Breslau. im März 1866.

Dr. Voltolini.

Vorrede zur zweiten Auflage.

Zunächst muss ich eine Erklärung abgeben über die sonst nicht gebräuchliche Einrichtung, dass ich der zweiten Auflage einen anderen resp. ausgedehnteren Titel gegeben habe als die Erste besass. Der Titel der ersten Auflage lautete: „Die Anwendung der Galvanokaustik im Innern des Kehlkopfes und Schlundkopfes etc. Wien 1867.“ Seit jener Zeit habe ich das Terrain, innerhalb meiner Specialität, für die Anwendung der Galvanokaustik erweitert und diese auch bei Operationen in der Mund- und Nasenhöhle, so wie in den Ohren benützt.

Der Titel der ersten Auflage, welcher bestimmt das Terrain angab, auf welchem ich die Galvanokaustik zur Anwendung brachte, würde sonach bei der zweiten Auflage zu eng sein und nicht vollständig bezeichnen, was die letztere darbietet; als ein ganz neues Werk aber diese zweite Auflage erscheinen zu lassen, wäre ein Falsum, da sie die erste Auflage, wenn auch umgearbeitet, doch ganz enthält. Ich habe deshalb den Titel geändert, damit er vollständig angeben möchte, was das Werk darbietet.

Die erste Auflage hatte eine so weite Verbreitung und Anerkennung gefunden, dass ich mich zur Herausgabe einer zweiten Auflage berechtigt hielt; ich hielt mich aber sogar

zu derselben verpflichtet, als ich wesentliche Verbesserungen an Apparaten und Instrumenten, auch neue Operations-Methoden seit dem Erscheinen der ersten Auflage erfunden habe. So ist namentlich durch die von mir eingeführte Anwendung der Drahtsaiten (Stahlsaiten) und Beseitigung des Platindrahtes eine allgemeinere und häufigere Verwendung der Galvanokaustik erst möglich geworden, als selbst der Kostenpunkt manchen Operationen, z. B. denen der Nasenpolypen, bei dem Gebrauche des Platindrahtes hindernd im Wege stand.

Sonach bietet diese zweite Auflage besonders folgendes Neue dar: Beschreibung einer einfacheren Methode der Auseinandernahme und Aufbewahrung der Batterie, Einführung der Drahtsaiten, neue galvanokaustische und rhinoskopische Instrumente und Operations-Methoden, Nachweis des Werthes der Durchleuchtung für die Pathologie.

In einer der Kritiken über die erste Auflage war es gerügt worden, dass ich dem Werke auch noch eine Anleitung zur Laryngoskopie und Rhinoskopie beigefügt hatte, da wir über diese Untersuchungsmethoden bereits treffliche Schriften besässen. Trotz dieser Rüge habe ich mich nicht abhalten lassen, in der zweiten Auflage denselben Fehler zu begehen, weil ich hierin nur einen Usus übe, den auch Andere befolgen, dass sie nämlich auch über Laryngoskopie schreiben, wenn sie die laryngoskopische Chirurgie abhandeln; dann aber bin ich auch der Meinung, dass die trefflichen Werke, die wir bis jetzt besitzen, für den Anfänger zu ausführlich sind — er sieht den Wald vor lauter Bäumen nicht. Ueber Rhinoskopie besitzen wir übrigens bis jetzt nur zwei selbstständige Schriften, die von mir und die von Semeleder, und war ich um so mehr berechtigt in dieser zweiten Auflage die Rhinoskopie abermals besonders abzuhandeln, als ich in derselben zuerst den Grund zu einer rhinoskopischen Chirurgie gelegt habe, da meines Wissens bis jetzt noch Niemand eigentliche Operationen unter gleichzeitiger An-

wendung des Rhinoskopes im Cavum pharyngo-nasale ausgeführt hat. Wenn ich übrigens keinen anderen Grund hätte, eine Anleitung zur Laryngoskopie und Rhinoskopie beizufügen, so wäre schon der hinreichend gewesen, nicht bloss eine kurze sondern sogar eine lange Anleitung zu schreiben, dass ich nämlich für das Sonnenlicht plaidire, für welches ich schon seit 10 Jahren kämpfe (siehe meine Festschrift zum 50jährigen Jubiläum der Universität Breslau 1861), und welches jetzt erst endlich andere Laryngoskopiker anfangen allgemeiner anzuwenden.

Der Mängel der ersten Auflage war ich mir selbst sehr wohl bewusst, namentlich dessen, dass sie einen mehr negativen Werth hatte, da es mir bei einer so neuen Operationsmethode, wie es die Galvanokaustik in ihrer Anwendung im Larynx war, vor Allem darauf ankam zu zeigen, dass sie nicht schade, dass namentlich das so gefürchtete Glottisödem niemals eintrete. Die zweite Auflage bringt nun mehr Positives, sie zeigt den bisher unersetzlichen Vorzug der Galvanokaustik vor anderen Operations-Methoden in den bezeichneten Regionen des menschlichen Körpers. Man halte es nicht für eine Caprice von mir, dass ich hier mit nichts anderem mehr operire als mit der Galvanokaustik — Jahre lange Beobachtung und Erfahrung hat mich hierauf geführt. Wer meine Schrift nicht bloss liest, sondern sich auch die Mühe giebt, die Galvanokaustik in der beschriebenen Weise praktisch zu erproben, der wird mit mir sicherlich darin übereinstimmen, dass die von Middeldorpf begründete Galvanokaustik eine der grossartigsten und segensreichsten Erfindungen ist, die je auf dem Gebiete der operativen Medicin gemacht worden sind und wird das Urtheil von Billroth unbegründet finden, welches er in der neuesten Auflage seiner allgemeinen chirurgischen Pathologie und Therapie, Berlin 1871, S. 640 über die Galvanokaustik abgiebt. Er fertigt hier dieselbe in wenigen Zeilen ab und sagt unter Anderem: „Die Umständlichkeit für einen Arzt, eine

starke wirksame (ziemlich theure) Batterie herzurichten, ist so gross, dass die Galvanokaustik vorläufig wenig Zukunft in Betreff einer allgemeineren Anwendung hat; sie ist trotz ihrer Eleganz durch die Einführung des Ecraseur verdrängt; das ärztliche Publikum hat entschieden; die meisten operirenden Aerzte besitzen einen Ecraseur, galvanokaustische Apparate finden sich nur in wenigen Krankenhäusern.“ In neuester Zeit, wie ich höre, soll übrigens Billroth doch die Galvanokaustik öfter in Anwendung bringen und es wäre deshalb gut, wenn er selbst das oben citirte Urtheil änderte. Wenn der Ecraseur wirklich die Galvanokaustik verdrängt hätte — worüber ich keine genügende Kenntniss besitze — so wäre dieses kein Armuthszeugniss für die Galvanokaustik, sondern ein solches für die Aerzte, denn der Ecraseur erreicht nicht einmal die Galvanokaustik, geschweige übertrifft er sie, und Alle diejenigen, welche etwa der Meinung sind, dass der Ecraseur deshalb mehr in Gebrauch ist, weil er die Galvanokaustik an Brauchbarkeit übertreffe, verstehen wirklich nichts von der Letzteren.

Der Ecraseur, ein plumpes, ungeschicktes Instrument, kann nicht in eine beliebige Gestalt gebracht, nicht in die Höhlen des menschlichen Körpers, ausser etwa in die Scheide, eingeführt werden, mit ihm ist es absolut unmöglich derbes Gewebe in einer Sitzung zu durchtrennen, wovon sich Jeder jeden Augenblick an irgend einem Stücke frischen, stark mit Sehnen durchsetztem Fleische überzeugen kann. Dieses Instrument sollte die Galvanokaustik übertreffen, bei welcher man die Instrumente in jede beliebige Gestalt, Grösse und Feinheit bringen kann und mit welcher man auch die derbsten Gewebe (ausser Knochen) sicher, schnell und elegant durchtrennen kann?! Freilich zur Handhabung des Ecraseur bedarf es keiner physikalischen Kenntnisse, sondern diesen kann auch ein Handwerker regieren und insofern ist er allerdings bequemer und weniger Umstände zu seiner Handhabung erfordernd. Wenn Billroth sagt: „Das ärztliche

Publikum hat entschieden“ für den Ecraseur, so sage ich: das kranke Publikum hat für die Galvanokaustik entschieden — und diess will mehr sagen. Aus weiter Ferne kommen Patienten zu mir, um anderen Operations-Methoden zu entgehen und der Wohlthat der Galvanokaustik zu geniessen. Nicht in der Werthlosigkeit der Galvanokaustik, sondern in dem Mangel physikalischer Kenntnisse von Seiten vieler Aerzte liegt die Ursache der noch geringen Verbreitung der Galvanokaustik; wo jene Kenntnisse vorhanden sind, welche etwa eintretende Störungen an den Apparaten sofort beseitigen können, macht die Galvanokaustik nicht eben mehr Umstände als ein Inductions-Apparat, welcher mit Säuren in Thätigkeit gesetzt wird. Wenn v. Bruns, welcher mit anerkennenswerthem Eifer und Erfolg die Galvanokaustik betreibt, in seinem neuesten Werke (die Galvano-Chirurgie etc.) sich noch solcher Irrthümer schuldig macht, wie ich sie unten (S. 304) hervorhebe, was soll man dann für ein Urtheil über die Galvanokaustik erwarten von denen, die sich gar nicht mit derselben beschäftigen! Die Galvanokaustik ist eine vorzügliche und bis jetzt unersetzliche Operations-Methode, aber man muss sie verstehen — hic haeret aqua.

Mit dankbarem aber wehmüthigem Herzen gedenke ich hier unseres so früh verstorbenen Middeldorpf, welcher mir bis zu seinem Lebensende mit Rath und That zur Seite stand; auch benütze ich die Gelegenheit hier meinen Dank zu sagen Herrn Professor Marbach, welcher schon bei der Begründung der Galvanokaustik durch Middeldorpf sich grosse Verdienste um Letztere erworben und welcher auch mir in physikalischen Fragen seinen Rath ertheilt hat. Ebenso spreche ich Herrn Professor Waldeyer meinen Dank aus, welcher mir in pathologisch-anatomischen Fragen und Untersuchungen seinen Beistand gewährte.

Breslau, den 22. August 1871.

Dr. Voltolini.

Inhalt.

Seite

Vorwort zur ersten Auflage V
Vorwort zur zweiten Auflage VII
Einleitung 1

Erster Abschnitt.

Die galvanokaustischen Apparate und Instrumente.

Die galvanokaustische Batterie, physikalisches Princip derselben, ihre Zusammenstellung und Auseinandernahme 8
Die galvanokaustischen Instrumente für den Kehlkopf 24
Der Handgriff für die Schlinge 26
Der Handgriff für die Galvanokauteren 28
Der spitze, ganz feine Galvanokauter 29
Die galvanokaustische Schneideschlinge 32
Die galvanokaustische Zange 38
Instrumente für den Rachen 39
Der stärkere, spitze Galvanokauter 40
Der messerförmige Galvanokauter 40
Der Rachenpolypen-Schnürer 42
Der Kuppelbrenner 43
Der galvanokaustische Ohrkatheter 44
Instrumente für die Nasenhöhle 46
Instrumente für die Mundhöhle 47

Zweiter Abschnitt.

Kurze Anleitung zur Laryngoskopie und Rhinoskopie.

Die Laryngoskopie, Historisches 51
Die Beleuchtung, Sonnenlicht 54
Das directe Sonnenlicht 56
Das reflectirte Sonnenlicht 58
Das reflectirte Tageslicht (zerstreute Sonnenlicht) 60

Seite.
Künstliche Beleuchtung 61
Mein portativer Apparat 67
Die Untersuchung des Kranken ohne Kehlkopfspiegel 71
Der Kehlkopfspiegel 74
Spiegelbild des Kehlkopfes 77
Die Untersuchung mit dem Kehlkopfspiegel 79
Mein Kehldeckelstäbchen 87
Die Kehldeckelkrücke 89
Kehlkopfspiegel mit Zäpfchendecker 91
Vergrösserungs-Vorrichtungen 92
Messungs-Vorrichtungen 94
Die Rhinoskopie 94
Moura's modificirter Zäpfchenklemmer 100
Spatelöse 101
Zäpfchenschnürer von Türck 103
Zäpfchenklemmer von Löri 104
Methode der rhinoskopischen Untersuchung 106
Untersuchung der Nasenhöhle von vorn 106
Nasen-Specula 108
Die Durchleuchtung 117
Die Selbstbeobachtung (Auto-Laryngoskopie und Auto-Rhinoskopie) . . 122

Dritter Abschnitt.

Krankheitsfälle und galvanokaustische Operationen.

Krankheiten des Kehlkopfes 125
Methode der Operationen im Kehlkopfe 135
Krankheitsfälle des Kehlkopfes 143
Krankheiten der Rachenhöhle 211
Krankheiten der Nasenhöhle 239
Krankheiten der Mundhöhle 265
Krankheiten der Ohren 268
Die Perforation des Trommelfelles 274
Das Zerbrennen fremder Körper im äusseren Gehörgange 297
Nachtrag 304
Ueber die Zink-Eisen-Batterie 304
Ueber die Electrolyse 310
Ueber den Gebrauch des Galvanometer bei der Galvanokaustik 313
Erklärung der chromolithographirten Tafeln 320

Einleitung.

Die Galvanokaustik hat noch nicht diejenige Verbreitung unter den Aerzten erlangt, die sie mit vollem Rechte verdient, obgleich schon eine bedeutende Anzahl angesehener Chirurgen ihre Vortrefflichkeit anerkannt hat. Es ist hier nicht der Ort, mich überhaupt über die Vorzüge der Galvanokaustik auf dem ganzen Gebiete der Chirurgie lang und breit auszulassen, ich gedenke nur kurz des allgemeinen Vortheiles derselben, dass diese Art des Erglühens chirurgischer Instrumente bis jetzt auf keine andere Weise zu erzielen ist. Abgesehen davon, dass der Kranke glaubt die Zeiten der Torturen vor sich heraufbeschworen, wenn er seine Aerzte sieht mit Blasebalg und glühenden Kohlen, die Instrumente bearbeiten, die ihn von seinem Leiden befreien werden — oder auch nicht, so macht die Art des Erglühens bei der Galvanokaustik es überhaupt erst möglich in manchen Organen die Glühhitze anzuwenden: Das kalte Instrument erlangt fast augenblicklich die grösste Weissglühhitze und wird ebenso schnell wieder kalt. So wird durch diese Eigenschaft die Glühhitze erst fähig im Kehl- und Schlundkopfe, in der Mund- und Nasenhöhle und in den Ohren ihre Verwendung zu finden. Hier sind aber ihre Vorzüge und Vortheile so ausserordentlich, dass ich seit mehreren Jahren in der Kehlkopf-, Rachen- und Nasenhöhle mit nichts Anderem operire als mit der Galvanokaustik, wenn es sich um Fortschaffung von Neubildungen, Verdickungen u. dgl. handelt. Alles, was ich hier über den Werth der Galvanokaustik sage, ist nicht auf blosse aprioristische Anschauungen basirt oder aus einer gewissen Schwärmerei für diese Methode entsprungen, sondern auf zahlreiche Beobachtungen und Erfahrungen gegründet, von deren Richtigkeit sich Aerzte und Studierende bei mir über-

zeugt haben. Es wird nothwendig sein, die Vorzüge der Galvanokaustik hier näher zu besprechen, weil wir es mit Regionen des menschlichen Körpers zu thun haben, in denen ihre Verwendung in eigenthümlicher Weise erfolgt. Wer sich über ihre Vorzüge auf den anderen Gebieten der Chirurgie unterrichten will, den verweise ich auf das classische Werk von Middeldorpf: die Galvanokaustik, ein Beitrag zur operativen Medicin. Breslau 1854. Von allen Vorzügen steht oben an, dass kein Gewebe der galvanischen Glühhitze widersteht; durch diesen Umstand fast schon allein erreicht die Galvanokaustik den Vorzug vor allen anderen Operations-Methoden. Selbst die so vorzügliche Quetschschlinge lässt in manchen Fällen wegen grosser Derbheit des Gewebes der Neubildungen im Stiche; so operirte Dr. Schrötter in Wien ein Sarcom in der Trachea auf eine sehr geschickte Weise, aber das Gewächs sass so fest, dass die umgelegte Quetschschlinge wieder losgelöst werden musste (was schwer gelang), um einem anderen nicht minder schweren Operations-Verfahren Platz zu machen, nämlich Einspritzungen in die Neubildung von Ferr. sesquichlor. — dennoch blieb „ein stärker vorspringender Höcker“ zurück (Medicin. Jahrb. der Zeitschr. der k. k. Gesellschaft der Aerzte in Wien, Bd. XV. Heft 1, 1868). Der galvanokaustischen Schneideschlinge hätte das Gewächs nicht widerstanden und die Einspritzungen wären überflüssig gewesen!

Wie kein Agens den thierischen Geweben so feindlich ist als die galvanische Glühhitze, so ist aber auch umgekehrt keines ihnen so freundlich als diese; es erscheint dies paradox und enthält dennoch Wahrheit. Man fürchtete z. B. immer die Glühhitze im Kehlkopfe — und ich selbst war früher in dieser Furcht befangen — dass man mit ihr grossen Schaden stiften könne, wenn man bei der Operation auch die gesunden Gewebe träfe, namentlich die Stimmbänder, wodurch Verlust der Stimme herbeigeführt werden könne. Diese Furcht ist völlig unbegründet, denn es hat sich mir durch vielfältige Erfahrung die merkwürdige Thatsache herausgestellt, dass das gesunde Gewebe nicht so feindlich von der Glühhitze ergriffen wird, als das kranke. Viele Neubildungen, namentlich die Papillome, auch Fibrome, werden von der Glühhitze so feindlich ergriffen, dass ihre ganze Lebensthätigkeit zerstört wird, wenn man manchmal nur einen Theil des Gewächses mit dem Galvanokauter getroffen hat, der übrige Theil verschwindet dann fast spurlos, wofür sich mehrfache Belege in den hinten mitgetheilten Krankengeschichten finden. Dagegen besitzt das gesunde

Gewebe eine solche Widerstandskraft gegen die Glühhitze, dass man z. B. einen grossen Theil des Trommelfelles mit dem Galvanokauter zerstören kann, und verhindert man nicht durch besondere Mittel das Zuwachsen der grossen Oeffnung, so ist in einigen Wochen das Trommelfell wieder so vollständig geschlossen, dass kaum eine Spur des früheren Eingriffes wahrzunehmen ist. Ebenso verhält es sich mit den Stimmbändern: seit ich jene Thatsache constatirt, operire ich dreister im Kehlkopfe und habe wohl schon unzählige Male die relativ gesunden Stimmbänder getroffen, ohne irgend einen Nachtheil für die Stimmbildung — keine Spur des stattgehabten Eingriffes war später zu bemerken (wenn man nicht etwa ganz unverantwortlich mit einem sehr grossen Kauter eine totale Zerstörung bewirkt hätte). Aus dieser Thatsache resultirt ein weiterer Vortheil der Galvanokaustik, nämlich der, dass man mit ihr sowohl über, als auf und unter den Stimmbändern operiren kann. Wie complicirt ist dagegen der Instrumenten-Apparat bei anderen Operateuren, die nicht ausschliesslich mit der Galvanokaustik operiren, je nach dem verschiedenen Sitze der Neubildung bedürfen sie fast eines besonderen Instrumentes!

Ein weiterer Vorzug der Galvanokaustik ist der, dass man mit ihr, so zu sagen, zugleich touchiren kann und keines Aetzmittels bedarf; bei allen übrigen Operations-Methoden ist es fast immer nöthig, nach Entfernung der Neubildung den Grund derselben mit Aetzmitteln zu touchiren. Auch dieses haben wir bei unserer Methode nicht nöthig; dasselbe Instrument, welches die Neubildung entfernt, touchirt auch zugleich — ein nicht geringer Vortheil, wenn wir erwägen, welchen üblen Effect und Nachtheil der Höllenstein-Stift meist hervorruft. Ist es doch schon vorgekommen, dass bei Anwendung dieses Aetzmittels im Innern des Kehlkopfes der Patient anscheinend todt zu Boden stürzte, in Folge Glottiskrampfes, und nur durch die schleunig vorgenommene Tracheotomie gerettet werden konnte (Tobold). Und welchen Nachtheil äussert nicht selten der Höllenstein durch das hervorgerufene lästige, oft Tage lang anhaltende Husten, was bei angegriffenen Lungen doch wahrlich nicht ohne Bedeutung ist. Ein ähnlicher Nachtheil entsteht bei anderen Operations-Methoden durch die fast unvermeidlichen Blutungen, wodurch quälender Husten hervorgerufen und man, für den Augenblick wenigstens, verhindert wird weiter zu operiren. Alle diese Nachtheile fallen bei Anwendung der Galvanokaustik fort, deshalb ist sie denn auch fast nur allein anwendbar z. B. in jenen traurigen Fällen von Tuberculose, wo wir um die tuberculösen Ge-

schwüre im Kehlkopfe zahlreiche Excrescenzen (Schleimhaut-Hypertrophien) aufschiessen sehen, durch welche der Patient in Gefahr kommt, eher an Larynx-Verschluss zu sterben, bevor die Tuberculose anderweitig den lethalen Ausgang genommen.

Was den Instrumenten-Apparat betrifft, so bietet auch hier die Galvanokaustik nicht allein keine Schwierigkeiten dar, sondern unerschöpfliche, durch nichts Anderes zu erreichende Hilfsquellen für die Instrumenten-Technik. Schon aus der Wirkung der galvanischen Glühhitze resultirt gleichsam von selbst der vortheilhafte Instrumenten-Apparat, weil man mit keinem anderen Instrumente von gleicher Zartheit, wie das galvanokaustische, eine so schnelle und gewaltige Wirkung hervorrufen kann — eine feine Platinspitze kann man augenblicklich zur Weissglühhitze und ebenso schnell zum Erkalten bringen. Deshalb kann man z. B. die Instrumente zu Operationen im Kehlkopfe so dünn und noch dünner als eine gewöhnliche Kehlkopfsonde construiren, deshalb können ferner diese Instrumente ungedeckt sein, weil sie, kalt eingeführt, im Augenblicke erglühen und im Augenblicke wieder erkalten. Da die Instrumente aus leicht biegsamem Metall, Messing, Kupfer und Platin bestehen, so kann man ihnen jeden Augenblick eine beliebige Biegung geben — ohne den gewaltigen Effect derselben irgendwie zu beeinträchtigen. Zartheit und Biegsamkeit der Instrumente, verbunden mit bedeutender Wirksamkeit, ist aber bei Operationen im Kehl- und Schlundkopf, in der Nase und den Ohren gewiss von nicht geringem Belange! Uebrigens habe ich dem ganzen galvanokaustischen Instrumenten-Apparate eine solche Vollendung gegeben, erprobt durch zahlreiche Erfahrungen, dass ich in der That nicht wüsste, wie er ferner noch vervollkommnet werden könnte. Halten wir gegen diesen den Instrumenten-Apparat anderer Operateure, so wird wohl Jedem der Vorzug des Ersteren sofort in die Augen springen. Betrachten wir z. B. das ausgezeichnete Werk von Türck (Klinik der Krankheiten des Kehlkopfes und der Luftröhre nebst einer Anleitung zum Gebrauche des Kehlkopfrachenspiegels etc. Wien 1866) — dessen classischer Werth aber nicht im operativen Theile desselben liegt — oder durchblättern wir das treffliche Werk von v. Bruns (die Laryngoskopie und die laryngoskopische Chirurgie. Tübingen 1865), so überfällt uns ein wahres Grausen beim Anblick der abgebildeten Instrumente: da gibt es gedeckte Lapisträger, Pinzetten, Zangen, Scheeren, gedeckte und ungedeckte Messer, Quetscher, Schaber, Kratzer, gefensterte Messer, Guillotinen u. s. w. Und welchen Umfang besitzen diese Instrumente! Eine

grosse Anzahl derselben, namentlich bei Türck, haben an dem Theile, welcher in den Kehlkopf gelangen soll (am Ende) eine Breite von 3—6 Linien! Bei solchen Instrumenten ist es denn auch nicht zu verwundern, dass die Operateure, um nur mit ihnen erst in den Kehlkopf zu gelangen, sich heroischer Methoden bedienen, um sich den Eingang in den Kehlkopf zu erzwingen; der Kehldeckel wird angenähet oder durch Pinzetten nach vorn gezogen, oder das Kehlkopf-Innere mit tief eingreifenden, den ganzen Organismus benachtheiligenden anästhesirenden Solutionen bepinselt. Man wende hier nicht ein, dass mir vielleicht noch nicht so schwierige Fälle vorgekommen sein mögen, bei denen ich ebenfalls zu den letztgenannten Mitteln hätte meine Zuflucht nehmen müssen — die hinten angefügten Krankengeschichten werden das Gegentheil beweisen. Aber bei meinen galvanokaustischen Instrumenten habe ich auch gar nicht solche Schwierigkeiten zu überwinden, als mit jenen Genannten, denn mein ganzer Instrumenten-Apparat reducirt sich eigentlich nur auf zwei Instrumente: die galvanokaustische Schneideschlinge und der feine, spitze Galvanokauter. Mit diesen lässt sich eigentlich Alles operiren, was in den Höhlen des menschlichen Körpers, von denen wir hier handeln, zu operiren ist; denn ausreichende Erfahrung zeigt es, dass wir mit einem feinen Instrumente, welches schnell und heftig erglüht, einen grösseren Effect erzielen, als mit einem grösseren, welches langsam und wenig erglüht. An ihrem breitesten Theile haben diese Instrumente eine Breite von $1^1/_4$—$1^1/_2$ Linien.

Zu allen den genannten grossen Vortheilen kommen noch einige kleinere, die aber doch auch noch in Rechnung zu bringen sind: man hat nicht nöthig, die galvanokaustischen Instrumente, wie dies oft bei anderen geschehen muss, besonders zu erwärmen, denn man kann dies jeden Augenblick durch Schliessung des galvanischen Stromes bewirken. Die Instrumente rufen nicht allein für gewöhnlich keine Blutung hervor, welche für den Augenblick das weitere Operiren verhindert, sondern im Gegentheil sie setzen sofort einen weissen Brandschorf, welcher uns die Betrachtung der kranken Parthie sehr erleichtert, da die weisse Stelle sofort deutlicher in die Augen springt, auch grösser erscheint als vorher nach dem bekannten physikalischen Gesetze, dass helle Punkte der Netzhaut grösser erscheinen, als dunklere, so wie der hellbeleuchtete Theil des Mondes grösser erscheint als der dunkle. Die galvanokaustischen Instrumente sind ferner bei vorsichtigem Gebrauche unzerstörbar, sie brauchen nicht geschliffen, ja nicht einmal gerei-

nigt werden, die Glühhitze reinigt sie von selbst und Jahre lang kann man ein und dasselbe Instrument sogar mit feinster Platinspitze allwöchentlich durch mehrere Stunden gebrauchen mit unveränderter Güte.

Zu allen diesen Vorzügen kommt nun noch der hinzu, dass die Operation mittelst der Galvanokaustik beinahe völlig schmerzlos ist und ich habe es früher, als ich noch mit anderen Instrumenten operirte, wiederholt erfahren, dass Patienten, wenn ich ihnen die Wahl der Operations-Methode frei liess, sich für die Galvanokaustik entschieden, nachdem sie einmal die fast völlig schmerzlose Einwirkung derselben gegenüber der unangenehmeren durch andere Instrumente, empfunden haben. Ebenso ist die darauf folgende Reaction fast Null und niemals habe ich eine irgend bedenkliche beobachtet, am allerwenigsten das gefürchtete Glottis-Oedem. Es kann dies wenig befremden, wenn wir erwägen, dass der Kehlkopf, welcher zugleich die vordere Wand des Oesophagus mitbilden hilft, täglich beim Genuss der Speisen und Getränke an die verschiedensten Temperaturen gewöhnt wird, aber nicht an scharfe und reissende Instrumente, die denn auch viel eher eine bedeutende Reaction hervorrufen, wie hierüber in der Literatur genugsam Beispiele zu finden sind (cf. Fall 16).

Wenn wir allen den genannten Vorzügen gegenüber (auf die ich doch auch schon in der ersten Auflage dieses Werkes aufmerksam gemacht habe) sehen, wie wenig Verbreitung die Galvanokaustik noch bei denen gefunden, die sich speciell mit laryngoskopischen Operationen beschäftigen — denn auch v. Bruns hat in seinen 1868 veröffentlichten 23 Kehlkopfoperationen nur dreimal und zwar theilweise dieselbe angewendet — so drängt sich unwillkürlich die Frage auf: warum dies? Es möchte hiervon vornehmlich 3 Ursachen geben: die Einen haben die Galvanokaustik überhaupt praktisch noch nicht erprobt und sind in aprioristischen Anschauungen befangen; in einer Erfahrungswissenschaft aber, wie sie die Medicin ist, kommt Alles auf den Versuch an, denn man gelangt durch diesen zu Resultaten, von denen man sich a priori nichts träumen liess. Andere bedienen sich so unzweckmässiger Batterien und Instrumente, dass sie nur zu ungenügenden Resultaten gelangen können und diese dann der Methode aufbürden statt jenen; ich kann es aber nicht genugsam hervorheben, dass Alles, was ich über die Vorzüge der Galvanokaustik vor anderen Operations-Methoden gesagt habe, sich nur auf vorzügliche Batterien und Instrumente bezieht.

Es genügt nicht, nur etwa irgend eine galvanokaustische Batterie und galvanokaustische Instrumente zu besitzen, sondern diese müssen von vorzüglicher Qualität sein, ohne diese ziehe ich alle die Lobeserhebungen zurück, die ich der Galvanokaustik gespendet habe. Wenn man z. B. eine Batterie anwendet, die so viel Wasserstoff entwickelt, dass immer ein Gehilfe mit einem Blasebalge bereit stehen muss, um jenes Gas beständig zu entfernen, oder bei der man nicht in jedem Augenblicke die Stärke des Stromes beliebig dosiren kann, so kann man keine glänzenden Resultate erzielen. Oder wenn man Instrumente besitzt, welche z. B. im Kehlkopfe erst 3—5 Secunden ruhig liegen bleiben müssen, bis sie gehörig erglühen und zur Wirkung gelangen (v. Bruns l. c. S. 246) so redet dies der Galvanokaustik nicht eben das Wort — die Instrumente namentlich für Anwendung derselben im Innern des Kehlkopfes müssen gar keines messbaren Zeitabschnittes zum Erglühen bedürfen; blitzschnell müssen sie erglühen und ebenso schnell erkalten, denn es ist ja selbstverständlich, dass ein Instrument, welches 3—5 Secunden zum Eeglühen bedarf, eben so lange Zeit zum Erkalten nöthig hat, mit einem solchen erhitzten Instrumente kommt man aber in Gefahr auch noch beim Zurückziehen desselben die gesunden Organe zu verbrennen. Oder wenn man sich solcher Instrumente bedient (Dr. Navratil: Berlin klinische Wochenschr. Nr. 51, 1868), bei denen der Arzt während der Operation, durch den Schluss des galvanischen Stromes, „sich selbst die Finger verbrennt“, so hat dieses natürlich wenig Einladendes für die Methode. Noch Andere besitzen zwar eine gute Batterie und gute Instrumente, sie sind aber so wenig mit deren Construction und den Gesetzen des galvanischen Stromes vertraut, dass sie kleine Hindernisse, die jeden Augenblick, wie bei einem Inductions-Apparate eintreten können, für grosse und unerklärliche halten und Lust und Liebe zur Sache verlieren.

Sonach erschien es mir angemessen, ehe ich auf meinen eigentlichen Gegenstand eingehe, Einiges über die Einrichtung der Batterie zu sagen, um so mehr als ich seit der ersten Auflage dieses Buches wesentliche Verbesserungen bei der Zusammenstellung und Auseinandernahme derselben vorgenommen habe, welche es z. B. jedem Arzte auch in Privatwohnungen ermöglichen, die Batterie zu gebrauchen und aufzubewahren.

Galvanokaustische Batterie und Instrumente werden in vorzüglicher Qualität verfertigt vom hiesigen Universitäts-Instrumentenmacher Pischl, Weidenstrasse Nr. 5. Eine Batterie aus 2 Elementen,

wie sie vollständig ausreicht zu allen hier zu beschreibenden Operationen kostet 17 Thaler, eine Schneideschlinge mit 4 Leitungsröhren und ein Galvanokauter mit 6 Röhren kosten zusammen etwa eben so viel. Ich führe dieses hier an, um zu zeigen, dass auch der Kostenpunkt der Verbreitung der Galvanakaustik nicht im Wege steht, denn ein und dieselbe Batterie und dieselben Instrumente kann man bei vorsichtiger Behandlung das ganze Leben hindurch benützen, und nur etwa alle 1—2 Jahre hat man nöthig einen neuen Zinkcylinder anzuschaffen.

Erster Abschnitt.

Die galvanokaustischen Apparate und Instrumente.

1. Die galvanokaustische Batterie.

Für Operationen in allen den hier abzuhandelnden Höhlen des menschlichen Körpers genügt eine Batterie aus zwei Elementen, zuweilen sogar eine solche aus einem Elemente, wenn man nur mit feinen Drähten und der Schneideschlinge operiren will. Ich bediene mich der Kohlen-Zinkbatterie von Middeldorpf, welche von allen bisher bekannten die beste ist*). Jahr aus Jahr ein operire ich mit derselben allwöchentlich im Durchschnitte an ein, zwei auch drei Tagen, habe also hinlänglich Erfahrung um ihre Güte zu erproben. Man erzielt mit derselben eine schnelle Weissglühhitze, sie ist nicht complicirt, sondern leicht und schnell zusammenzusetzen und auseinander zu nehmen; sie verbreitet keinen üblen Geruch und kostet ihre Füllung nur wenige Groschen, auch ist sie leicht transportabel und vor Allem lässt sie eine genaue Dosirung des Stromes jeden Augenblick zu. Gebraucht man eine Batterie nur aus einem Elemente, so macht sich Alles noch einfacher, diese kann ebenfalls aus Zink und Kohle, oder Zink und Platina zusammengesetzt sein; die Letztere ist so leicht und transportabel,

*) Es ist kaum glaublich und doch besitze ich Erfahrungen darüber, dass auch intelligente Aerzte bei der Auswahl der Batterien sich gleichsam Mühe geben, eine unzweckmässige herauszufinden und zu benützen, natürlich mit schlechtem oder gar keinem Erfolge — während es ihnen ein Leichtes gewesen wäre, sich Gewissheit darüber zu verschaffen, dass die Middeldorpf'sche Batterie allen Anforderungen entspricht.

dass man sie wie ein Buch in Quartformat unter dem Arme forttragen kann. Bei der Anwendung der Galvanokaustik im Innern des Kehlkopfes oder der Ohren kommt Alles darauf an, dass die Instrumente blitzschnell erglühen, denn ist dieses nicht der Fall, so erreicht man nicht seinen Zweck, weil der Patient zurückschreckt, sobald das Instrument anfängt heiss zu werden und man dann noch ausserdem in Gefahr kommt, ohne Noth die gesunden Organe zu verbrennen, namentlich beim Kehlkopfe bei der unwillkürlich eintretenden Contraction desselben. Deshalb genügt es nicht blos, dass man eine gute Batterie besitzt, sondern dass man diese auch immer im guten Stande erhält. Daher schien es mir durchaus geboten, selbst auf die Gefahr hin, zu umständlich zu erscheinen, auf eine genauere Beschreibung der Batterie, deren Zusammensetzung und Auseinandernahme einzugehen, weil ich aus Erfahrung weiss, wie scheinbare Kleinigkeiten Hindernisse bereiten, wenn man mit der Sache nicht recht vertraut ist. Hervorheben muss ich allerdings, dass ich auf alle möglichen Hindernisse, die eintreten können hier nicht aufmerksam machen kann — das ist unmöglich. Wer mit den Gesetzen des Galvanismus, namentlich mit denen der Leitung und des Leitungswiderstandes des galvanischen Stromes vertraut ist, wird, wenn Hindernisse bei der Wirkung der Batterie eintreten, sich jeden Augenblick Rath wissen, auch natürlich da noch, wo der Instrumentenmacher keinen mehr weiss. Ich muss hier des Näheren auf die Lehrbücher der Physik verweisen und namentlich auf das Ohm'sche Gesetz: $S = \frac{E}{w + W}$, wobei S die Stromstärke, E die Spannung, welche den Strom veranlast (die elektromotorische Kraft), w den Leitungswiderstand im Rheomotor selbst, W den Leitungswiderstand im Schliessungsdrahte bezeichnet. Man beachte ferner, dass 2 Drähte desselben Metalles gleichen Leitungswiderstand ausüben, wenn sich ihre Längen verhalten wie ihre Querschnitte. Für das Material der verschiedenen Operations-Instrumente, Drähte etc. ist zu berücksichtigen der specifische Leitungswiderstand neben der leichteren oder schwereren Schmelzbarkeit der Metalle. Nach Pouillet ist Folgendes der specifische Leitungswiderstand der Metalle:

Silber	0,73
Gold	0,97
Kupfer	1,00
Zink	3,57 (Becquerel)
Messing . . .	3,57 (Riess)

Platin	4,54
Eisen	5,88
Neusilber . . .	11,33 (Riess).

Ich werde nun die Zusammenstellung und Auseinandernahme der Batterie von 2 Elementen beschreiben, wie ich es durch Jahre lange Erfahrung erprobt habe und wie ich noch heute verfahre. Mancher Arzt scheitert ja deshalb an der Galvanokaustik, weil er die Zusammenstellung und Auseinandernahme der Batterie für äusserst bedenklich für seine Kleider und Zimmer hält! Man wird sich aber überzeugen, dass bei einiger Vorsicht und Geschicklichkeit — die doch überhaupt jeder Operateur besitzen muss — die Batterie in wenigen Minuten zusammengesetzt und auseinander genommen werden kann, falls Alles bei der Hand ist.

Bei der Zusammensetzung der Batterie verfährt man auf folgende Weise: Es ist zweckmässig, die Elemente ausserhalb des Kastens (Fig. 1. *A. A.*) zu füllen und sie dann erst in den Kasten einzustellen, wenn sie gefüllt sind. Es ist ferner zu empfehlen, eine Flasche voll Liquor Ammonii caustici bei der Hand zu haben, damit man, wenn ja etwa einige Tropfen Säure überspritzen, diese sofort neutralisire, wodurch man selbst von Kleidungsstücken solche Flecke verschwinden machen kann. Ausserdem ist ein grosser gläserner Trichter unentbehrlich zum Abgiessen der Säuren. Man kann in jedem beliebigen Zimmer die Batterie füllen auf die Weise, wie ich sie hier empfehle, höchstens öffnet man hinterher etwas die Fenster. Man stelle nun die Gläser (Fig. 1. *b*) auf ein gewöhnliches Brett und giesse verdünnte Schwefelsäure *) in dieselben. Eine gewöhnliche Rothweinflasche nimmt fast genau so viel verdünnte Säure auf, als zur Füllung von zwei Elementen nöthig ist; aus solchen Flaschen lassen sich auch die Gefässe sehr bequem füllen. Die Verdünnung nicht rauchender Schwefelsäure (Acidum

*) Ich habe früher vielfach statt der verdünnten Schwefelsäure eine gesättigte Lösung von Kochsalz gebraucht, mit welcher man schwache Platindrähte sehr gut zum Glühen bekommt. Ich habe diese Lösung jetzt ganz fallen lassen, da einerseits die Batterie vor dem Gebrauche erst eine Zeit lang gefüllt stehen muss, ehe die Wirkung hinlänglich kräftig wird, andererseits man aus der weiteren Beschreibung sehen wird, wie gerade die Schwefelsäure am wenigsten Umstände bei der Füllung der Elemente mit sich bringt; auch muss man bei der Salzlösung die Elemente nach ihrem Gebrauche zu lange auswässern lassen. — Hat man aber einmal zufällig keine Schwefelsäure bei der Hand, so empfehle ich diese gesättigte Lösung von gewöhnlichem Kochsalz.

Fig. 1.

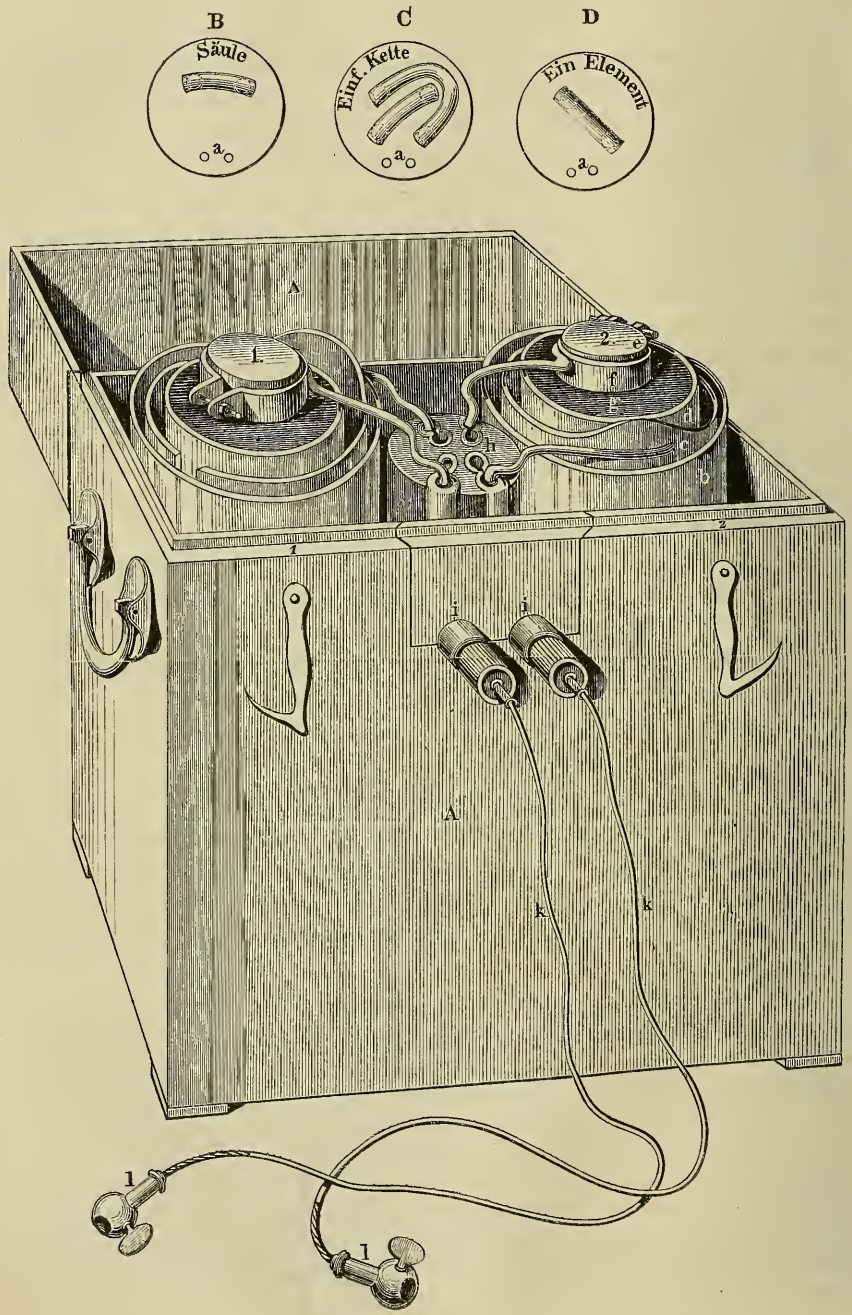

sulphuricum concentratum, das Pfund etwa 1—2 Sgr.) geschieht in dem Verhältniss von 1 : 7, also 1 Pfund Schwefelsäure auf 7 Pfund Aquae communis, welche Mischung man in einer grösseren Flasche immer vorräthig haben muss. (Selbstverständlich muss man das Mischen der Schwefelsäure mit dem Wasser successive vornehmen; weil sich das Wasser dabei heftig erhitzt und das Gefäss zerspringen könnte). In die so gefüllten Glasgefässe setzt man nun die Zinkcylinder (Fig. 1. *c.*) ein und in diese die Thonzellen (Fig. 1. *d.*). Gute Thonzellen sind von besonderer Wichtigkeit; sie sind aber nur dann gut, wenn sie nicht zu stark gebrannt, also gut porös sind; zu stark gebrannte sind völlig unbrauchbar. Diese Güte der Thonzellen erprobt man am einfachsten dadurch, dass man die feuchte Zunge an diese anlegt, je stärker die Zunge an ihnen kleben bleibt, desto besser sind die Zellen. Solche gute Thonzellen sind noch brauchbar, selbst wenn sie vielfache Sprünge besitzen, wobei sie dann nicht mehr tönen, wenn man mit dem Finger an sie klopft. Ich habe Jahr und Tag solche gesprungene Thonzellen gebraucht mit bestem Erfolge und nur die Sprünge mit weichem Wachs verstrichen. — Hat man die Thonzellen in das Glasgefäss eingesetzt, so drückt man sie vorsichtig und langsam in der verdünnten Schwefelsäure nieder, um zu sehen, ob von Letzterer die genügende Quantität eingegossen ist. Jetzt giesst man in die Thonzellen unverdünnte, rohe, nicht rauchende Salpetersäure (Acidum nitricum crudum, das Pfund etwa 3 Sgr.); auch von dieser nimmt eine gewöhnliche Rothweinflasche gerade die hinreichende Quantität für 2 Elemente auf, so dass man sich an solcher Flasche die Stelle bezeichnen kann, bis zu welcher sie die halbe Quantität der Säure enthält, um beim Ausgiessen dreist zu Werke gehen zu können. Man taucht nun in die Salpetersäure der Thonzellen die Kohlencylinder (Fig. 1. *e.*), nachdem man an diese die messingenen Ringe (Fig. 1. *f.*), welche mit, den Kohlencylindern entsprechenden, Nummern (1. 2.) bezeichnet sind, angeschraubt hat (nicht allzufest, damit der Stift derselben nicht zerspringt). Jetzt sieht man nach, ob die genügende Quantität von beiden Säuren eingegossen ist, da die Thonzellen die Säuren ziemlich stark einsaugen und seit der Füllung mit Schwefelsäure von dieser schon wieder ein Theil verschwunden ist. Hier eignen sich nun die Weinflaschen wegen ihres langen Halses sehr gut zum Nachgiessen, welches also keine besonderen Umstände macht; am besten ist es, wenn beide Säuren in gleichem Niveau stehen. Ein sehr unangenehmer Uebelstand dagegen ist es, wenn man zu viel Säure ein-

gegossen hat, weil einerseits dann die beiden Säuren in einander fliessen, andererseits die aus dem Glase überfliessende Säure den Kasten oder das Zimmer verderben würde. Bedient man sich als Maass der obengenannten Weinflaschen, so wird man kaum jemals in diese üble Lage kommen, man müsste denn etwa kleinere Thonzellen angewendet haben, als ich sie hier bei der Middeldorpf'schen Batterie gewöhnlich gebrauche. Sollte also dieser Uebelstand eingetreten sein, so hebe man schleunigst den Kohlencylinder aus der Thonzelle und stelle ihn allenfalls in ein Waschbecken; mit der Herausnahme dieses Kohlencylinders ist zunächst alle Gefahr beseitigt, denn dieser brachte die Salpetersäure in der Thonzelle zum Steigen und die beschwerte Thonzelle wieder die Schwefelsäure. Man giesst nun die überflüssige Säure ab, oder hebt sie, wie ich dies auch mache, mittelst einer Pipette heraus und setzt die Elemente wieder zusammen. — Die Glasdeckel (Fig. 1. *g.*) an den Kohlencylindern verhüten das Entweichen der salpetrigsauren Dämpfe aus den Thonzellen, so dass man Stunden lang die Batterie in einem gewöhnlichen Zimmer in Thätigkeit halten kann, ohne dass man einen üblen Geruch wahrnimmt.

Bei der Zusammenstellung der Batterie achte man auf die Nummern, welche sich an den einzelnen Theilen (ausser an der Thonzelle) jedes Elementes befinden, sonst ist man nicht im Stande die Elemente zweckentsprechend in den Kasten einzusetzen. Also Nr. 1. am Zinkcylinder, am Kohlencylinder, am Messing- (Pol-) Ringe gehört zusammen und wird in die linke Abtheilung des Kastens, die vorn mit „1“ bezeichnet ist, eingesetzt; eben dasselbe gilt für Nr. 2. Ehe man die gefüllten Elemente in den Kasten einsetzt, thut man gut, auf den Boden desselben dickes Papier zu legen, damit, wenn ja etwas Säure, beim Transport der Batterie überfliesst, diese nicht direct den Kasten verunreinigt. Die semmelförmigen Löcher des Wechselstockes (Fig. 1. h.) fülle man halbvoll mit Quecksilber und nun stelle man die Elemente in den Kasten; die Farbe der Poldrähte an den Cylindern entspricht der Farbe der Löcher des Wechselstockes, so dass hier keine Verwechslung stattfinden kann. Hat man zu viel Quecksilber eingegossen, so fliesst dieses leicht über und aus den einzelnen Löchern zusammen, der galvanische Strom wird dann abgelenkt. In solchem Falle hebe man das überflüssige Quecksilber mit einer Pipette oder Glasspritze heraus. Um nun verschiedene Combinationen der einzelnen Elemente und der Theile derselben untereinander, also eine verschiedene Stärke des Stromes

zu Stande zu bringen, dienen die sogenannten Wechselscheiben; die Wechselscheibe (Fig. 1. *D*): „Ein Element“ dient dazu, das zweite Element auszuschliessen und nur ein Element zur Geltung zu bringen; die Wechselscheibe (Fig. 1. *C*): „einfache Kette“ dient zum Erglühen kürzerer und stärkerer Platinarmaturen; die „Säule“ (Fig. 1. *B*) zum Erglühen von Drähten. Beim Einsetzen der Wechselscheibe in die semmelförmigen Löcher des Wechselstockes müssen die 2 weissen Punkte (Fig. 1. *B. C. D. a*) die Directions- oder Merkpunkte, **stets nach vorn**, d. h. nach den beiden Hauptpoldrähten der Batterie (Fig. 1. *i. i*) gerichtet stehen; ohne diese Beachtung kommt die gewünschte Combination nicht zu Stande. Sie müssen also in derselben Direction auf den Wechselstock sich befinden, wie sie jetzt in der Fig. 1. abgebildet stehen und zwar genau über den beiden vorderen semmelförmigen Löchern des Wechselstockes.

Die Bezeichnungen „Säule, Kette“ sind der Volta'schen Säule entlehnt und sind Sprachgebrauch geworden. Darnach bezeichnet man die hintereinander verbundenen Elemente (*K. Z. K. Z* u. s. f.) als Säule und die nebeneinander verbundenen (*Z. Z. Z. . . . . K. K. K*) als Kette; Letztere ist daher eigentlich weiter nichts als ein Element mit 2—3 oder mehrmal vergrösserter Oberfläche. Bezeichnet *K* Kohle, *Z* Zink, *F* flüssige Leiter so ist:

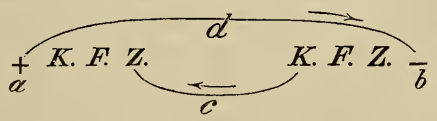

das Schema der Säule; *a* der positive Pol, *b* der negative Pol, *c* die Verbindung beider Elemente durch den Wechselstock, *d* Schliessungsdraht.

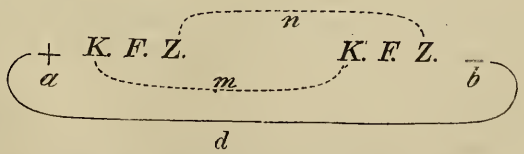

Schema zur vergrösserten einfachen Kette; *m* die Verbindung der Kohlen- *n* die der Zinkcylinder durch den Wechselstock.

Die Wirkung einer jeden von beiden Combinationen ist oft sehr verschieden, bei der Säule geht der galvanische Strom vom Zink durch die Flüssigkeit zur Kohle, von dieser zum Zink des zweiten Elementes, von diesem durch die Flüssigkeit zur Kohle; der Strom durchdringt demnach zweimal die Flüssigkeit und der

Widerstand ist doppelt so gross als bei einem einzelnen Elemente. Bei der Kette geht der Strom von beiden Zinkcylindern gleichzeitig durch die Flüssigkeiten zu den beiden unter sich verbundenen Kohlen, — der Widerstand ist hier halb so gross als bei einem einzelnen Elemente und den vierten Theil so gross als bei der Verbindung der 2 Elemente zur Säule. Es ergibt sich:

	elektromot. Kraft	Widerstand
1. Ein einzelnes Element	1	1
2. Zwei Elemente zur einfachen Kette combinirt	1	½
3. Zwei Elemente zur Säule combinirt . . .	2	2

Da der Widerstand in No. 2 viermal geringer ist als in No. 1, so hat das Einschalten des Widerstandes von Operations-Instrumenten und Zuleitungsdrähten (Schnüren) auf No. 2 einen weit grösseren (d. i. schwächenden) Einfluss als bei No. 3 der Fall ist. Daher dient die Kette aus 2 Elementen zum Erglühen kürzerer und stärkerer Platinarmaturen, die Säule zum Erglühen von Drähten. Die Richtigkeit dieser Angaben erleidet aber nach dem Gesagten eine gewisse Einschränkung. Setzt man z. B. ein Operations-Instrument mit starker Platinarmatur direct auf die Hauptpoldrähte (Fig. 1. *i. i.*), so erglüht dasselbe bei der Kette in 2—3 Secunden, bei der Säule erst in 5 Secunden. Vermehre ich nun den Widerstand im Schliessungsdrahte, indem ich an die langen Leitungsschnüre das Instrument anschraube, so dreht sich das Verhältniss um, die Armatur erglüht jetzt bei der Säule fast noch einmal so schnell. Da man nun aber fast niemals ohne die Leitungsschnüre mit den Instrumenten operiren kann, so wird man sich also fast immer der Säule bedienen müssen, wenn man die stärkste Glühhitze erzielen will. Bei frischen Säuren oder dicken Leitungsschnüren treten die Unterschiede weniger hervor *).

An die Zapfen des Kastens (*i. i.*) werden nun die Leitungsschnüre (*k. k.*) angeschraubt und man prüft sofort die richtige Zusammenstellung der Batterie dadurch, dass man die Enden der Leitungsschnüre (*l. l.*), nachdem man irgend eine Wechselscheibe in den Wechselstock eingesetzt hat, mit einander in Berührung bringt, wobei sogleich Funken sprühen müssen. Ist dies nicht der Fall, dann muss irgend ein Fehler bei der Zusammensetzung der

*) Die Bezeichnung „Leitungsschnüre“ habe ich für diesen Theil der Batterie in diesem Buche überall beibehalten, während die „Leitungsdrähte, Leitungsröhren“ sich am Operations-Instrumente befinden und die Platinarmatur tragen.

Batterie begangen worden sein; man findet diesen sehr leicht dadurch heraus, dass man je eine der beiden Spitzen einer Pinzette auf die entgegengesetzten Pole der Elemente aufsetzt. Sprühen also z. B. keine Funken, wenn ich die Enden der Leitungsschnüre mit einander berühre, kommen aber solche zum Vorschein, wenn ich die Spitzen der Pinzette auf die beiden Zapfen des Kastens (Hauptpoldrähte *i. i.*) aufsetze, so muss das Hinderniss in den Leitungsschnüren liegen. Kommen aber auch an den Zapfen keine Funken zum Vorschein, so liegt das Hinderniss noch weiter rückwärts, also in den Elementen selbst, deren Poldrähte vielleicht verunreinigt, so dass das Quecksilber mit ihnen nicht in Contact kommt, oder sie sind falsch in den Wechselstock eingesetzt worden, was auch mit der Wechselscheibe begegnet sein kann. So kann man mit der Pinzette Schritt vor Schritt bis auf eine Linie Genauigkeit sowohl an den Elementen als an den Operations-Instrumenten bestimmen, wo der Fehler liegt. Schon eine oberflächliche Kenntniss der Leitungsgesetze des galvanischen Stromes wird Jeden im vorkommenden Falle den Fehler finden lassen und ist es nicht nöthig, hier auf alle etwaigen Hindernisse aufmerksam zu machen. Ich will nur noch Eines erwähnen, welches nicht sogleich auf der Hand liegt und den Operateur in Verlegenheit bringen kann. Gesetzt die Batterie ist vollständig zusammengestellt, die Leitungsschnüre angeschraubt und eine Wechselscheibe aufgesetzt und man wollte jetzt ein Operations-Instrument der Kürze halber dadurch prüfen, dass man die Zapfen desselben (Fig. 2. *a. a.*) nicht erst an die Leitungsschnüre anschraubt, sondern direct auf die Zapfen des Kastens (Fig. 1. *i. i.*) aufsetzt, so würde man gar keine Wirkung am Instrumente beobachten, wenn etwa zufällig die beiden Enden der Leitungsschnüre (*l. l.*) sich auf der Erde berührten; sobald diese Berührung aufgehoben wird, erglüht das Instrument und umgekehrt. Der galvanische Strom geht zwar immer auf dem kürzesten Wege weiter — der hier direct von den Hauptpoldrähten (*i. i.*) zum Instrumente wäre — er geht aber noch leichter der besseren Leitung nach, die hier durch die angeschraubten Schnüre gegeben ist. Wer sich nicht selbst bemüht, etwaige Hindernisse sich nach den Gesetzen des Galvanismus klar zu machen, dem können wir die Galvanokaustik nicht empfehlen, er wird bald Lust und Liebe zur Sache verlieren, denn man kann nicht jeden Augenblick den Instrumentenmacher bei sich haben, um Hindernisse beseitigen zu lassen.

Die Leitungsschnüre sind bei Operationen in den hier in Betracht kommenden Regionen des menschlichen Körpers, namentlich im Kehlkopfe, auch noch in so fern ein wichtiger Theil der Batterie, als sie die Handhabung des Operations-Instrumentes sehr erschweren oder gänzlich unmöglich machen können, wenn sie unzweckmässig gearbeitet sind. Die bisher gebräuchlichen waren nur für andere Operationen ausreichend, für unseren Zweck aber viel zu starr und schwer, sie belasteten das Instrument ausserordentlich und verhinderten wegen ihrer Starrheit die freie und ungenirte Handhabung desselben; dieser Uebelstand wird auch dadurch nicht ganz aufgehoben, dass während der Operation ein Gehilfe die Schnüre schwebend erhält. Meine jetzigen Leitungsschnüre beseitigen den gerügten Uebelstand vollständig: sie sind nicht stärker als eine Rabenfeder, dabei völlig biegsam und leicht, wie etwa ein Bindfaden von derselben Stärke. Dies wurde dadurch erzielt, dass sie aus einem Bündel äusserst feiner Drähte von Kupfer verfertigt wurden, die parallel (was auch der Stromesleitung günstiger ist), nicht gewunden neben einander liegen; jeder einzelne Draht besitzt etwa die Stärke eines seidenen Fadens. Ferner müssen die Leitungsschnüre nicht von einer aus Seide gewirkten Hülle umgeben sein, die sie auch etwas unbeweglich und unbiegsam macht, sondern mit einem einfachen dünnen (baumwollenen) Bande, welches zusammengenäht ist. Bedient man sich statt der Drähte aus Kupfer solcher aus chemisch reinem Silber (Feinsilber), so erzielt man einen noch grösseren Vortheil, denn dieses Letztere leitet nicht allein besser, sondern ist auch noch biegsamer als Kupfer — eine Nothwendigkeit jedoch liegt nicht vor, sich des Silbers zu bedienen, da die Kupferdrähte ihren Zweck erfüllen.

Man kann sich des Kastens (Fig. 1. *A. A.*) auch bedienen, wenn man nur Ein Element gefüllt hat; für solchen Fall setzt man es in den Kasten und bedient sich der Wechselscheibe: „ein Element“, nachdem man wie gewöhnlich die Leitungsschnüre an die Zapfen (Fig. 1. *i. i.*) angeschraubt hat. Ist das Element mit frischen Säuren gefüllt, so kann man auch mit diesem einen Elemente alle hier in Betracht kommenden Instrumente zum heftigen Erglühen bringen und mit ihnen operiren. Man könnte sonach den ganzen Apparat noch mehr vereinfachen, indem man weder Kasten noch Wechselscheiben nöthig hätte und sich nur eines Paares von Leitungsschnüren bediente, welche direct an das Element, d. h. an die Poldrähte des Zinkes und der Kohle angeschraubt würden. Da man jedoch jedesmal frische Säuren nöthig hätte, so würde die

Füllung kostspieliger und umständlicher sein, deshalb empfehle ich stets zwei Elemente zu gebrauchen, bei denen man die schon gebrauchten Säuren immer wieder benutzen kann. Eine Zink-Platina-Batterie aus einem Elemente bietet dieselben Vortheile und Nachtheile, wie ein Zink-Kohlen-Element, jene ist nur leichter und besser (z. B. auf Reisen) zu transportiren, als das Letztere.

Nach dem Gebrauche der Batterie nehme man diese sofort wieder auseinander, um einmal das Zink nicht zu stark anzugreifen, andererseits die Säuren nicht zu sehr zu schwächen. Die bisherige Art und Weise (wie ich sie auch noch in der ersten Auflage dieses Buches empfohlen), die Batterie auseinander zu nehmen, bot nun solche Uebelstände dar, dass man offen gestehen muss, gerade sie ist es wohl gewesen, welche der allgemeineren Verbreitung der Galvanokaustik im Wege stand und deren Gebrauch verleidete. Nach dieser sollte man die Kohlencylinder, wenn man sie aus der Salpetersäure aushebt, nicht abwaschen — man wusste nun, namentlich in einer Privatwohnung, nicht wohin mit denselben; die verdampfende salpetrige Säure erfüllte alle Räume mit lästigem Geruch und griff manche Utensilien der Zimmer an. Ich habe bisher so verfahren, dass ich die Kohlencylinder in ein unbenutztes Kamin stellte, oder als ich dieses nicht mehr besass, in einen unbenutzten Ofen; in Letzterem griff aber die Säure den eisernen Rost so bedeutend an, dass der Uebelstand nur gemindert wurde. Seit längerer Zeit habe ich den gerügten Uebelstand aber vollständig beseitigt und nun ist es möglich, dass jeder Arzt in jeder Privatwohnung die Galvanokaustik zur Anwendung bringen kann, ohne jede Belästigung durch die Salpetersäure. Bei jahrelangem Gebrauch der Batterie hatte ich wahrgenommen, dass dieselbe immer unwirksamer wurde, selbst wenn ich mich frischer Säuren und neuer Instrumente bediente. Ich fing nun an, die Kohlencylinder nach der Herausnahme aus der Salpetersäure abzuwaschen und sah zu meiner Ueberraschung, dass jetzt die Batterie viel wirksamer wurde, als vorher und dass ich Platinaarmaturen zum Glühen brachte, mit denen es mir vorher nicht mehr gelang. Nach diesen Erfahrungen gehe ich jetzt seit Jahr und Tag bei der Auseinandernahme der Batterie folgendermassen zu Werke:

Die messingenen Ringe (Fig. 1. *f.*) werden von den Kohlencylindern abgeschraubt, abgewaschen, getrocknet und mit Schmirgelpapier innen blank gerieben. Auf das Reinhalten dieser Ringe muss man besonderen Werth legen, weil bei oxydirten oder anderweitig verunreinigten Ringen die Leitung der Kohle auf dieselben

erschwert oder gänzlich aufgehoben wird. Die Kohlencylinder hebt man nun aus der Salpetersäure der Thonzellen heraus und taucht sie sofort in ein grosses mit Brunnenwasser gefülltes Glasgefäss unter; hier lässt man sie im Wasser liegen bis zum nächsten Gebrauche und bedeckt allenfalls das Glasgefäss mit einem Glasdeckel. Auf diese Weise aufbewahrte Kohlencylinder kann man mit dem Glasgefäss auf dem Corridor oder allenfalls auch in jeder Stube stehen lassen, ohne von der salpetrigen Säure belästiget zu werden. Will man die Kohlencylinder wieder benutzen, so nimmt man sie einige Stunden vor dem Gebrauche aus dem Wasser und lässt sie trocknen. Ich habe sie jedoch öfter auch erst unmittelbar vor dem Gebrauche aus dem Wasser genommen und mit Papier abgetrocknet ohne jede Beeinträchtigung der Wirkung der Batterie*). Die Salpetersäure wird ferner mittelst eines Glastrichters in die Flasche abgegossen und die Thonzellen in reines Wasser gelegt, in welchem man sie etwa 24 Stunden auswässern lässt. Von ganz besonderer Wichtigkeit für die Stärke des Stromes ist, dass die Thonzellen beim Gebrauche recht trocken sind; aus dem Wasser entfernt, lässt man sie daher in der Luft gut trocknen (nicht an der Sonne, denn das Sonnenlicht entwickelt bekanntlich aus der Salpetersäure salpetrige Säure, deren Dämpfe die Zimmer erfüllen— und etwas Salpetersäure bleibt wohl auch nach dem Auswässern immer in den Thonzellen zurück) und es ist deshalb gut, dass man zwei Paare von Thonzellen besitzt, damit das eine Paar immer genügend trocken ist. Der hiesige Instrumentenmacher Pischel gibt deshalb

*) Die Deutung des Vorganges, dass die Batterie jetzt wieder kräftiger wirkte mit solchen im Wasser aufbewahrten Kohlencylindern als früher, möchte ich im Folgenden finden: Es ist wohl richtig, wie die Physiker sagen, dass durch Wasser verdünnte Salpetersäure den galvanischen Strom schwächt, allein die Pariser Gaskohle, welche zu den Cylindern benutzt wird, ist so glatt und wenig porös, dass sie nur wenig Wasser aufnimmt, zumal wenn dieses noch vor dem Gebrauch der Cylinder mit Papier abgewischt wird. Andererseits ist der Nachtheil, den die Kohlencylinder wahrscheinlich durch Verunreinigung mit Staub und anderen Stoffen erleiden, grösser als der, welcher durch die so geringe Verdünnung der Salpetersäure mit Wasser entsteht. Wahrscheinlich bildet sich eine isolirende Schicht um die Poren der Kohle durch den Staub oder andere Substanzen, die theils in der Luft der Zimmer schweben oder selbst in den Flüssigkeiten der Batterie enthalten sind, denn nicht blos das zur Verdünnung der Schwefelsäure benützte Brunnenwasser enthält fremdartige Substanzen, sondern auch die Schwefelsäure selbst. Acidum sulphuric. crudum enthält ja bisweilen ausser Eisen, Blei noch heterogene Substanzen.

auch schon ohne Aufforderung noch ein besonderes Paar Thonzellen der Batterie bei, was schon durch die Zerbrechlichkeit derselben geboten ist. — Die Zinkcylinder werden nun ebenfalls aus der Säure ausgehoben und einfach gut abgewaschen; die Schwefelsäure lasse ich stets im Glase (Fig. 1. *b*) stehen, bedecke das Glas nur mit einem Glasdeckel und giesse jedesmal beim Gebrauche der Batterie nur so viel verdünnte Schwefelsäure wieder zu, als verloren gegangen war; dasselbe geschieht bei der schon gebrauchten Salpetersäure, so dass ich also dieselbe Säure immer wieder von Neuem Monate lang gebrauche.

Es ist selbstverständlich, dass alle Drähte, Zapfen etc., welche die Leitung vermitteln, sowohl an der Batterie als an den Operations-Instrumenten stets gut rein erhalten und deshalb öfter mit Schmirgel-Papier oder -Leinwand abgerieben werden müssen.

Auf die angegebene Weise kann man schnell und ohne viele Umstände die Batterie zusammensetzen und auseinandernehmen und sie beständig in brauchbarem, gutem Zustande erhalten. Da ich seit Jahren mit Nichts anderem als mit der Galvanokaustik operire und zwar im Durchschnitt mindestens zweimal in der Woche, so steht mir eine hinlängliche Erfahrung zu Gebote, um alles das Gesagte aufrichtig empfehlen zu können, auch haben sich viele inländische und ausländische Aerzte von der Richtigkeit desselben bei mir überzeugt.

Es erübrigt noch einige Worte über das Amalgamiren der Zinkcylinder zu sagen; diese müssen stets gut und fett amalgamirt erhalten werden, weil sie sonst von der Schwefelsäure zu energisch angegriffen werden und das sich heftig entwickelnde Wasserstoffgas dem galvanischen Strome, bei der Schliessung desselben, hinderlich ist. **Middeldorpf** bediente sich zum Amalgamiren mit Quecksilber eines sogenannten Amalgamirtroges von Holz. Ich verfahre auf folgende Weise: In eine ganz flache lange Porzellanschüssel (Bratenschüssel) giesse ich verdünnte Schwefelsäure von derselben Verdünnung wie zur Füllung der Elemente und lege den Zinkcylinder in diese Schüssel, rotire ihn in der Flüssigkeit mehrmal herum, damit er ganz nass wird. Jetzt giesse ich Quecksilber der Länge nach über den Cylinder, welcher dabei rotirt werden muss, damit das Quecksilber womöglich auf alle Theile der Innen- und Aussenfläche gelange und nun reibe ich mit einer Bürste das Quecksilber überall gut auf den Zinkcylinder ein, bis dieser gut und fett amalgamirt ist, dann wasche ich ihn ab und stelle ihn aufrecht in eine Untertasse, weil eine Zeit lang noch Quecksilber

abträufelt. Das in der Schüssel zurückgebliebene Quecksilber spült man mit Wasser gut ab und bewahrt es wieder auf zum ferneren Gebrauche. Dieses Amalgamiren der Zinkcylinder wiederhole ich etwa alle viertel oder halbe Jahre; selbstverständlich muss man sich bei dieser Procedur in Acht nehmen, dass nicht die beim Bürsten herumspritzende Schwefelsäure die Kleider etc. verunreinige; man verrichte sie deshalb bei entblössten Armen und binde sich eine (Wachs-) Schürze vor. Zum jedesmaligen Amalgamiren bedarf man sehr wenig Quecksilber, vielleicht für einige Groschen; man erleichtert sich aber sehr die Arbeit, wenn man mit vielem Quecksilber (einer Flasche, die 1—2 Pfund enthält) manipulirt, weil man dann mit Einemmale gleich den ganzen Cylinder begiessen kann und nicht nöthig hat, denselben wiederholt im Quecksilber herumzuwälzen; das überflüssige Quecksilber geht ja nicht verloren. Das Pfund Quecksilber kostet in der Droguen-Handlung etwa einen Thaler, und reicht ein Pfund für mehrere Jahre aus. Zum Verreiben des Quecksilbers auf dem Zinkcylinder bediene ich mich einer langen schmalen Bürste, wie sie die Kutscher zum Reinigen der Wagenräder gebrauchen; auch diese wäscht man nach dem Gebrauche selbstverständlich gut aus, damit sie von der Säure nicht zerstört wird *). Auch die beiden vorderen semmelförmigen Löcher (Fig. 1. *h.*), von denen die Hauptpoldrähte ausgehen, kann man mit Quecksilber durch Schwefelsäure amalgamiren, ebenso alle Drähte, welche in das Quecksilber eintauchen. Es ist dies sehr zu empfehlen, um eine gute Leitung herzustellen.

Die Zusammenstellung und Auseinandernahme der Batterie sowie das Amalgamiren der Zinkcylinder macht bei einiger Uebung so wenig Umstände und ist so einfach, dass in der hiesigen chirurgischen Klinik dies Alles von einer Krankenwärterin besorgt wird. Die Füllung der Batterie, da die Säuren sehr billig sind, macht sehr wenig Kosten, zumal ich dieselben Säuren wohl 20 bis 30 Mal gebrauche und nur jedes Mal so viel frische Säure zusetze, als beim jedesmaligen Gebrauche verloren gegangen ist. Man kann

*) Es hängt allerdings sehr von der Güte der Zinkcylinder ab, wie oft sie amalgamirt werden müssen. Gute Cylinder, d. h. solche mit ganz glatter Oberfläche, bedürfen des Amalgamirens seltener als solche mit poröser oder gar löcheriger Oberfläche; diese müssen öfter amalgamirt werden, weil die Säure in die Poren und Löcher heftiger eingreift — das sich heftig entwickelnde Wasserstoffgas, welches als Luftblasen am Zinkcylinder in die Höhe steigt, gibt immer den Massstab ab, dass es Zeit ist, das Amalgamiren aufs Neue vorzunehmen.

sogar die Sache noch billiger haben, wenn man in die bereits durch das Wasser zu sehr verdünnte Salpetersäure einige Theelöffel voll concentrirte Schwefelsäure zusetzt, welche ihr das Wasser entzieht. Jedoch ist dies bei der grossen Billigkeit der viele Male zu gebrauchenden Salpetersäure überflüssig — ist sie zu unwirksam geworden, so ersetzt man sie besser durch frische Säure. Also auch von dieser Seite steht der Anwendung der Galvanokaustik kein Hinderniss entgegen.

Das Amalgamiren der Zinkcylinder mit regulinischem Quecksilber, wie ich es oben angegeben, hat allerdings auch noch seine Uebelstände: einmal geht viel Quecksilber verloren, weil noch Tage lang dasselbe vom Zinkcylinder abträufelt, dann ist ferner die Procedur des Verreibens des Quecksilbers mittelst der Bürste etwas umständlich und belästigend, weil die Schwefelsäure durch das Bürsten herumgespritzt wird und leicht Kleider und andere Stoffe verunreinigt. Endlich ist das Verreiben des regulinischen Quecksilbers nicht ganz ungefährlich, weil dasselbe ja schon bei gewöhnlicher Temperatur sich verflüchtigt, die Quecksilberdämpfe aber giftig sind. Man hatte deshalb schon lange daran gedacht, das Amalgamiren durch Reduction des Quecksilbers aus einem Quecksilbersalze vorzunehmen.

So empfahl erst vor Kurzem Dr. Hohl in Halle (deutsche Klinik. Januar 1868) nach Beriot diese Reduction aus salpetersaurem Quecksilberoxyd vorzunehmen. So sollen 12 Loth Quecksilber in 60 Loth Königswasser (1000 Grammes) d. h. in 15 Loth Salpetersäure, der unter gelinder Erwärmung 45 Loth Salzsäure zugesetzt, aufgelöst werden; dann thut man noch 60 Loth Salzsäure hinzu. Dann werden die Zinkcylinder in diese Mischung eingetaucht und mit Wasser hernach abgespült. Auch diese Procedur erschien mir noch zu umständlich, wegen der erst vorzunehmenden Darstellung des Quecksilbersalzes. Ich habe deshalb in dem chemischen Laboratorium des Herrn Geh. Rath Prof. Dr. **Löwig** weitere Versuche angestellt, die zu folgendem einfachsten Verfahren geführt haben, was ich nunmehr hiermit empfehle. Sobald man die Batterie auseinander nimmt und den Zinkcylinder aus der Schwefelsäure aushebt, spült man diesen mit Wasser ab und taucht ihn sofort in eine concentrirte Lösung von Sublimat (Quecksilber-Chlorid, Hydrargyrum bichloratum corrosivum) einige Secunden, Minuten oder länger ein, hebt ihn dann heraus, lässt ihn ablaufen und taucht ihn einige Secunden lang abermals in verdünnte Schwefelsäure, dann spült man ihn mit Wasser ab und nun ist der Cylinder

innig mit Quecksilber amalgamirt. Dieses Verfahren möchte in Zukunft als das Einfachste und Billigste, obschon nicht vollkommenste zu befolgen sein. Die Unze Sublimat kostet in der Droguen-Handlung 2 Sgr.; Sublimat ist in 18 Theilen kalten Wassers löslich und kann man eine solche Lösung immer vorräthig haben, um sofort nach dem Gebrauche der Batterie den aus der Schwefelsäure herausgehobenen und abgespülten Zinkcylinder in jene Lösung zu tauchen. Nach Herausnahme aus dieser Lösung muss man den Cylinder natürlich in ein anderes Gefäss mit verdünnter Schwefelsäure tauchen und nicht in das, welches man zur Batterie benützt, weil die Schwefelsäure vom Sublimat verunreinigt wird. So kann man also, wenn man will, jedesmal sofort nach dem Gebrauch der Batterie den Zinkcylinder amalgamiren, wenn man ihn aus der Schwefelsäure herausgehoben und abgespült in die Sublimat-Lösung taucht. Einen ganz neuen, noch nicht gebrauchten Zinkcylinder muss man ebenfalls erst in verdünnte Schwefelsäure einige Secunden tauchen, um ihn etwas anzuätzen, d. i. etwas porös zu machen, ehe man ihn in die Sublimat-Lösung eintaucht.

Bei dieser Methode bleibt freilich das Quecksilber nur an der Oberfläche des Zinkes, beim Amalgamiren mit regulinischem Quecksilber dringt es dagegen fast bis in die Mitte des Zinkes ein.

2. Die galvanokaustischen Operations-Instrumente.

A. Für den Kehlkopf.

Jedes Operations-Instrument, welches im Larynx agiren soll, muss so dünn als möglich gearbeitet sein, um einerseits nicht zu viel Licht fortzunehmen, andererseits ohne Berührung der gesunden Parthien leicht und frei bis zum kranken Gebilde zu gelangen. Es muss ferner so wenig Acte als möglich zu seiner Handhabung erfordern, um nicht durch unnöthige Verzögerung und Reizung im Innern des Larynx zu Reflexbewegungen Veranlassung zu geben. Endlich muss das Instrument neben den angegebenen Bedingungen noch die erfüllen, einen mächtigen Effect auszuüben. Ohne Letzteres würde ein Instrument nicht viel nützen, wenn es auch noch so dünn gearbeitet wäre, wie z. B. die von mir früher gebrauchte Kehlkopfnadel — ein dünneres Instrument, als diese kann es nicht mehr geben. Es gibt bis jetzt kein Instrument und wird es wohl auch niemals geben, welches alle die genannten Bedingungen so sehr vereinigt, als ein galvanokaustisches und schon in dieser Beziehung ist die Galvanokaustik unersetzlich. Die Construction sol-

cher Instrumente, welche alle die genannten Bedingungen erfüllen, erscheint dadurch erschwert, dass jedes galvanokaustische Instrument eigentlich aus zweien besteht, weil stets zwei Leitungsröhren vorhanden sein müssen, ferner noch eine besondere Vorrichtung am Instrumente zur Schliessung des galvanischen Stromes vorhanden sein muss. Letzteres ist zwar nicht unbedingt nöthig, denn man kann die Schliessung des Stromes auch einem Gehilfen überlassen, welcher sie mit einer Leitungsschnur an einem Hauptpoldrahte des Kastens (Fig. 1 *i. i.*) oder mit der Wechselscheibe vornimmt — jedoch ist es nicht blos wünschenswerth sondern auch zweckmässig, wenn diese der Operateur selbst jeden Augenblick am Operations-Instrumente vornehmen kann. Ich habe alle Schwierigkeiten nunmehr überwunden und ich wüsste bis jetzt in der That nicht, wie die Instrumente noch weiter zu vervollkommnen wären. Ich gebrauche nur noch 2 Instrumente, mit denen ich alle Operationen ausführe, welche im Kehlkopfe nöthig sind, nämlich einen spitzen Galvanokauter und eine galvanokaustische Schneideschlinge und ich glaube, dass man einfacher den Instrumenten-Apparat nicht einrichten kann. Dabei besitzen beide Instrumente an ihrer breitesten Stelle, welche in den Rachen resp. den Kehlkopf gelangt, eine Breite von nur $1^1/_4$ bis $1^1/_2$ Linien! Vergleicht man hiermit die Instrumente von **Türck** (l. c. S. 566—575) sowie die von **v. Bruns** (l. c. Atlas Taf. V und VI), so muss man staunen darüber, dass es gelungen ist, so viele verschiedenartige Instrumente zu erfinden. **Türck** bildet 19 verschiedene Instrumente für Operationen im Kehlkopfe ab und von diesen neunzehn besitzen sechszehn, an der Stelle mit der sie in den Kehlkopf gelangen, eine Breite von 3—6 Linien! Darunter sind einige so massiv gearbeitet, dass ich glaube man könnte Zähne mit ihnen ausreissen; **v. Bruns** bildet deren 25 ab — ungerechnet eine grössere Anzahl von Aetzmittelträgern!

Um den Instrumenten-Apparat so viel als möglich zu vereinfachen, habe ich die Einrichtung getroffen, dass an einen und denselben Handgriff (Fig. 2) sämmtliche Operations-Instrumente angeschraubt werden können, welche für das Kehlkopf-Innere gebraucht werden.

Der Schliessungsknopf (*b*) muss sehr leicht federn, damit die Schliessung des Stromes leicht, schnell und ohne Kraftanstrengung bei leisem Druck mit dem Finger vor sich geht und der Schluss ebenso schnell, durch Zurückweichen der Feder, aufgehoben wird. Den Hebel (*c*) habe ich vielfältig als die zweckmässigste Einrichtung erprobt, mittelst Druck des Fingers auf denselben die galva-

Fig. 2.

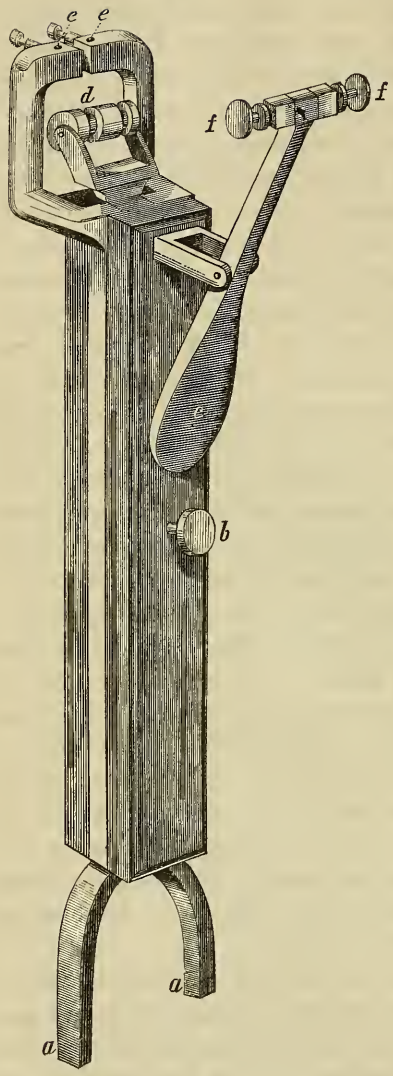

nokaustische Schlinge zusammenzuschnüren. Man hatte mir mehrfach den Einwand gemacht, ob es nicht zweckmässiger wäre, statt des Hebels eine Feder anzubringen, welche schnell, d.i. mit Einem male die Schlinge zuschnüre. Jedoch ist eine Feder eine todte Kraft, welche gleichsam blindlings die Schlinge zusammenziehen würde und zwar weil sie kräftig wirken müsste, die Gefahr mit sich brächte, die Schlinge zu zerreissen, wenn diese sich etwas verbogen hätte. Dagegen wirkt der Hebel als lebendige Kraft, weil der Operateur es jeden Augenblick in der Gewalt hat, mit dem Drucke nachzulassen — ich bin deshalb bei dem Hebel geblieben. Man hat mir ferner gerathen, den Schliessungsknopf (*c*) unter das untere Ende des Hebels anzubringen, um gleichzeitig den Strom zu schliessen, wenn der Hebel (*c*) die Schlinge zugeschnürt hat. Auch dieser Rath ist nur aus theoretischer Anschauung entsprungen und nicht aus der Praxis. Würde gleichzeitig der Schluss des galvanischen Stromes durch Druck auf den Knopf (*b*) erfolgen, so würde stets sofort ein Erglühen der Schlinge

a a Zapfen, an welche die Leitungsschnüre angeschraubt werden.
b Knopf, welcher bei einem Druck mit dem Finger den Strom schliesst (Schliessungsknopf).
c Hebel zum Zusammenschnüren der Schlinge.
d Rolle, um welche die Schlinge läuft.
e e Löcher, in welche die Leitungsröhren und andere Instrumente eingeschraubt werden.
f f Schrauben zur Befestigung der Drähte.

eintreten, so wie diese zusammengeschnürt ist. Es kommt aber nicht selten vor, dass man glaubt das Gewächs mit der Schlinge erfasst zu haben, ohne dass dies wirklich geschehen; in solchem Falle würde also das Erglühen der Schlinge nicht blos unnöthig sondern auch nachtheilig sein, weil man die gesunden Organe verbrennen würde. Ausserdem ist es eine rein theoretische Anschauung, wenn man glaubt, es sei nöthig, jedesmal gleichzeitig den Strom zu schliessen, sobald die Schlinge zugeschnürt ist. Hat man das Gewächs glücklich erfasst, so kommt es gar nicht darauf an, ob der Patient 1—2 und mehr Minuten an der Schlinge gleichsam wie an der Angel hängt — was soll dieses schaden? Höchstens treten einige Würgebewegungen ein, die dann eben anzeigen, dass man das Gewächs wirklich erfasst und nun ist es Zeit genug den Strom zu schliessen und jetzt rasch und zwar in einem Augenblicke das Gewächs zu entfernen.

An dem oberen Ende des Hebels (*ff*) befinden sich 2 Schrauben zur Befestigung des Drahtes der Schlinge. Seit Kurzem hat Instrumentenmacher Pischel nach meiner Angabe diese wesentliche Verbesserung eingeführt, nämlich statt der Löcher Schrauben angebracht, durch welche der Draht angeschraubt und nicht verbogen wird. Der Draht reisst nämlich gewöhnlich am Hebel und zwar öfter schon beim Ankoppeln, weil er hier vielfach zur Befestigung umgebogen werden muss. — Dieser Uebelstand fällt bei den Schrauben fort, weil hier der Draht gerade bleibt. Ich empfehle es hierbei dringend den Draht, namentlich die Drahtsaiten, an der Stelle, wo sie an *ff* angeschraubt werden, zu glühen, damit sie hier nicht brechen.

Obwohl, wie oben bemerkt, der Handgriff (Fig. 2) so eingerichtet ist, dass alle hier in Betracht kommenden galvanokaustischen Instrumente an denselben angeschraubt werden können, so ist es doch der Bequemlichkeit halber zweckmässig, noch einen zweiten Handgriff (Fig. 3) zu besitzen, um nicht nöthig zu haben, wenn eine Schlinge am Handgriff befestigt ist, diese erst wieder zu entfernen, wenn man ein anderes Instrument schnell anschrauben will. Das Instrument (Fig. 3) ist ohne Beschreibung verständlich.

Beide Handgriffe (Fig. 2 und 3) sind in natürlicher Grösse abgebildet. Auch bei diesen ist es selbstverständlich, dass alle die Theile (Zapfen *a a*, Löcher *e e* etc.), welche die Leitung vermitteln, stets blank erhalten werden müssen. Der Handgriff (Fig. 3) ist etwas länger wie der vorhin beschriebene (Fig. 2), so dass man auch in dieser Beziehung eine Auswahl hat. Das Gelingen schwieriger Kehlkopf-Operationen hängt zuweilen von Kleinigkeiten ab

Fig. 3.

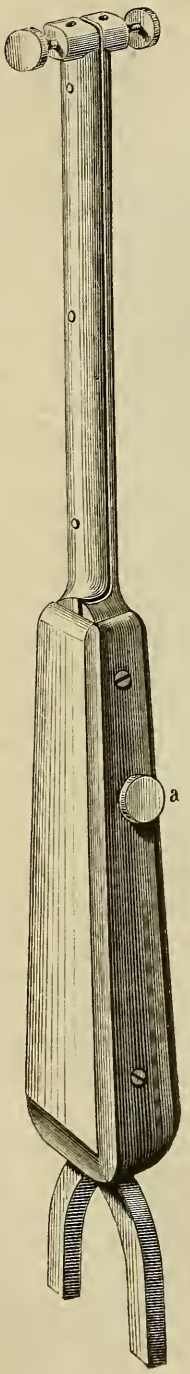

und erfolgt manchmal mit dem einen Handgriff leichter als mit dem anderen.

Wie schon bemerkt, gebrauche ich jetzt seit Jahr und Tag, für Operationen im Kehlkopfe nur noch 2 Instrumente. Am Anfange meiner galvanokaustischen Versuche benützte ich noch sehr starke und rohe Instrumente, die für andere Operateure wenig Einladendes hatten. Sie boten alle die Uebelstände dar, welche starke Instrumente für Operationen im Kehlkopfe haben, wozu bei diesen noch das langsame Erglühen und die bedeutende, also sehr eingreifende glühende Oberfläche der Platinarmaturen kam. Diese früheren Instrumente (Fig. 9 und 10) gebrauche ich jetzt nur noch für Operationen im Rachen, den Tonsillen etc.

Ich habe mich vielfältig davon überzeugt, dass man mit einer dünnen und kleinen Platinarmatur, die schnell und heftig erglüht, einen viel grösseren Effect erzielt, als mit einer dicken und grossen Armatur, die langsam und weniger heftig erglüht. Dabei erhitzen sich bei der grossen glühenden Fläche der starken Armaturen die Leitungsröhren zu stark und die strahlende Wärme afficirt die gesunden Organe, so dass man mit grösster Vorsicht zu Werke gehen und meist schleunigst den Rückzug antreten muss, wenn man nur einmal mit solchem Instrumente die kranke Stelle betupft hat. Selbst wenn man bei einer sehr grossen Neubildung dies starke Instrument in dieselbe einsenken könnte, so dass die strahlende Wärme wenig oder gar nicht auf die gesunden Organe wirken kann, wird doch durch die Feuchtigkeit und Temperatur des Gewächses das Instrument plötzlich so bedeutend abgekühlt, dass man es wieder relativ lange Zeit müsste ruhig liegen lassen, bis es sich aufs Neue genügend erhitzt. Ganz anders gestaltet sich die Sache mit dünnen Platinarmaturen.

a) Der spitze, ganz feine Galvanokauter (Fig. 4).

Die Spitze dieses Galvanokauter besteht aus einer Schlinge von Platindraht von der Stärke etwa

eines Zwirnfadens. Diese Schlinge ist an die Enden der Leitungsdrähte (Fig. 4. *a a*) nicht blos angelöthet, sondern auch eingebohrt in dieselben. Ein so dünner Platindraht erglüht im Augenblicke, es findet gar kein messbarer Zeitraum statt zwischen Schluss des galvanischen Stromes durch Druck auf den Schliessungsknopf (Fig. 2 *b* oder 3 *a*) und dem Erglühen der Schlinge; sie erglüht blitzschnell bis zur Weissglühhitze und ist eben so schnell wieder kalt. Mit dieser dünnen Platinschlinge erwächst nun noch der wesentliche Vortheil, dass die Leitungsdrähte (Fig. 4. *a a*) sehr dünn sein können, was für Operationen im Kehlkopfe ja von ausserordentlichem Werthe ist; sie sind von Messing und haben etwa die Dicke einer starken Haarnadel. Sie können deshalb, eben so wie die Platinschlinge, auch jeden Augenblick nach Belieben gebogen werden, was mit keinem anderen, nicht galvanokaustischen Instrumente so zweckmässig geschehen und wahrlich nicht hoch genug angeschlagen werden kann, wie wir z. B. bei starker Rückwärtsneigung des Kehldeckels erfahren. Die Isolirung beider Leitungsdrähte von einander ist dadurch herbeigeführt, dass einer der Drähte theilweise mit Seide umwunden ist, nur gegen das vordere Ende derselben, wo die Hitze mehr einwirkt, ist zwischen beide Drähte ein ganz feines Elfenbeinblättchen geschoben und mit Seide befestigt. Durch den öfteren Gebrauch wird diese vordere Verbindung nicht allein nicht lockerer, sondern immer fester, denn der Schleim des Larynx, welcher durch die Glühhitze hier allmälig antrocknet, verbindet sich mit der Seide und dem Elfenbein zu einer fast unvertilgbaren Masse. Seit Jahr und Tag benütze ich ein und dasselbe Instrument, ohne dass eine Reparatur nöthig war; auch ein und dieselbe Platinschlinge hält Jahre lang aus, denn sie kühlt sich an der zu operirenden Neubildung jedesmal so sehr ab, dass niemals die Gefahr des

Fig. 4.

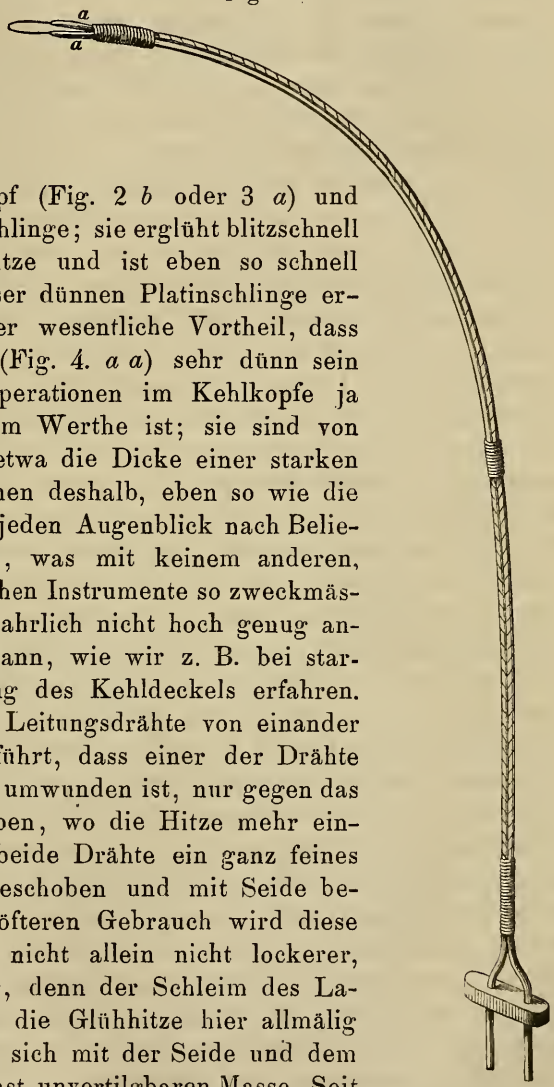

Schmelzens eintritt. Anders verhält sich freilich die Sache, wenn man zu viel Experimente ausserhalb des Kehlkopfes mit ihr vornimmt. Hierbei kann sie sehr leicht schmelzen und ist deshalb grosse Vorsicht geboten, wenn man prüfen will, ob sie gehörig erglüht; — man beginne diese Versuche daher mit einem Elemente und gehe allmälig zu stärkeren Combinationen der Elemente über oder drücke wenigstens nur momentan den Schliessungsknopf herab, wenn man eine stärkere Combination gewählt hat. Was übrigens das Schmelzen der Drähte betrifft, so sei hier ein für allemal bemerkt, dass wenn es wirklich einmal im Kehlkopf erfolgen sollte, dieses erfahrungsmässig gar keinen Nachtheil hat. Man stellt sich die Sache gewöhnlich so vor, dass wenn der Draht im Kehlkopf schmilzt, das Metall heruntertröpfle und in den Kehlkopf resp. die Trachea fallen könnte. Dies ist niemals der Fall — das Metall schmilzt zu festen Kugeln an beiden Enden des durchgebrannten Drahtes! Dieser spitze Galvanokauter ist nun das Hauptinstrument (cf. III. Abschn.), mit dem ich alle Operationen, die nur im Kehlkopfe vorgenommen werden können, vollführe; für die galvanokaustische Schneideschlinge bleiben nur solche Neubildungen, die überhaupt mit einer Schlinge erfassbar sind, in welchem Falle die Operation gewöhnlich mit Einemmale beendet ist. Ist letztere Operation zu schwierig, so können selbstverständlich solche Neubildungen aber auch mit jenem spitzen Galvanokauter entfernt werden. Mit diesem Instrumente lassen sich nun alle Neubildungen, Verdickungen, Schwellungen etc. entfernen, sie mögen ihren Sitz über oder unter oder auf den Stimmbändern haben, sie mögen die unbedeutendste Grösse besitzen, z. B. die von **Türck** (l. c. Fig. 52) sogenannte Chorditis tuberosa, welche namentlich bei Kindern auf dem freien Rande der Stimmbänder vorkommt, sowie seine polypoide Form (l. c. S. 196), oder sie mögen die beträchtlichste Grösse erlangen. Bei Letzteren senkt man diesen spitzen Galvanokauter in die Neubildung hinein, lässt sie hier ruhig liegen und das Instrument andauernd erglühen, wodurch man oft im Stande ist, dieselben in einer einzigen Sitzung fast vollständig zu vertilgen, viel leichter und besser, als wenn man einen grossen Galvanokauter anwenden würde, welcher nur langsam erglühen und bedeutende Hitze in die Umgebung ausstrahlen würde (cf. Fall 27).

Man kann, wie gesagt, mit diesem spitzen feinen Galvanokauter die kleinsten Stellen betupfen, wie mit einem spitzen Höllensteinstift, da das Erglühen blitzschnell erfolgt und er eben so schnell erkaltet. Sitzt das zu operirende Gebilde unter den Stimmbändern,

so gibt man der Platinschlinge eine Biegung nach rechts oder links, je nachdem das Gebilde unter dem rechten oder linken Stimmbande sitzt, oder man stellt die Schlinge gerade, wenn das Gebilde vorn oder hinten unter den Stimmbändern seinen Sitz hat.

Alle Operations-Instrumente, welche in den Kehlkopf gelangen, machen manchmal durch einen geringfügigen Uebelstand das Gelingen der Operation unmöglich, nämlich durch ihre Kälte geben sie zu Reflexbewegungen Veranlassung, wenn dasselbe z. B. die Rückenfläche des Kehldeckels berührt. Es sei hier ein für allemal bemerkt, dass bei allen galvanokaustischen Instrumenten dieser Uebelstand schneller und einfacher beseitigt werden kann, wie bei anderen Instrumenten, indem man durch den galvanischen Strom selbst das Instrument nach Belieben erwärmen kann, wenn man nur einfach den Strom schliesst so lange, bis das Instrument die genügende Wärme besitzt; damit ein feiner Draht bei den stärkeren Combinationen der Elemente aber nicht schmilzt, muss man das Experiment nicht continuirlich, sondern in Pausen wiederholen.

Bei dem hier (Fig. 4) abgebildeten Instrumente liegen die Leitungsdrähte übereinander; der untere Draht ist an dem Theile, welcher die hintere Fläche des Kehldeckels bei der Operation berühren könnte, ganz glatt und nicht mit Seide umwickelt. Ich besitze noch einen so spitzen, dünnen Galvanokauter, bei welchem die Leitungsdrähte nebeneinander liegen und dieses Instrument war ursprünglich bestimmt für Operationen an der vorderen oder hinteren Wand des Kehlkopfes, jenes Instrument mit übereinander liegenden Drähten aber für solche an den Seitenwänden. Da jedoch auch dieses letztere Instrument so ausserordentlich dünn ist, dass es leicht in den Kehlkopf gelangt, so operire ich mit diesem fast nur allein, weil ich bei diesem noch den Vortheil habe, es leichter nach verschiedenen Seiten biegen zu können, als bei den neben einander liegenden Drähten. Letztere haben allerdings wieder den Vorzug, dass sie noch leichter um den Kehldeckel herumgeführt werden können, da hierbei nur die Dicke Eines Drahtes den Durchmesser des Rachens von vorn nach hinten beengt.

Leider sind diese spitzen Galvanokauter beim hiesigen Instrumentenmacher nicht immer gleich gut, d. h. die Platinspitze ist nicht fein genug, man erzielt dann kein blitzschnelles Erglühen und Erkalten, was aber für unseren Zweck durchaus nothwendig ist. Ich kann den gerügten Uebelstand nicht genug hervorheben, damit man ihn nicht auf meine Angaben schiebe und damit man ihn jedesmal beseitige, was man sehr leicht selbst thun kann: Man

feile die Spitze der Platinschlinge beliebig dünn, soweit bis man das blitzschnelle Erglühen erzielt. Man hat, wie gesagt, nur nöthig, die Spitze der Schlinge dünner zu feilen, denn nur diese braucht ja bei der Operation zur Wirkung zu kommen und fürchte hierbei nicht, dass diese dünne Spitze schmelzen werde, denn in die Neubildung eingesenkt, kühlt sie sich hinlänglich ab, selbst beim continuirlichen Erglühen; man beachte aber hierbei, was ich oben ausführlicher gesagt habe. Selbst wenn es einmal aus Versehen begegnen sollte, dass der Platindraht schmilzt, kann man sich das Instrument wieder selbst repariren: man klopft die durchschmolzenen Enden des Drahtes etwas lang aus und dreht sie mit einem Zängelchen an der Spitze zu einer Spitze zusammen; das Instrument ist dann manchmal noch besser als vorher, weil diese Spitze heftiger erglüht und wie eine Nadel in die Neubildung eingestochen werden kann (cf. Fall 27).

Fig. 5.

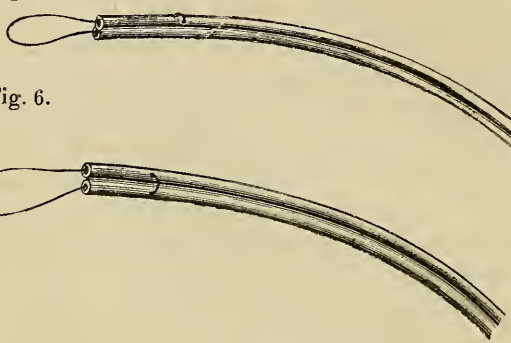

Fig. 6.

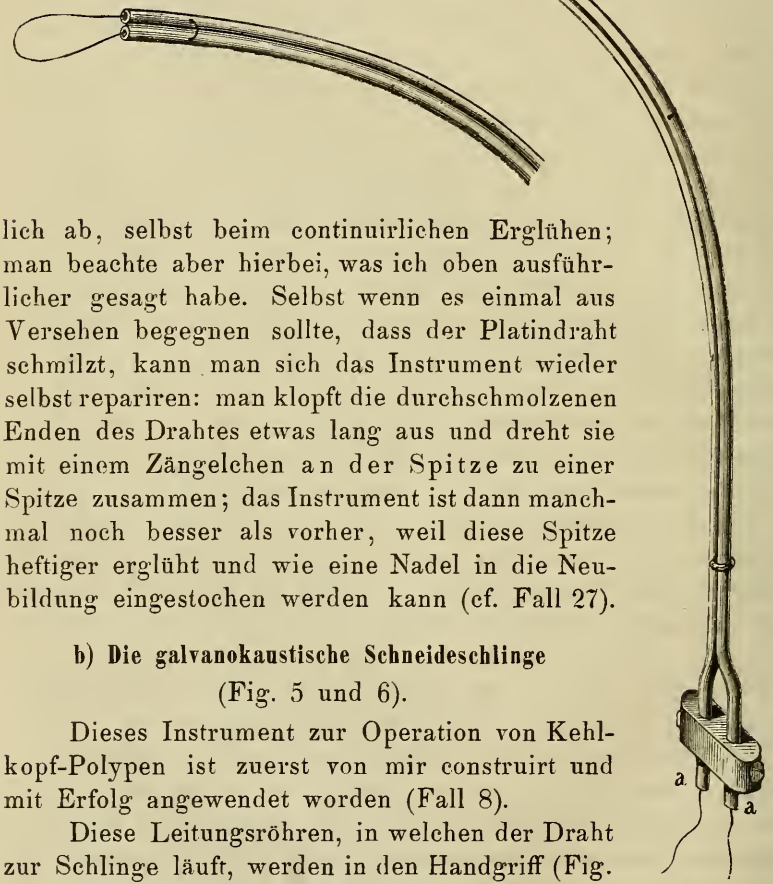

b) Die galvanokaustische Schneideschlinge (Fig. 5 und 6).

Dieses Instrument zur Operation von Kehlkopf-Polypen ist zuerst von mir construirt und mit Erfolg angewendet worden (Fall 8).

Diese Leitungsröhren, in welchen der Draht zur Schlinge läuft, werden in den Handgriff (Fig. 2 *e e*) eingeschraubt; die Isolirung der Röhren von einander ist bewerkstelligt wie beim spitzen Galvanokauter. Für die Schlinge muss man eine grössere Anzahl von Leitungsröhren besitzen, theils solche,

die übereinander liegen für Polypen, welche seitlich sitzen, theils nebeneinander liegende Röhren zur quer zu stellenden Schlinge, für Polypen, die an der vorderen oder hinteren Wand sitzen; jedoch lassen sich zuweilen letztere Neubildungen auch mit der gerade gestellten Schlinge bei über einander liegenden Röhren operiren. Wenn es irgend angeht, benütze man immer die über einander liegenden Röhren, welche die Schlinge besser im Spiegel erblicken lassen, da letztere sich zur Seite drehen lässt, wogegen die quer gestellte Schlinge, bei nebeneinander liegenden Röhren, häufig das Bild im Spiegel verdeckt, da sie in der Medianlinie eingeführt werden muss. Ferner muss man dickere und dünnere Leitungsröhren haben; hier sind nur die Ersteren abgebildet für dickere Drähte. Die dünneren Röhren für den allerfeinsten Draht sind viel dünner, als die hier abgebildeten, sie sind nicht eben stärker als die Leitungsdrähte des spitzen Galvanokauters (Fig. 4). Bei papillären, polypenförmigen Wucherungen im Kehlkopfe, welche sich über eine grössere Fläche verbreiten, muss man zuweilen eine gewisse Gewalt ausüben, um die Schlinge zwischen die einzelnen Zapfen der Wucherungen einzudrücken. In solchen Fällen würden die ganz dünnen Leitungsröhren mit dem feinsten Drahte federn und die Schlinge sich verbiegen, hier muss man stärkere Röhren mit stärkerem Draht anwenden. Die ganz dünnen Röhren mit dem feinsten Drahte eignen sich dagegen ganz vortrefflich bei isolirt stehenden, namentlich gestielten Polypen, wie dies gewöhnlich bei den Fibromen von härterer Consistenz der Fall ist. Auch hier führt die feinste galvanokaustische Schlinge zum Ziele, möge das Neugebilde gross oder klein, weich oder hart sein.

Wer mit der Galvanokaustik sich nicht gut zurecht finden kann oder will, der kann dieses mein Instrument auch als blosse Quetschschlinge benützen und wird sie, hoffe ich, handlicher und zweckmässiger finden als die Quetschschlinge von v. Bruns (l. c. Atlas Fig. 24. Taf. V.), an deren Handgriff 4 Ringe angebracht sind, welchen sich die Finger accommodiren müssen, während mein Instrument einfach wie eine Schreibfeder gehalten wird und ein blosser Druck des Zeigefingers von oben nach unten auf den Hebel *c* (Fig. 2), die Schlinge zusammenschnürt. Aber warum wollte man sich partout einem Fortschritte zum Besseren widersetzen und nicht die galvanokaustische Schneideschlinge gebrauchen, da man es bei dieser doch jeden Augenblick in der Gewalt hat, dass, wenn die Quetschschlinge nicht zum Ziele führt, d. h. diese das Neugebilde nicht abzureissen vermag, man sofort den galvanischen Strom

wirken lassen kann und im Augenblicke das Gebilde lostrennt — kein Gewebe vermag dem Glühdrahte zu widerstehen. Man lese dagegen in der Literatur, wie es manchmal mit der blossen Quetschschlinge dem Operateur ergeht. Ich könnte hier eine ganze Anzahl von Fällen aus der Literatur mittheilen, wo es den Operateuren nicht gelang mit der Quetschschlinge das Neugebilde abzureissen, weil es zu fest sass. Ich will hier nur auf den Fall von **Türck** (l. c. S. 300), von Dr. **Schrötter** in Wien (medic. Jahr . Band XV der Zeitschrft. der k. k. Ges. der Aerzte in Wien, Heft 1. 1868) verweisen und einen von **Störck** in Wien etwas näher beschreiben. **Störck** theilt (Sitzungsbericht der k. k. Ges. der Aerzte, Wiener medic. Wochenschr. Nr. 40. 1869) einen Fall mit, über welchen er und auch **v. Bruns** operirt haben. Letzterer trug Bedenken wegen grosser Derbheit der Geschwulst, diese mit der Schlinge abzureissen. **Störck** sagt: „Der Draht riss beim Zuge durch, so derb und hart zeigte sich der Polyp". Ein noch stärkerer Draht riss ebenfalls entzwei. Da es so nicht gelang die Neubildung mit der Quetschschlinge abzureissen, construirte **Störck** ein Instrument ähnlich dem Fahnenstock'schen Tonsillotom, mit welchem es endlich gelang, dieselbe mit Einemmale abzuschneiden. Beiläufig bemerkt ist dieses kein neues von **Störck** erfundenes Instrument, sondern von mir schon vor vielen Jahren erfunden und von **Semeleder** (Wiener Medizinalhalle 1864) und **Türck** (l. c. S. 573) unter dem Namen: „Guillotine von Voltolini" in die Operations-Lehre eingeführt; auch von **Semeleder** bereits in einem Falle mit Erfolg angewendet! (cf. Voltolini, die Operation der Kehlkopfpolypen, deutsche Klinik Nr. 7. 1865). 1862 habe ich dieses Instrument bereits auf der Naturforscherversammlung in Carlsbad vorgezeigt und demonstrirt.

Sind die Leitungsröhren in den Handgriff eingeschraubt, so zieht man den Draht zur Schlinge durch dieselben, führt ihn um die Rolle (Fig. 2 *d*) und befestigt je ein Drahtende an das vordere Ende des Hebels (Fig. 2 *f—f*). Mein früheres Instrument besass am Hebel Löcher; bei der neuesten Construction sind Schrauben angebracht, welche den Draht zwischen zwei Platten festschrauben. Letztere Einrichtung ist sehr zweckmässig, da nunmehr der Draht am Hebel gerade bleibt und nicht geknickt und umgewickelt wird, wodurch häufig schon ein Reissen des Drahtes beim blossen Ankoppeln erfolgte. Für diese meine Leitungsröhren ist ein Draht von 18 Zoll Länge nöthig und man thut daher gut, vor dem Einziehen des Drahtes sich gleich diese Länge am Drahte abzumessen und ihn hier abzuschneiden.

Hat man die Drahtenden am Hebel befestigt, so achte man darauf, dass sie sich hier nicht zufällig berühren, sonst würde an dieser Stelle und nicht oben an der Schlinge ein Erglühen des Drahtes erfolgen und nebenbei könnte man sich hier noch die Finger verbrennen. Es frägt sich nun, was soll man als Draht zur galvanokaustischen Schlinge benützen? Wir haben oben gesehen, dass nach physikalischen Gesetzen sich hierzu nur solche Metalle eignen, welche einen bedeutenden Leitungswiderstand darbieten und zugleich nicht gar leicht schmelzen. Diese Bedingungen werden nur von zwei Metallen erfüllt, nämlich vom Platin und vom Eisen. Früher benutzte ich fast ausschliesslich den Platindraht; er bietet grosse Vortheile aber auch Nachtheile dar. Seine Vortheile sind, dass er nicht leicht schmilzt und wegen seiner weissen Farbe sehr deutlich in der Tiefe des Kehlkopfes gesehen wird; seine Nachtheile dagegen sind die, dass er zu theuer ist. Eine Schlinge vom feinsten Draht kostet etwa 12 Sgr. und eine solche von stärkerem Draht 18 Sgr. Nun kann es begegnen und ist mir begegnet, dass man manchmal in einer Sitzung mehrere Schlingen und zwar schon bei der blossen Befestigung am Handgriffe zerreisst; dadurch wird die Sache zu theuer. Etwas billiger gestaltet sich das Verhältniss, wenn man den Platindraht im Ganzen kauft und zwar aus der Platinfabrik von Desmontis & Quenessen (Paris, rue Montmartre 56), aber er ist für häufige Operationen noch immer zu theuer *). Ein anderer Nachtheil des Platins ist der, dass es zu weich ist und sich desshalb oben an der Schlinge zu leicht verbiegt, in welchem Falle es dann begegnet, dass die Schlinge sich schwer einzieht oder gar zerreisst. Ich bediene mich daher gegenwärtig fast ausschliesslich des Eisendrahtes und zwar in Form der Draht-Saiten. Mit diesen erreicht man denselben Zweck und bieten sie ausserdem vor dem Platindrahte noch grosse Vortheile dar: Sie sind so billig, dass eine Schlinge fast gar nichts kostet, denn eine ganze Rolle von vielen Ellen solchen Drahtes kostet etwa 1 Sgr.; sie sind ferner so glatt polirt, dass sie sich viel leichter in die Leitungsröhren einziehen lassen als die Platindrähte; ausserdem sind sie starrer als der Platindraht und verbiegen sich nicht so leicht, daher kann man sicherer mit solcher Schlinge eine bestimmte Direction verfolgen, selbst wenn sie einmal im Kehlkopf irgendwo anstösst. Sie bietet aus letzterem Grunde auch ganz besondere Vor-

*) Der Pariser Platindraht ist der beste und dem Hanauer vorzuziehen, welcher Verunreinigungen zu enthalten scheint und spröder ist.

theile, wenn man bei der Operation auf etwas mehr gewaltsame Weise zu Werke gehen, d. h. gleichsam blindlings die Schlinge umlegen will um die Neubildung, selbst wenn sich der Kehlkopf dabei schliesst (cf. Fall 9, 15 und 26). Auch glänzt dieser Draht wegen seiner Politur so stark, dass er auch in der Tiefe des Kehlkopfes noch immer sichtbar bleibt. Diese Politur verliert allerdings der Draht sobald er einmal erglüht; man vermeide daher dieses vor der Operation und überzeuge sich auf eine andere Weise darüber, ob Alles am Instrumente in Ordnung ist und der Draht erglüht, indem man z. B. von demselben Drahte, ehe man den Schlingendraht einzieht, ein Stück in die Leitungsröhren einschiebt und versucht ob dasselbe erglüht*). Dieses Nicht- oder Schlechterglühen der Schlinge kann verschiedene Ursachen haben (gesetzt, dass sonst an der Batterie und dem Instrumente Alles in Ordnung ist), entweder hat man eine zu schwache Combination der Elemente für den starken Draht gewählt oder, was namentlich bei dem allerfeinsten Drahte leicht begegnet, er legt sich nicht genau an die Wände der Leitungsröhren an, weil etwa Schleim, Blut u. dgl. in die Röhren eingedrungen ist. Man schiebe dann erst einen etwas stärkeren Draht in die Röhren und brenne sie einigemal aus; man biege auch die Schlinge so viel als möglich auseinander, damit sich der Draht dort, wo er aus den Röhren austritt, gut an dieselben anlegt; aus diesem Grunde wähle man für die feinsten Drähte auch immer die feinsten Röhren. Bei diesen Drähten von Eisen beachte man auch noch die Vorsicht, dass man nach dem Gebrauche die in die Röhren eingezogene Schlinge wieder ein Stück oder noch

*) Bei dem letzten internationalen ärztlichen Congresse in Florenz (September 1869) stellte ich in dem Ospedale di Sta. Maria nuova vor einer zahlreichen Versammlung Experimente mit diesen Draht-Saiten an, die viel Freude erregten. In diesem Hospitale befindet sich ein besonderes Cabinet, unter Prof. Andrea Gozzini, zu elektro-therapeutischen Zwecken mit den verschiedensten Batterien. Wir durchglüheten mit einer Draht-Saite Nr. 3 fast armdicke frische Fleischmassen, ohne dass der Draht schmolz; die Schnittfläche war glatt und eben und kauterisirt. In dem Momente, wo der Draht das Gewebe verlässt, d. h. dasselbe durchglüht hat, schmilzt er leicht, wenn man nicht schnell den Strom öffnet, weil er sich jetzt nicht mehr durch die Feuchtigkeit des Gewebes abkühlen kann. Das Schmelzen hat nun aber nach vollendeter Operation ja nichts mehr zu bedeuten, da eine solche Saite kaum einige Pfennige kostet. — Das Brechen der Schlinge an ihrer äussersten Spitze beim wiederholten Zusammenziehen in die Röhren verhindert man möglichst, wenn dieser Theil vorher über einer Flamme schwach geglüht wird.

besser gänzlich aus denselben herauszieht, damit man nicht in Gefahr kommt, wenn das Eisen rostet, den Draht nicht mehr aus der Schlinge heraus zu bekommen, die Leitungsröhren somit völlig unbrauchbar werden.

Die Einführung der Schlinge in den Kehlkopf geschieht wie bei jedem anderen galvanokaustischen Instrumente, indem man den Handgriff des Instrumentes wie eine Schreibfeder erfasst und die Schlinge in den Kehlkopf einführt, wobei man sorgfältig jede Berührung der gesunden Theile vermeidet und die Umlegung der Schlinge um die Neubildung mit dem Auge verfolgt und dann die Schlinge möglichst langsam zusammenschnürt (cf. Fall 8, 14 und 27). Geschieht das Zuschnüren der Schlinge, namentlich bei kleineren Gewächsen zu rasch, so schnellt man häufig dasselbe aus der Schlinge wieder heraus. Sollte man in solchem Falle sich täuschen und glauben, man habe das Gewächs wirklich erfasst und lässt die Schlinge erglühen, so würde man ein Verbrennen der gesunden Theile herbeiführen. Dieses Ereigniss hat übrigens, wie ich aus vielfältiger Erfahrung sagen kann, niemals einen besonderen Nachtheil; niemals habe ich einen bleibenden Schaden oder Oedem, bedenkliche Entzündung u. dgl. beobachtet. Es ist der günstigere Fall, wenn man mit dem Auge den Act der Zusammenschnürung der Schlinge verfolgen kann; man reussirt aber häufig auch, wenn man diesen Act nicht mit dem Auge verfolgen kann, sondern gleichsam blindlings die Schlinge zuschnürt und zwar gelingt hierbei die Erfassung der Neubildung ebensowohl, wenn sie über als auch auf oder unter den Stimmbändern ihren Sitz hat. Für solche Fälle eignet sich aber nur der stärkere Draht mit den stärkeren Röhren, denn der dünne Draht würde sich sofort bei den Contractionen des Kehlkopfes verbiegen und deshalb beim Zuschnüren der Schlinge reissen. Dasselbe würde geschehen beim Platindrahte, weil er zu weich ist; deshalb eignet sich für solche gewaltsame Operationen ganz besonders die Drahtsaite. Bei Operationen unter dem Stimmbande kann man übrigens auch den ganz dünnen Draht anwenden (cf. Fall 14), wenn man nämlich den Act des Umlegens der Schlinge um den Polypen mit dem Auge verfolgen kann.

Was man mit der Schlinge nicht erfassen kann, bleibt für den oben beschriebenen spitzen Galvanokauter, so dass man also mit diesen beiden Instrumenten Alles operiren kann, was nur im Kehlkopf zu operiren ist. Man kann sich übrigens auch der Schlinge als blossen Galvanokauters bedienen; für solchen Fall muss man aber immer Platindraht nehmen, weil dieser seine weisse Farbe

behält und unzählige Male gebraucht werden kann, ohne zu verbrennen, was beim Eisendraht bald geschieht. Gebraucht man zu diesem Zwecke die Schlinge, so kann man ihr jeden Augenblick eine beliebige Form, Biegung und Grösse geben, man kann sie wie eine Nadel ausziehen oder oval, herzförmig u. s. w. gestalten. Man gebrauche aber zu diesem Zwecke ein Stück Platindraht, von dem wenigstens ein Ende durch eine der Röhren durchgezogen und am Hebel befestigt ist, weil, wenn man nur ein kurzes Stück Draht in die Röhren einschiebt, dieses bei eintretenden Würgebewegungen im Halse stecken bleiben könnte, wie ich es erlebt habe. — Zum Herausziehen der Schlinge aus den Röhren, wenn sie bei einer Operation in dieselben eingezogen worden ist, bediene man sich einer gewöhnlichen grossen Nadel oder noch besser eines sogenannten Schnürloch-Stechers oder Pfriemens. Instrumentenmacher Pischel liefert ebenfalls solche.

Fig. 7.

Es ist mir ein Fall vorgekommen, wo bei einem kleinen, gestielten, sehr derben Polypen auf dem freien Rande des Stimmbandes Patient wohl das Umlegen der Schlinge, aber nicht das Zusammenschnüren derselben vertrug, welches hart am Stimmbande erfolgen musste. Ich kam hierbei auf den Gedanken, ein Instrument zu construiren, bei dem sich die Schlinge gleichsam erst im Kehlkopfe an dem zu operirenden Neoplasma bildet. Und so entstand das hier abgebildete Instrument (Fig. 7), welches ich

c) die galvanokaustische Zange

genannt habe.

A Geöffnete Zange (⅔ natürlicher Grösse).
B Geschlossene Zange.
a a Stelle des Platindrahtes, die man nach Umständen so biegen muss, dass sie das Neoplasma erfasst, dabei aber die Spitzen
b b über das Neoplasma hinwegragen und sich berühren.
c Ein elfenbeinerner Sattel, welcher auf die andere Branche beim Schluss zu liegen kommt, um das seitliche Ausweichen der Branchen zu verhindern.

An diesem Instrumente befindet sich kein Schliessungsknopf zum Schlusse des galvanischen Stromes, sondern der Schluss erfolgt in dem Augenblicke, wo die Spitzen *b b* der Platindrähte sich berühren, in diesem Momente erfolgt auch ein Erglühen des Platindrahtes *a b*; so wie der Druck auf die Branchen der Zange aufhört und die Spitzen *b b* wieder auseinander gehen, hört auch das Glühen auf. Würde man also mit diesem Instrumente eine Neubildung so ergreifen, dass es von den Platindrähten bei *a a* zusammengedrückt wird, während über die Neubildung hinwegreichend die Spitzen der Drähte sich berühren, so wäre die Neubildung gleichsam in einer glühenden Schlinge gefasst und würde abgebrannt werden. Ich habe das Instrument nur einmal gebraucht und habe es jetzt bei meinen vervollkommneten Instrumenten nicht mehr nöthig; vielleicht kommen aber doch noch besondere Fälle vor, wo dasselbe verwendbar wäre, deshalb habe ich es noch hier mit abgebildet.

B. Instrumente für den Rachen.

Die Construction dieser Instrumente wird sehr verschieden sein müssen, je nachdem man im unteren Theile des Pharynx operiren will, im Cavum pharyngo-laryngeum, oder im oberen Theile im Cavum pharyngo-nasale. In jenem lässt sich leichter operiren, weil wir die hier befindlichen Organe resp. Neubildungen allermeist schon ohne Rachenspiegel überblicken können, namentlich auf die von mir weiter unten (S. 72) angegebene Methode. Zunächst kann man sich zu Operationen in dieser Region, wenn man es nur mit kleineren pathologischen Gebilden zu thun hat, der vorhin erwähnten galvanokaustischen Instrumente für den Kehlkopf bedienen. Wo man also z. B. kleinere Polypen vor sich hat, kann man die oben beschriebene galvanokaustische Schneideschlinge gebrauchen, oder wo es sich um Beseitigung kleinerer Tumoren handelt, wie sie z. B. an der Zungenwurzel bisweilen beobachtet werden (III. Abschn. 4), kann man den feinsten Galvanokauter benützen (Fig. 4). Im Allgemeinen

aber wird man hier gröbere Instrumente anwenden können, weil man hinlänglich Raum für dieselben gewinnt; aber auch hier halte man den Grundsatz fest, dass man mit einem feineren Instrumente, das schnell und heftig erglüht, mehr effectuirt als mit einem grösseren, das nur langsam und nicht so kräftig erglüht. Ich operire daher vornehmlich mit einem

a) stärkeren, spitzen Galvanokauter

(Fig. 8) welcher zwar stärker und dicker als der ganz feine (Fig. 4) ist, aber noch immer dünn genug, um schnell und heftig erglühen zu können.

Fig. 8.

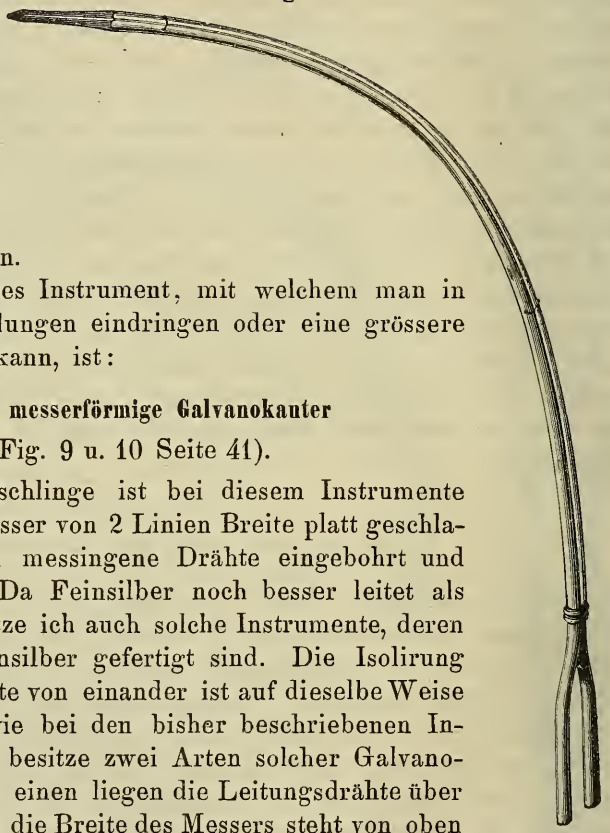

Ein stärkeres Instrument, mit welchem man in grössere Neubildungen eindringen oder eine grössere Fläche brennen kann, ist:

b) der messerförmige Galvanokauter

(Fig. 9 u. 10 Seite 41).

Die Platinschlinge ist bei diesem Instrumente zu einer Art Messer von 2 Linien Breite platt geschlagen, welches in messingene Drähte eingebohrt und angelöthet ist. Da Feinsilber noch besser leitet als Messing, so besitze ich auch solche Instrumente, deren Drähte von Feinsilber gefertigt sind. Die Isolirung der Leitungsdrähte von einander ist auf dieselbe Weise bewerkstelligt, wie bei den bisher beschriebenen Instrumenten. Ich besitze zwei Arten solcher Galvanokauteren, bei der einen liegen die Leitungsdrähte über einander (Fig. 9), die Breite des Messers steht von oben nach unten; bei der zweiten Art liegen die Leitungsdrähte neben einander (Fig. 10), das Messer steht im Querdurchmesser; mit Letzteren operirt man vornehmlich an der vorderen und hinteren Wand des Cavum pharyngo-laryngeum, mit den Ersteren an den Seitenwänden. Die Leitungsdrähte dieses Instrumentes bieten auch den Vortheil dar, dass sie nach Belieben gebogen werden können, namentlich, wenn man sich solcher von Silber bedient. Da die

Platinarmatur hier eine grosse Fläche darbietet, so wird schon eine bedeutendere Stärke des galvanischen Stromes nöthig sein, um sie zum Erglühen zu bringen. Man kann daher als Batterie nur ein Element gebrauchen, wenn dieses mit ganz frischen Säuren gefüllt ist, sonst bediene man sich bei zwei Elementen der Combination zur Säule, nach dem oben (S. 16) Gesagten. Mit diesen Galvano-

Fig. 10.

Fig. 9.

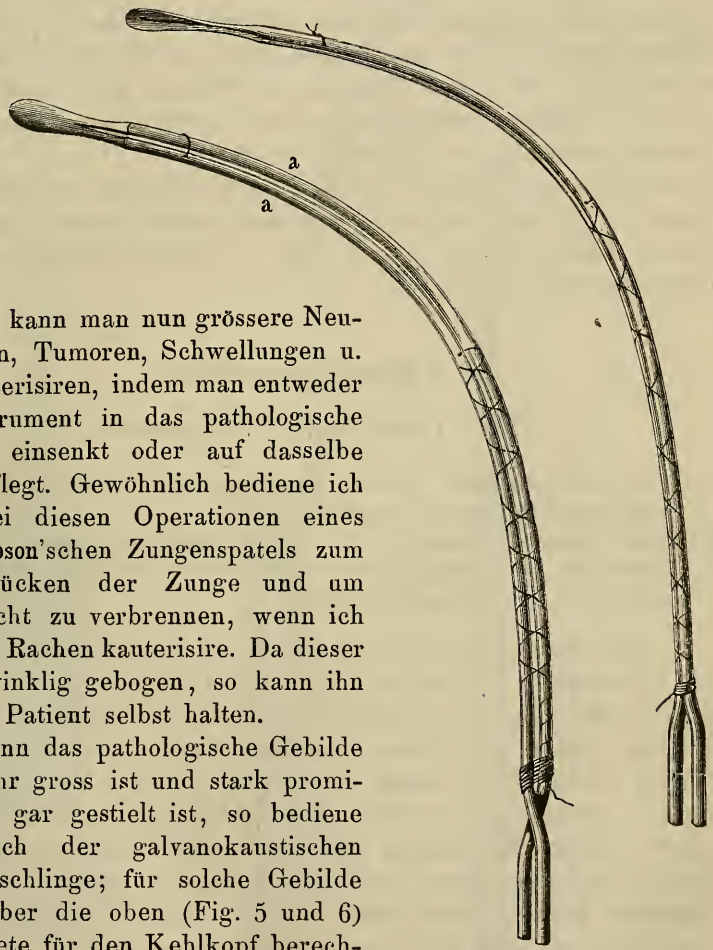

kauteren kann man nun grössere Neubildungen, Tumoren, Schwellungen u. dgl. kauterisiren, indem man entweder das Instrument in das pathologische Gebilde einsenkt oder auf dasselbe flach auflegt. Gewöhnlich bediene ich mich bei diesen Operationen eines **Petit-Simpson**'schen Zungenspatels zum Niederdrücken der Zunge und um diese nicht zu verbrennen, wenn ich tiefer im Rachen kauterisire. Da dieser Spatel winklig gebogen, so kann ihn sich der Patient selbst halten.

Wenn das pathologische Gebilde nicht sehr gross ist und stark prominirt oder gar gestielt ist, so bediene man sich der galvanokaustischen Schneideschlinge; für solche Gebilde genügt aber die oben (Fig. 5 und 6) abgebildete für den Kehlkopf berechnete Schneideschlinge in der Regel. Ist aber die Neubildung sehr gross, so muss man sich eines Instrumentes mit stärkeren Röhren bedienen, in welche man auch stärkere Drahtsaiten, selbst Nr. 1 derselben einziehen kann. Man kann hier ein solches gebrauchen, wie man

sich zu galvanokaustischen Operationen der Uterus-Polypen bedient. (Fall 32.) Mit der Schlinge, namentlich aus starkem Drahte, der sich nicht so leicht verbiegt, lassen sich sogar Neubildungen erfassen, deren Basis breiter als ihre Spitze ist (Fall 31). Für solche Fälle ist es aber gewöhnlich zweckmässig, dass die Schlinge nicht durch blossen Zug zusammen geschnürt wird, sondern durch eine Schraube, um kräftiger den Draht in die Neubildung einschnüren zu können. Eine solche Schraube befindet sich auch an den gebräuchlichen galvanokaustischen Instrumenten zur Operation der Uterus-Polypen. Für die meisten Fälle ist aber die Schraube zu zeitraubend, der Patient fängt an zu würgen, wenn man zu lange in seinem Rachen manipulirt und man kommt in Gefahr, die Neubildung wieder aus der Schlinge zu verlieren. Ich habe deshalb an dem Uterus-Polypen-Schnürer eine Modification angebracht, wodurch die Schlinge in einem Momente schnell zusammengeschnürt werden kann (Fall 32). Fig. 10 und 11 zeigt das Instrument in $^1/_2$ der natürlichen Grösse.

c) Rachenpolypen-Schnürer.

(Fig. 11 und Fig. 12 Seitenansicht.)

a sind 2 über einander liegende Elfenbeinplatten, zwischen welche der Draht der Schlinge fest geschraubt wird;

b b sind 2 Ringe, in welche der Zeige- und Mittelfinger eingesetzt wird und indem man so die Ringe abwärts zieht, wird die Schlinge in die Röhren eingezogen und zusammengeschnürt.

Alle beschriebenen Instrumente lassen sich aber nicht anwenden bei Operationen im oberen Theile des Rachens, im Cavum pharyngo-nasale; für diese Region müssen die Instrumente eine andere Biegung haben, und zwar eine sehr kurze, weil sonst, bei der langen Kehlkopfkrümmung, das Instrument sich unten gegen die Zunge stemmen und die freie Handhabung einbüssen würde. Bei einer längeren Krümmung des Instrumentes kommt man auch in Gefahr, wenn der Patient anfängt zu würgen — welches sehr leicht begegnen kann — dasselbe schwer aus dem Rachen heraus zu bekommen, weil sich bei dieser Reflexbewegung das Gaumensegel nach oben und hinten schlägt und das Instrument noch fester klemmt, was sich ohnehin schon gegen die Zunge gestemmt haben würde. Also eine kurze Krümmung ist durchaus erforderlich etwa wie das Instrument Fig. 13 zeigt. Diese stellt eine Art

d) Kuppelbrenner (Fig. 13)
dar. Die Spitze dieses Instrumentes muss noch mehr umgerollt werden, als es in der Abbildung dargestellt ist, damit bei etwa

Fig. 11.

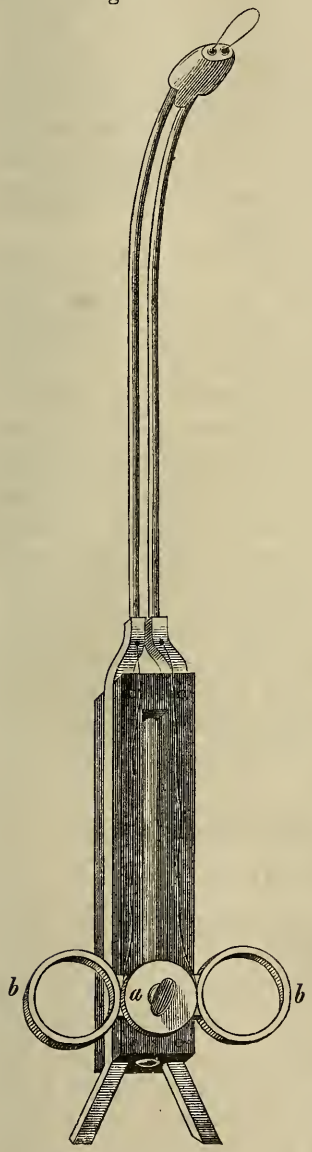

Fig. 12 (Seitenansicht)

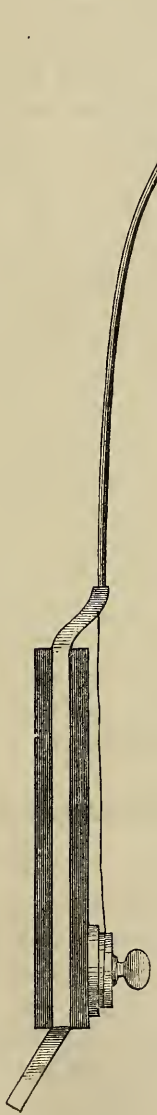

Fig. 13.



eintretenden Würgebewegungen, dasselbe sich nicht in die Gebilde des Rachens einhake. Mit dieser fast kugelförmigen Platinarmatur

kann man grössere Flächen betupfen (Fall 33), wie dies z. B. bei den häufig vorkommenden zapfenförmigen Wucherungen an der oberen und Seitenwand des Pharynx nöthig ist. Uebrigens kann man auch die oben beschriebenen spitzen, feinen Galvanokauteren vom Munde aus in das Cavum pharyngo-nasale dirigiren, wenn man kleinere Neubildungen kauterisiren will oder ein schnelles intensives Erglühen des Instrumentes wünscht — immer nur beachte man hierbei die Vorsicht, dem Instrumente eine kurze Biegung zu geben, wie sie Fig. 13 zeigt.

Fig. 14.



Mit diesem Instrumente habe ich die erste galvanokaustische Operation im Cavum pharyngo-nasale unter Leitung des Rhinoskopes ausgeführt, welche überhaupt auf diese Weise ausgeführt worden ist (Fall 33). Das Instrument umwickle ich bei diesen Operationen mit einem seidenen oder baumwollenen Bande bis zur Platinarmatur, damit man das Gaumensegel nicht verbrenne. Uebrigens ist eine solche Operation unter Leitung des Rhinoskopes nicht leicht, in vielen Fällen, selbst wenn man den ganz feinen Kauter benützt, sogar unausführbar, wegen Enge des Cavum, welches Spiegel und Kauter zugleich nicht aufnehmen kann. In solchen Fällen kann man in jenem Cavum von der Nase aus galvanokaustische Operationen vornehmen und bediene ich mich hierzu:

e) des galvanokaustischen Ohrkatheters

(Fig. 14).

Dieses Instrument ist geformt wie ein Ohrkatheter, besteht aber aus zwei dünnen Röhren, die isolirt neben einander liegen; sie sind bis auf einen Zoll gegen die Spitze mit einem dünnen seidenen oder baumwollenen Bande umwickelt, damit die Hitze nicht auf die Nase überströme, wenn sie in derselben liegen. Ich tauche diesen Katheter erst in Wasser, ehe ich ihn einführe, damit er etwas schlüpfrig werde, und führe ihn durch die Nase wie einen Ohrkatheter. In denselben ist ein Stück Platindraht eingezogen,

welches oben als Schlinge hervorragt, der man eine beliebige Länge und Biegung geben kann. Man beachte die Vorsicht, dass der Draht ziemlich lang sei, so dass wenigstens ein Ende desselben unten aus einer Röhre herausrage, damit (wie dies bei einem kurzen Drahte begegnen könnte) dieser beim Zurückziehen aus der Nase nicht im Rachen oder in der Nase hängen bleibe; man muss auch dünneren oder dickeren Draht wählen, je nachdem man eine kurze oder lange Schlinge bilden will, damit diese sich nicht verbiege. Diese Schlinge benutzt man nun als Galvanokauter, weil sie schnell und heftig erglüht; mittelst des Rhinoskopes regulirt man seine Stellung im Cavum und bringt die Spitze der Schlinge an die zu kauterisirende Neubildung. Ist dies geschehen, so befestigt man das Instrument an das **Kramer**'sche Stirnband oder an das von mir modificirte Band (cf. Monatsschrift für Ohrenheilkunde Nr. 12. 1868) und berührt nur die aus der Nase ragenden Enden beider Röhren mit den entsprechenden Stellen des Handgriffes (Fig. 2. *e. e.* oder Fig. 3), welcher durch die Leitungsschnüre mit der Batterie verbunden ist — selbstverständlich indem man zugleich durch Druck auf den Schliessungsknopf (Fig. 2 *b.*) den Strom schliesst, wobei dann sofort ein Erglühen der Schlinge eintritt. Man regulirt so immer weiter die Lage der Schlinge mittelst des Rhinoskopes und schiebt die Schlinge nach einer anderen Stelle der Neubildung. So kann man die Schlinge nach jeder beliebigen Stelle des Cavum pharyngo-nasale dirigiren, indem man den Katheter durch die eine oder andere Nasenöffnung einführt. Man kann auf diese Weise schnell und intensiv sowohl dicht an den Choanen oder den Tuben oder der oberen, hinteren und seitlichen Pharynxwand kauterisiren. Selbstverständlich kann man diesen Katheter auch für die galvanokaustische Schneideschlinge benützen, wenn man Polypen, Tumoren etc. im Cavum pharyngo-nasale operiren will; in diesem Falle muss man nur einen langen Draht wählen, den man an den Hebel des Handgriffes (Fig. 2. *f f.*) befestigen kann. Solche Neubildungen sind ja schon von **Middeldorpf** und Anderen in jenem Cavum operirt worden mittelst der Schneideschlinge, allein die Röhren seines Schlingenschnürers sind im Allgemeinen viel zu dick für den Durchgang durch die Nase; man muss sich mit Gewalt hier den Weg bahnen und Muscheln und Schleimhaut werden dabei übel mitgenommen. Mein Katheter lässt sich ohne solche Verletzungen, wie ein Ohrkatheter durch die Nase schieben und da im Allgemeinen ein dünnerer Draht dasselbe leistet als ein dicker, da ihm kaum ein Gewebe widerstehen wird, so ist es gar nicht nöthig, so dicke

Röhren anzuwenden, wie der Middeldorpf'sche Schlingenschnürer besitzt; übrigens muss zugegeben werden, dass Letzterer bei sehr grossen und festen Tumoren und Polypen zuweilen nicht wird zu entbehren sein. Mancher Nasengang ist von Natur sehr weit, mancher durch Neubildungen so ausgedehnt, dass sich auch die Middeldorpf'schen Röhren oder das oben (Fig. 11 und 12) beschriebene Instrument einführen lässt.

C. Instrumente für die Nasenhöhle.

Alle in der Nasenhöhle vorkommenden Neubildungen, Schwellungen, Hypertrophien u. s. w. können auf galvanokaustischem Wege operirt werden und zwar, wie ich dafür halte, auf die einfachste und sicherste Weise. Namentlich lassen sich Schwellungen oder Hypertrophien der Schleimhaut sehr bequem galvanokaustisch entfernen und ist diese Methode weit vorzuziehen der Behandlung durch Aetzmittel, welche in der Nase zerfliessen und die gesunden Theile anätzen. Aber auch die Operation der Nasenpolypen, wie sie bisher vornehmlich mittelst der Zangen stattfand, muss in Zukunft ganz aufgegeben werden und der galvanokaustischen Methode Platz machen; wir werden hiervon ausführlicher weiter unten handeln. Bei allen hier vorkommenden Operationen reicht man wieder mit zwei Instrumenten aus, nämlich mit der galvanokaustischen Schneideschlinge und mit dem spitzen Galvanokauter. Man hatte, meines Wissens, bisher nur sehr grosse Tumoren, namentlich Nasenrachen-Polypen mit der galvanokaustischen Schneideschlinge operirt, für die gewöhnlichen Nasenpolypen (weiche Fibrome) waren die bisher gebräuchlichen Instrumente nicht ausreichend, man konnte mit ihnen nicht in die engen winkligen Räume der Nase gelangen. Es möchte der oben beschriebene galvanokaustische Ohrkatheter (Fig. 14), welcher für den Durchgang durch die Nase bestimmt ist, auch als ein ausreichendes Instrument für Operationen in der Nase selbst erscheinen — dies ist jedoch nicht der Fall. Es ist bei Operationen in der Nase besonders wichtig, bei guter Beleuchtung zu operiren und dazu ist ein Instrument nöthig, mit welchem man sich nicht das Licht abblendet. Dies erreicht man durch ein Instrument, welches eine starke Krümmung besitzt und hier eignet sich dann ganz besonders die oben beschriebene galvanokaustische Schlinge für den Kehlkopf (Fig. 5 und 6), wie wir weiter unten zeigen werden. Den Rest solcher Polypen, Tumoren oder die nicht selten vorkommenden Schwellungen der Schleimhaut betupft man mit dem

spitzen Galvanokauter (Fig. 4 und 8). Mit der Kehlkopfschneideschlinge kann man auch in die engste Nase gelangen ohne Verletzung der gesunden Theile, wie sie unvermeidlich bei den sogenannten Nasenpolypen-Zangen sind, durch welche dann empfindliche Schmerzen und Blutungen hervorgebracht werden. Hat man es mit einer sehr weiten Nase und grossen Neubildungen zu thun, so kann man sich auch des oben beschriebenen, grösseren Polypen-Schnürers bedienen (Fig. 11 und 12). Mit diesen Schlingen kann man schnell, sicher und ohne Schmerzen oder Blutungen zu erzeugen, Neubildungen aus der Nase entfernen und sinkt auf diese Weise die Operation der Nasenpolypen fast zu einer blossen Spielerei herab. Zu Operationen der Nasenpolypen eignen sich, wie gesagt, vortrefflich die langen krummen (Kehlkopf-) Röhren, wie ich sie in zahlreichen Fällen hinlänglich erprobt habe. Anders verhält sich die Sache, wenn es sich um Operation von Nasen-Rachen- oder Rachen-Polypen handelt; hier kann man mit den krummen Röhren nicht bequem bis in das Cavum pharyngo-nasale gelangen und die freie Handhabung des Instrumentes wird in dieser Region durch die starke Krümmung der Röhren, welche sich bei ihrem Durchgange in der Nase hier selbst einklemmen, verhindert. Für solche Fälle sind daher die galvanokaustischen Katheter, deren ich von verschiedener Länge besitze, vorzugsweise zu empfehlen, welche ich an einen Handgriff anschraube, wie er Fig. 2 abgebildet ist, nur mit einem längeren Hebel, damit man eine recht grosse Schlinge bilden kann. Ich habe in sehr schwierigen Fällen den Nasen-Rachen-Polypen mit diesem Instrumente von der Nase aus gefangen und abgeglüht, nachdem ich mich vorher durch das Rhinoskop über den Sitz und die Lage des Polypen orientirt hatte.

D. Instrumente für die Mundhöhle.

Für Operationen in der Mundhöhle benutze ich auch die bisher angegebenen Instrumente. Die Entfernung der Tonsillen mittelst der Schneideschlinge ist schon von **Middeldorpf** geübt worden; auch ich habe sie auf diese Weise ausgeführt. Im Allgemeinen aber widerrathe ich diese Methode, aus Gründen, die ich weiter unten, wo von den einzelnen Operationen die Rede sein wird, anführen werde; dagegen empfehle ich ein neues Verfahren dringend, welches meines Wissens bisher nicht geübt worden ist, wenigstens wohl nicht systematisch, nämlich die Entfernung der kranken Tonsillen mittelst des spitzen Galvanokauters (Fig. 4 und 8). Mit der

möglichst weissglühenden Platinspitze umsteche ich die Tonsille und gebe ihr so eine beliebige Kleinheit und Gestalt, ähnlich, wie der Bildhauer mit dem Meissel am Steine arbeitet. Die Operation ist fast vollständig schmerzlos und unblutig, desshalb lassen sie sich auch kleine Kinder ganz wohl gefallen, was gewiss nicht unwichtig ist.

Am Schlusse dieser Beschreibung der galvanokaustischen Instrumente will ich noch einige Worte sagen über die Isolirung der Leitungsröhren und Drähte, welche die Platinspitze oder Schlinge tragen. Wenn jene durch den Gebrauch defect geworden ist, so entsteht natürlich leicht dort eine Ablenkung des Stromes, wo sich die Röhren oder Drähte berühren und die Platinspitze oder Schlinge glüht gar nicht oder erst nachdem sich von unten herauf d. i. von der Berührungsstelle der Röhren oder Drähte, Letztere heftig erhitzt haben. Selbstverständlich kann man dann bei der Operation seinen Zweck nicht erreichen, die Spitze oder die Schlinge bleibt kalt, dagegen verbrennt man dem Patienten mit den Leitungs-Röhren oder -Drähten die gesunden Theile und zwar ohne dass man es gleich bemerkt, wesshalb ein starkes Verbrennen erfolgen kann. Ausserhalb des Kehlkopfes können dabei die Röhren und Drähte noch isolirt von einander abstehen, biegen sie sich aber bei der Operation etwas, so kommen die nicht isolirten Stellen leicht aneinander und zum Glühen. Solche schadhaft gewordene Isolirung kann man sich nun selbst repariren und zwar stelle man sie wieder so her, wie sie bei dem neuen Instrumente war, wenigstens kann ich dieses für die Instrumente empfehlen, die vom hiesigen Instrumentenmacher Pischel bezogen werden. Man bewirkt die Isolirung der Röhren oder Drähte von einander durch Papier, Seide, Zwirn, Knochen u. dgl., indem man z. B. zwischen beide Leitungsröhren einen schmalen Streifen Briefpapier schiebt und mit Wasserglas anklebt, oder indem man eine der Röhren (resp. die obere) stellenweise mit Seide oder Zwirn umwickelt. Bei allen Instrumenten thut man gut zwischen das Ende beider Röhren oder Drähte, weil hier die Hitze stark einwirkt, ein Elfenbeinblättchen zu schieben und dann beide Röhren mit Seide oder Zwirn etwas zu umwickeln. Statt des Elfenbeins kann man sich auch gewöhnlichen Knochens bedienen und zwar eignet sich der platte dünne Knochen der Scapula vom Kalbe oder Hammel gut; er lässt sich mit einem scharfen Messer gut spalten und in dünne Blättchen schneiden. Bei Röhren, die in den Kehlkopf gelangen, muss ihre untere Fläche möglichst glatt sein, um

den Kehldeckel bei der Berührung nicht zu reizen; man muss desshalb diese untere Fläche möglichst frei von Isolirungsfäden halten, wenigstens an der Stelle, wo das Instrument den Kehldeckel berühren könnte und erreicht dies am besten, wenn man entweder nur die obere Röhre mit Seide umwickelt oder bei den nebeneinander liegenden Röhren weite Strecken von Seide frei lässt und nur in weiten Zwischenräumen ein Knochenblättchen zwischen schiebt, wie dieses Alles bei den vom hiesigen Instrumentenmacher Pischel bezogenen Instrumenten so eingerichtet ist.

In einem Nachtrage werde ich hinten die Frage, welche mir von einem ausländischen Professor einer chirurgischen Klinik vorgelegt wurde, ausführlich beantworten, nämlich die ob es nöthig ist mit der galvanokaustischen Batterie ein Galvanometer in Verbindung zu bringen.

Zweiter Abschnitt.

Kurze Anleitung zur Laryngoskopie und Rhinoskopie.

Es scheint Mancher der Meinung zu sein, dass wenn er nur eine recht zweckmässige Schrift über die Laryngoskopie und Rhinoskopie besässe, er es durch deren Studium bald zu einer Meisterschaft in diesen Untersuchungsmethoden bringen würde — seinen Mangel an Fertigkeit in denselben setzt Mancher in den eines zweckmässigen Werkes über Laryngoskopie und Rhinoskopie. Ein solches Buch kann auch ich nicht schreiben, durch dessen Studium Jemand sogleich Meister in diesen Speculirungs-Methoden würde — Uebung nur macht auch hier den Meister. Was würde Jemandem das beste Werk über die Reitkunst nützen, wenn er sich bei dessen Studium dennoch auf kein Pferd setzt; reiten wird er dann doch nicht lernen. Erst dann wenn Jemand Uebungen vornimmt, wird ihm eine zweckmässige Anleitung von grossem Nutzen sein, denn er hat dann nicht mehr nöthig durch viele Experimente erst auf langen Umwegen zu dem Richtigen zu gelangen; er geniesst dann gleichsam nur die Früchte mühsamer Thätigkeit Anderer. Es ist in einer Recension der ersten Auflage dieses Buches gerügt worden, dass ich überhaupt eine Anleitung zur Laryngoskogie und Rhinoskopie geschrieben, da es bereits ganz treffliche der Art gebe. Ich habe mich dadurch nicht abhalten lassen, auch in der zweiten Auflage dieses Werkes abermals die Laryngoskopie und Rhinoskopie speciell zu behandeln und zwar aus folgenden Gründen: Seit dem bahnbrechenden Werke von **Czermak** (der Kehlkopfspiegel etc. Leipzig 1860; 2. Aufl. 1863) sind wir weiter gekommen und wenn auch die Schriften von **Türck**, v. **Bruns** u. A. den Gegenstand ausführlicher behandeln, so sind die Letzteren doch fast nur für den Spe-

cialisten von grossem Werthe, für den Anfänger sind sie zu ausführlich — er sieht den Wald vor lauter Bäumen nicht. Ferner hat jeder Specialist seine besonderen Kunstgriffe, Art und Weise manche Schwierigkeiten zu überwinden, die doch für Andere auch von Nutzen sein können; endlich befolge ich hierbei nur einen Usus, den auch Andere üben, dass sie, wenn sie über laryngoskopische Chirurgie schreiben, auch die Laryngoskopie selbstständig abhandeln.

1. Die Laryngoskopie.

Obgleich, wie die obige Ueberschrift angiebt, hier nur eine kurze Anleitung zur Laryngoskopie gegeben werden soll, so kann ich nicht umhin einige historische Bemerkungen vorauszuschicken, zumal **Türck** in seinem letzten und klassischen Werke es nicht unterlassen, abermals die Prioritäts-Frage in Betreff der Erfindung der Laryngoskopie zur Sprache zu bringen (Klinik der Krankheiten des Kehlkopfes und der Luftröhre etc. Wien 1866). Ein späterer medicinischer Geschichtsschreiber dürfte Mühe haben, den wahren Sachverhalt zu eruiren, wenn diejenigen schweigen, welche die Zeit jener Erfindung mit durchlebt haben. Zu diesen Letzteren gehöre auch ich, der ich noch um so mehr bei der Sache betheiligt bin, als ich eine der ersten Recensionen über das bahnbrechende Werk von **Czermak** schrieb (der Kehlkopfspiegel und seine Verwerthungen für Physiologie und Medizin. Leipzig 1860). Diese Recension erschien in Virchow's Archiv Band XVIII Heft 5 und 6. 1860 und musste ich gerechter Weise **Czermak** als den Erfinder der Laryngoskopie bezeichnen. **Türck** hat nun in seinem letzten Werke wiederum sich zu zeigen bemüht, dass ihm die Priorität der Erfindung gebühre. In den Recensionen, welche über dieses **Türck**'sche Werk erschienen sind, hat man, meines Wissens, diesen historischen Theil des Buches übergangen und seit einer Reihe von Jahren hat sich in der allgemeinen Anschauung eine Art juste milieu herausgebildet, nach welchem man beiden Männern, **Czermak** und **Türck**, gleiche Verdienste um die Erfindung der Laryngoskopie zuschreibt. Zu dieser Anschauung hat wohl auch das Urtheil der Pariser Akademie nicht wenig beigetragen, welche beiden Forschern den Preis zuerkannte. Es ist mir nur um die Wahrheit zu thun, die ja auch die Wissenschaft beherrschen soll und um dieser willen dürfen wir nicht schweigen, wenn Gefahr vorhanden, dass die Verhältnisse verschoben werden und da muss ich bekennen, dass jener

juste milieu ein injuste milieu ist. Als Erfinder der Laryngoskopie ist einzig und allein **Czermak** anzusehen und um die Erfindung der Laryngoskopie hat **Türck** nur die Verdienste, dass er ein Paar Kehlkopfspiegel besessen, welche er **Czermak** borgte. Denn wer ist Erfinder einer Sache? Nicht Jeden, welcher etwas Neues erfindet, kann man im wahren Sinne als den Erfinder desselben bezeichnen, denn fast alle Menschen, selbst Kinder, erfinden oder entdecken etwas Neues, aber die wenigsten Menschen sind sich dessen bewusst, dass sie etwas Neues erfunden haben oder sind etwa jene Kinder eines Brillenmachers, welche ein Paar Linsen in eine Papierrolle schoben und sich so das Bild einer fernen Wetterfahne nahe brachten — die Erfinder des Fernrohres? Mit nichten, weil sie keine Ahnung von der Bedeutung der Sache hatten, denn nur der ist als Erfinder zu betrachten, welcher die Tragweite der Sache erkennt. Am 16. März 1858 nun borgte sich **Czermak** von **Türck** die Kehlkopfspiegel und schon am 27. März — wie sogar **Türck** selbst und zwar, was beachtungswerth, gleichsam rügend angiebt (l. c. S. 3) — erschien von ihm in der Wiener medicin. Wochenschr. ein Aufsatz, worin **Czermak** „die praktische Anwendung des Kehlkopfspiegels der ärztlichen Welt dringend empfahl“ (Türck's eigene Angabe l. c. S. 3). Wie verhält es sich nun hiergegen mit **Türck**? Er hebt besonders als Beweis für seine Priorität hervor, dass er sich schon im Sommer 1857 mit dem Kehlkopfspiegel beschäftigt habe und „nach vielfältigen an Leichen sowohl als auch auf seiner Abtheilung des allgemeinen Krankenhauses vorgenommenen Versuchen in vielen Fällen zum Ziele gelangt sei“ (l. c. S. 3). Wegen Mangel des directen Sonnenlichtes war er genöthigt seine Untersuchungen „im nächsten Winter durch einige Zeit zu unterbrechen“. **Türck** sieht bei diesem Raisonnement nicht, dass das, was er als Beweis für seine Priorität angibt, gerade der einfachste Beweis *gegen* dieselbe ist, denn wenn er schon im Sommer 1857 zu Resultaten gelangte, so geschah dies gleichsam im Winkel und die Welt erfuhr hiervon nichts, sie erfuhr erst von seinen Resultaten etwas, als **Czermak** hervorgetreten war, nämlich in der Sitzung der Gesellschaft der Aerzte in Wien am 9. April 1858 machte nun endlich auch **Türck** seine Resultate bekannt! **Türck** hatte eben einfach die Tragweite der Sache nicht erkannt, die aber sofort **Czermak** erkannte. Wenn **Türck** ferner anführt (l. c. S. 2): „Worin lag aber der Grund des so vielfältigen Scheiterns und nur ausnahmsweisen Gelingens (der bisherigen laryngoskopischen Versuche)? Er lag in dem Mangel eines passenden Kehlkopfspiegels

und im Mangel einer passenden Methode seiner Handhabung. Erst meinen Bemühungen ist es gelungen, diesem doppelten Mangel abzuhelfen" — so können diese Einwände seine Priorität nicht retten, denn sie sind einfach unrichtig. Schon vor **Türck** ist die Laryngoskopie mehreren Forschern sowohl an sich selbst wie an Kranken gelungen, also ohne **Türck**'sche Spiegel und ich erinnere nur an die treffliche Arbeit von **Garcia** (1855) und an die Resultate von **Liston** u. A. Aber alle diese Resultate verloren sich im Sande — weil man die Tragweite der Sache nicht erkannte, ebenso wenig wie **Türck** und man immer glaubte, es gehöre eine besondere Reizlosigkeit der Rachengebilde oder ein besonderes experimentelles Geschick zu dieser Speculirung, an die sich also gewöhnliche Sterbliche nicht machen könnten. Die Behauptung von **Türck**, dass erst seine Spiegel gleichsam den Schatz gehoben, ist für Jeden der die Laryngoskopie betreibt, bedeutungslos, denn man weiss, dass man mit jedem einfachen blankpolirten Stück Blech laryngoskopiren kann, wenn man ihm eine entsprechende Biegung giebt, ob dasselbe rund oder viereckig oder sonst wie gestaltet ist. Es muss daher dahin entschieden werden, dass **Türck** grosse Verdienste um die Weiterentwickelung der Laryngoskopie aber keine für die Erfindung derselben, im wahren Sinne des Wortes, hat. Mit eben demselben Rechte wie **Türck**, könnten wir **Senn**, **Babington**, **Bennati**, **Baumes**, **Liston**, **Warden**, **Avery**, **Garcia** als die Erfinder des Kehlkopfspiegels ansehen, die Alle denselben schon mit mehr oder weniger Erfolg handhabten, zum Theil selbst zu pathologischen Zwecken. So erwähnt **Piorry** (Diagnostik und Semiotik; übersetzt von Dr. Gustav Krupp. Leipzig und Cassel 1837. Band I. S. 317) — eine Notiz, die Vielen unbekannt zu sein scheint — bei der Untersuchung des Kehlkopfes und der Luftröhre Folgendes: „Doch kann man, wie Colombat that, einen Spiegel in die Tiefe des Pharynx bringen, welcher das Licht auf die Oeffnung des Kehlkopfes zurückwirft, so dass man den Zustand seiner Ränder, ihre Röthe, Geschwüre oder Anschwellung entdecken könnte". Aber alle diese Forscher erkannten nicht die Tragweite und die allgemeine Anwendbarkeit der Speculirung und kamen über das Geheimnissvolle der Sache nicht hinaus, die sich nur für besondere Individuen eigne. — So ist, unbefangen geurtheilt, das wahre Sachverhältniss! Nach diesen historischen Bemerkungen wollen wir nun die Laryngoskopie näher betrachten. Es kommt bei derselben zunächst auf eine gute Beleuchtung an.

A. Die Beleuchtung.

Da wir beim Laryngoskopiren in eine tiefe Höhle blicken wollen, welche von dunklen Wänden umgeben ist und in welche wir nicht einmal das Licht direct einfallen lassen können, sondern nur durch Reflexion, so resultirt hieraus schon die Nothwendigkeit eines intensiven Lichtes zur Untersuchung.

a) Das Sonnenlicht.

Selbst auf die Gefahr hin anmassend zu erscheinen, muss ich doch sagen, dass wenn diese Abhandlung über Laryngoskopie und Rhinoskopie keinen anderen Zweck hätte als für das Sonnenlicht zu plaidiren, so wäre dieser Zweck schon ausreichend nicht blos eine kurze sondern sogar eine lange Anleitung zu schreiben, denn wenn man die Operationszimmer der bedeutendsten Laryngoskopiker besucht oder ihre Schriften liest, so gewinnt man die Ueberzeugung, dass sie das Sonnenlicht in seinem wahren Werthe für unsere Untersuchungsmethode nicht recht zu würdigen wissen. Ich bin in verschiedenen grossen Städten gewesen und habe weder in Berlin, noch Wien noch Paris die Herren mit Sonnenlicht operiren sehen; ja bei Manchen derselben ist das Zimmer so ungünstig gelegen, dass man aus demselben kaum den Himmel, geschweige die Sonne sehen kann. Von London will ich ganz schweigen; aus dieser Stadt schreibt mir Herr Dr. **Schetelig**, welcher meine Weise zu laryngoskopiren hier in Breslau beobachtet hatte, unter dem 21. Mai 1869: „Sie wissen, dass man in London nie, selbst nicht im hohen Sommer mit Sonnenlicht arbeiten kann und auch Mikroskope künstlich beleuchtet“. Eigentlich ist es überflüssig die Vortheile des Sonnenlichtes besonders hervorzuheben, dennoch muss es geschehen, weil man auch an ihm Manches auszusetzen gehabt hat. Das Sonnenlicht bietet zunächst den ausserordentlichen Vortheil dar, dass es die Gebilde in ihrer natürlichen Farbe erkennen lässt. **Semeleder** (die Laryngoskopie und ihre Verwerthung für die ärztliche Praxis. Wien 1863. S. 12) macht hingegen den merkwürdigen Einwand, dass dies von geringerem Gewichte bei Theilen wäre, die man nie in ihrer natürlichen Farbe gesehen hat. Das könnte man aber von allen anderen Eingeweiden sagen, deren natürliche Farbe man eben niemals kennen würde, wenn man sie nicht bei Sonnenlicht betrachtet hätte, denn die natürliche Farbe aller Dinge lässt nur das Sonnenlicht erkennen. da es der adä-

quate Lebensreiz für unser Auge ist — „wär' nicht das Auge sonnenhaft, wie könnten wir das Licht erblicken". Unser Auge ist für unsere Sonne geschaffen und nicht für das Lampenlicht. Man hat bei dem Sonnenlichte auch den Einwand gemacht (v. Bruns l. c. S. 25): „Bei dem raschen Laufe der Sonne nämlich und der davon abhängigen stetigen Aenderung in der Richtung, in welcher die Lichtstrahlen in das Zimmer fallen, werden Patient und Arzt gezwungen, um das zur Untersuchung erforderliche Licht beizubehalten, immer schon nach wenigen Minuten ihren Sitz etc. zu verändern und der fortschreitenden Sonne gleichsam in gleichem Schritte nachzurücken". Ich wüsste nicht, dass die Sonne so schnell wanderte, dass man zu Untersuchungen und Operationen im Kehlkopfe nicht Zeit behielte mit dem Patienten auf einer Stelle sitzen zu bleiben; die Sonnenstrahlen durchwandern die ganze Breite eines Zimmerfensters in etwa 7 Stunden, so dass, wenn ein Patient am Beginn dieser Zeit an der rechten Seite des Fensters von der Sonne beschienen wird, er es am Ende dieser Zeit an der linken Seite des Fensters wird — darnach kann man bemessen, ob das Sonnenlicht so schnell wandert, dass es nicht verwendbar ist. Wie lange will man denn auch in einer einmaligen Sitzung den Patienten untersuchen und operiren? Es kann dies doch höchstens einige Minuten geschehen, nach welchen man dem Patienten wieder Ruhe gönnen muss und Zeit hat die Sitze zu reguliren. Allerdings, würde man das Sonnenlicht nur durch einen Spalt des Fensterladens in's Zimmer fallen lassen, so würde man öfter genöthigt sein, den Sitz des Patienten zu ändern; das muss man nun aber nicht, sondern die Sonne durch das ganze Fenster auf den Patienten scheinen lassen.

Das Sonnenlicht ist ferner das hellste von allen Lichtquellen, die wir besitzen und durch kein anderes Licht zu ersetzen; darüber sind alle Laryngoskopiker einig. **Czermak** (der Kehlkopfspiegel. I. Aufl. S. 17 und II. Aufl. S. 26) sagt: „Das Sonnenlicht, wenn es auch an und für sich niemals zu ersetzen ist". **Türck** (l. c. S. 134): „Diese Beleuchtungsart ist selbstverständlich die vorzüglichste". **v. Bruns** (l. c. S. 24): „Das beste, weil ohne allen Vergleich hellste und reinste Licht zur Beleuchtung der Kehlkopfshöhle gewährt ganz unbestreitbar die Sonne". **Semeleder** (die Laryngoskopie S. 12): „Das Sonnenlicht lässt sich allerdings durch künstliches nie vollkommen ersetzen". **Tobold** (Lehrbuch der Laryngoskopie etc. Berlin 1869. II. Aufl. S. 10): „Das Sonnenlicht kann wegen seiner Helligkeit und seiner weissen Farbe, sowie des

Vorzugs halber, dass wir dabei die zu untersuchenden Organe in ihrer natürlichsten Färbung sehen, durch die besten Apparate nicht vollkommen ersetzt werden". **Moura** (Traité pratique de Laryngoscopie. Paris 1865. S. 18): „Les lumières artificielles elles-même ne sauraient la remplacer". Trotz dieser anerkannten Vorzüge operirt man nicht bei Sonnenlicht, ja v. **Bruns** (l. c. S. 24) sagt sogar, dass bei directem Sonnenlichte „eine ruhige allseitige Untersuchung und vollends ein sicher geleiteter chirurgischer Eingriff zur Unmöglichkeit wird", und auch **Tobold** (l. c. S. 10) stimmt dem insofern bei, als er sagt: „Dennoch sind die Hindernisse und Unbequemlichkeiten, mit welchen wir bei Sonnenlicht zu kämpfen haben, so erheblich, dass wir fast ausschliesslich von letzterer Methode (künstlichem Lichte) Gebrauch machen". Ich verfahre nun gerade umgekehrt nämlich so, dass ich fast ausschliesslich vom Sonnenlichte Gebrauch mache. Seit Jahr und Tag operire ich bei Sonnenlicht die schwierigsten Fälle, wovon sich eine grosse Anzahl in- und ausländischer Aerzte bei mir überzeugt haben, ja gerade die schwierigsten Fälle spare ich mir gewöhnlich für das Sonnenlicht auf. Nach meiner reichen Erfahrung müsste jeder Laryngoskopiker eine Wohnung haben, in welcher er mit Sonnenlicht operiren kann und mein Operationszimmer ist so gelegen, dass die Sonne von Früh bis Nachmittag in jeder Jahreszeit in dasselbe scheinen kann. Es gibt für mich nur ein Hinderniss, bei der Sonne zu operiren, nämlich das, wenn sie nicht scheint. Hier zu Lande aber sind die Verhältnisse so, dass es im Jahre mehr Tage giebt, an welchen die Sonne scheint, als solche, an welchen sie nicht scheint. Jm Frühjahre und Sommer sind im Durchschnitt wenige Tage, an welchen man hier den Sonnenschein gänzlich entbehrt. Wenn nun den unersetzlichen Vorzügen des Sonnenlichtes gegenüber dennoch so wenige Operateure sich desselben bedienen, so kann ich den Grund hiervon nur darin finden, dass so viele Laryngoskopiker zu wenig Uebung im Laryngoskopiren bei Sonnenlicht haben, weil sie es eben zu selten versuchen, dann aber auch darin, dass sie die Sache nicht richtig anfangen, wie wir bald sehen werden.

Man kann bei directem und reflectirtem Sonnenlicht speculiren und operiren. Das directe Sonnenlicht ist in einem Zimmer mit gewöhnlichen Fenstern nur anwendbar, wenn die Sonne nicht zu hoch steht, weil sie im letzteren Falle nicht tief genug in das Zimmer scheint und der Patient deshalb zu nahe dem Fenster sitzen muss, so dass der Arzt nicht im Stande ist, seinen

Stand zwischen Fenster und Patient zu nehmen; im Freien kann man aber auch bei hochstehender Sonne sehr gut operiren. In den kurzen Tagen eignet sich jede Tageszeit zur Speculirung, in den langen Tagen die Zeit des Morgens und die gegen Abend. Den Kranken lasse ich auf einem Stuhle sitzen, den Kopf etwas hinten überbeugen, die Augen ihm am einfachsten und besten durch das Fensterkreuz beschatten und das Sonnenlicht direct in seinen weit geöffneten Mund fallen. Ich sitze oder stehe vor dem Kranken, je nachdem er wegen hoch oder niedrig stehender Sonne den Kopf mehr oder weniger hinten überbeugen muss; nach Umständen kann sich der Arzt auch eines erhöhten Sitzes bedienen. Eine Hauptregel bleibt nun aber, man mag den Kehlkopfspiegel mit der rechten oder linken Hand in den Rachen des Patienten führen, dass der Arzt stets das Sonnenlicht zur rechten Seite seines Kopfes vorbei in den Hals des Patienten fallen lasse. Aus Nichtbeachtung dieses anscheinend geringen Umstandes mögen alle die Klagen entstanden sein, die man über das Sonnenlicht erhebt, dass man sich dasselbe bei der Untersuchung durch den eigenen Kopf verdecke u. s. w.; die Angaben Türck's rechtfertigen wenigstens diese Vermuthung. Türck (l. c. S. 134) sagt: „Die Sonnenstrahlen fallen an der Seite des Kopfes vom Beobachter und zwar, wenn er den Kehlkopfspiegel in der rechten Hand hält, an dessen rechter Seite auf den im Rachenraume befindlichen Spiegel. Das Abblenden der Sonnenstrahlen durch den eigenen Kopf kann man bei einiger Uebung möglichst verhindern". Aus dieser Angabe leuchtet wohl hindurch, dass die Untersuchung nicht ganz richtig vorgenommen worden, denn bei den Worten „wenn der Kehlkopfspiegel mit der rechten Hand gehalten wird, lässt der Beobachter an seiner rechten Seite die Sonnenstrahlen vorbei fallen" fehlt der Nachsatz, dass wenn der Spiegel mit der linken Hand gehalten wird, das Sonnenlicht ebenfalls an der rechten Seite der Beobachters vorbei fallen muss; im Gegentheil man erwartet nach Türck's Worten den Nachsatz: Wenn mit der rechten Hand der Spiegel gehalten, fallen die Sonnenstrahlen rechts, wenn er mit der linken gehalten, links beim Beobachter vorbei. Daher denn wohl auch die Worte: „möglichst verhindern". Nach meiner oben angegebenen Methode vermeidet man aber nicht „möglichst" das Abblenden der Sonnenstrahlen, sondern vollständig und stets und dieses findet nicht blos statt bei einem weitsichtigen sondern auch bei einem kurzsichtigen Arzte, ja es kann sogar noch ein zweiter Beobachter gleichzeitig das Kehlkopfbild betrachten. Dieser

zweite Beobachter muss sich nicht rechts vom ersten stellen, wozu Jeder die Tendenz hat, sondern links vom Laryngoskopiker und zwar so, dass er seinen Kopf langsam zwischen den Kranken und den Laryngoskopiker schiebt, so dass er durch den rechten Mundwinkel des Kranken in dessen Rachen sieht. Auf dieser linken Seite des Laryngoskopikers, kann sogar manchmal noch ein dritter Beobachter, wenn dieser nicht kurzsichtig ist, gleichzeitig in den Kehlkopfspiegel blicken. Auf diese Weise laryngoskopire ich nicht allein, sondern operire sogar im Kehlkopfe, während ein zweiter, selbst dritter Beobachter die Operationsacte im Kehlkopfe verfolgt. Die Operation macht sich bei directer Sonne meist so leicht, dass ich in manchen Fällen wohl zehnmal hinter einander Operationsacte ausführe (Fall 27. 29). Statt durch das Fensterkreuz die Augen des Patienten zu beschatten, kann man dieses auch durch einen Mützenschirm oder schwarz lackirte Brillen bewerkstelligen. Das Weitere hierüber hinten bei den Operationen. In den langen Tagen des Sommers, wenn die Sonne im Mittag zu hoch steht oder wenn sie zu schräge in das Zimmer fällt, etwa nur auf die Fensterbrüstung, kann man nun aber die directen Sonnenstrahlen nicht benutzen, in solchen Fällen bediene ich mich dann eines Reflexspiegels, welcher die Sonnenstrahlen nach einem beliebigen Punkte des Zimmers wirft.

Das reflectirte Sonnenlicht. Eines Augenspiegels, um die directen Sonnenstrahlen auf den Patienten zu reflectiren, bediene ich mich fast nur zur Durchleuchtung, wie wir unten sehen werden. Für die gewöhnlichen Operationen gebrauche ich deshalb keinen Augenspiegel, weil man zu leicht in Gefahr kommt den Patienten zu verbrennen. Zum Reflectiren der Sonnenstrahlen kann man jeden beliebigen Planspiegel, Toilettenspiegel benutzen und wenn ich z. B. Patienten ausser dem Hause besuche und die Sonne in das Zimmer des Patienten scheint, so lasse ich von Jemanden irgend einen Toilettenspiegel am Fenster halten und die Sonnenstrahlen auf den Patienten reflectiren, selbst wenn er im Bette liegt. Für den täglichen Gebrauch ist aber ein solcher Spiegel deshalb nicht zweckmässig, weil er von Glas, zu leicht zerbrechlich und mit Quecksilber-Amalgam angefertigt ist, welches bei wiederholtem Gebrauche durch die Sonnenstrahlen sich ablöst und der Spiegel blind wird. Ich benütze deshalb in meiner Wohnung einen Spiegel von Neusilber und zwar einen Hohlspiegel, dessen Focus etwa $1^1/_2$ Fuss weit fällt, um das Licht nach Belieben concentriren zu können. Man muss hierbei nur die Vorsicht gebrauchen, dass man

den Patienten nicht gerade in den Focus setzt (weil man ihn sonst verbrennen würde), sondern man muss ihn diesseits oder jenseits des Focus placiren. Dieser Spiegel ist an einem drehbaren Stativ befestigt und habe ich ihn hier nicht abgebildet, weil dies in meiner „Festschrift zum Jubiläum der Universität Breslau 1861. Fig. 3“ geschehen ist. Es ist ein schwach concaver Spiegel von Neusilber mit etwa $1^1/_2$ Fuss Brennweite und 7 Zoll Durchmesser. Das Neusilber ist zwar nicht ganz weiss und reflectirt deshalb auch das Sonnenlicht etwas gelblich, jedoch bei der Intensität dieses Lichtes kommt diese geringe Farbennuance nicht in Betracht. Ich benutzte früher einen galvanoplastisch versilberten Spiegel von Kupfer, jedoch muss das Silber zu häufig geputzt werden, es wird matt oder gar schwarz, wie etwa von Schwefelwasserstoff, welches in das Zimmer gelangt — kurz ich kann einen solchen Spiegel nicht so empfehlen als den von Neusilber, mit dem ich nun schon lange Jahre operire.

Diesen drehbaren Spiegel stelle ich auf das Fensterbrett und reflectire die Sonnenstrahlen in den weit geöffneten Mund des Patienten, welcher gegenüber dem Spiegel im Schatten sitzt. Hat man innere Fensterladen, so macht man einen Flügel derselben zu und setzt den Kranken hinter diesen, wo solche fehlen placirt man den Patienten hinter die Mauer am Fenster. Auch bei diesem Reflexspiegel muss man ebenso die Sonnenstrahlen in den Mund des Kranken fallen lassen, wie beim Gebrauche der directen Sonnenstrahlen — sonst gelangt man nicht zum Ziele! Der Arzt (welcher vor dem Kranken sitzt) muss also stets an der rechten Seite seines Kopfes vorbei die Sonnenstrahlen in den Mund des Patienten reflectiren. So muss stets verfahren werden, der Arzt möge mit der rechten oder linken Hand den Kehlkopfspiegel im Rachen des Patienten halten. Auf diese Weise lassen sich die schwierigsten Operationen bei trefflicher Beleuchtung ausführen, sowohl im Kehlkopfe, Rachen als auch in der Nase und den Ohren. Ganz so wie bei Benützung der directen Sonnenstrahlen können auch hier noch neben dem Arzte ein zweiter selbst dritter Beobachter gleichzeitig die Bilder im Kehlkopfspiegel betrachten. Der Arzt wird bei einiger Uebung und wenn er die jedesmaligen Verhältnisse berücksichtigt sich niemals mit der operirenden Hand das Licht abblenden; er muss also z. B. wenn der Patient klein ist, diesen etwas höher setzen oder wenn jener sehr gross ist, sich selbst etwas höher placiren u. s. w.; das Licht lässt der Operateur dabei stets zwischen seinem Kopf und der operirenden Hand in den Mund des Kranken fallen, wenn er mit der rechten Hand operirt, wie das wohl aus-

schliesslich der Fall ist. Steht die Sonne bereits so, dass ihre Strahlen nur noch sehr schräg auf den Reflexspiegel fallen, so wirft dieser blos einen Lichtstreifen in der Nähe des Focus auf den Patienten und es operirt sich hierbei schwierig; in solchem Falle hilft man sich sehr einfach dadurch, dass man den Patienten mehr als gewöhnlich jenseits des Focus placirt, wo die reflectirten Strahlen bereits stark divergiren und also der Lichtstreifen resp. Lichtkegel grösser wird. Hier büssen zwar die Strahlen, wegen der stärkeren Divergenz, viel von ihrer Intensität ein, sie sind aber noch immer intensiver als die hellste Lampe und es operirt sich hierbei noch immer einfacher als bei der Lampe, weil alle Apparate sich nur auf den Kehlkopfspiegel und den Reflexspiegel reduciren.

Dieser mein Reflexspiegel ist vom Mechaniker **J. W. Hauck** in Wien, Wieden Kettenbrückgasse Nr. 20 gefertigt und kostet etwa zwei Thaler.

Das reflectirte Tageslicht (zerstreute Sonnenlicht). Diese Beleuchtungsart ist bereits von **Wintrich** angegeben worden (Vorläufige Mittheilung über die Benutzung des zweckmässig abgeblendeten zerstreuten Tageslichtes zur Oto-, Ophthalmo- und auch Laryngoskopie in „medicinische Neuigkeiten“ Nr. 15. 1864. Erlangen. Cf. auch **Türck** l. c. S. 135). Unter Umständen lässt sich auch diese Beleuchtungsart benutzen und ich habe bei derselben nicht blos laryngoskopirt sondern auch rhinoskopirt, ja sogar Kehlkopfoperationen vorgenommen, im Allgemeinen aber kann ich sie nicht empfehlen, weil die Beleuchtung doch nicht intensiv genug ist und ich habe gewöhnlich von ihr nur da Gebrauch gemacht, wo ich mich bereits vorher bei einer besseren Beleuchtung über die kranken Gebilde genau orientirt hatte. Hauptbedingung ist bei derselben, dass man alles Licht abblendet, also das Zimmer ganz finster macht und das Tageslicht nur durch einen handbreiten Spalt oder Loch des Fensterladens in das Zimmer fallen lässt; den Kranken placire ich mit dem Rücken gegen diesen Spalt des Fensterladens und setze oder stelle mich vor den Kranken, indem ich das Tageslicht mit einem Augenspiegel (modificirte Semeleder'sche Brille) auffange. Wenn gesagt wird, dass man sich hierbei eines Concavspiegels von „kürzerer Brennweite“ bedienen soll, so beleuchtet zwar ein solcher Spiegel intensiver als einer von längerer Brennweite, aber eine kürzere Brennweite ist nur für einen kurzsichtigen Arzt brauchbar, da sie nicht der richtigen Sehweite eines weitsichtigen Arztes entspricht. Es muss sich daher jeder Operateur

eines Augenspiegels bedienen, dessen Brennweite seiner richtigen Sehweite entspricht, d. h. wenn er nämlich — wie es doch das Richtigste ist — durch das der Verquickung beraubte Centrum des Spiegels sehen will.

b) Künstliche Beleuchtung.

Da man nicht zu jeder Stunde, auch nicht an jedem Tage das Sonnenlicht haben kann, so ist auch eine künstliche Beleuchtung unentbehrlich. Obgleich man schon früher bei dem aber gleichsam in der Geburt wieder umgekommenen Versuche der Laryngoskopie künstliche Beleuchtung benutzte, so **Babington**, **Warden**, **Avery** (cf. Morell Mackenzie: the use of the laryngoscope. London 1865) — muss doch auch hier **Czermak** als derjenige angesehen werden, welcher diese Beleuchtungsart in die Laryngoskopie einführte und dadurch ebenfalls einen grossen Fortschritt anbahnte, denn hier sagen wir mit **Türck** (l. c. S. 10): „Vor dem hätte auch die allerbeste künstliche Beleuchtung zu nichts geführt“ — nämlich vor Erfindung der Laryngoskopie im wahren Sinne des Wortes; erst als die Laryngoskopie überhaupt praktisch brauchbar gemacht war, konnten alle anderen Hilfsmittel bei derselben einen Werth erlangen.

Wir haben oben gezeigt, dass die Vortheile des Sonnenlichtes, möge man deren Strahlen direct oder durch meinen Sonnenspiegel in den Hals des Kranken fallen lassen, in der Helligkeit und Farbe des Lichtes und zugleich darin bestehen, dass man alle Apparate auf den Kehlkopfspiegel reducirt, wodurch die Freiheit der Bewegungen des Arztes vergrössert wird. Bei jeder künstlichen Beleuchtung müssen wir auf eine Helligkeit und Farbe verzichten, welche dem Sonnenlichte gleich käme, dagegen ist das ausführbar, das künstliche Licht direct d. h. ohne Reflexspiegel in den Rachen des Kranken zu werfen. Solche Apparate sind die von **Türck** zuerst angegebene Schusterkugel, eine grosse mit Wasser gefüllte Glaskugel, hinter welche das Licht einer hellen Lampe gestellt wird, deren Strahlen durch das Wasser der Kugel in den Mund des Kranken fallen. Bei dieser Kugel tritt uns jedoch der Uebelstand entgegen, dass der Kranke zu nahe derselben sitzen muss und der Arzt nicht Raum genug hat, um zwischen dem Kranken und der Kugel ungenirt Platz zu nehmen; er muss immer mehr zur Seite des Kranken sitzen, wodurch man bei Operationen sehr genirt wird. Würde man eine sehr grosse Kugel wählen, deren

Focus weiter fiele, so würde dieser Uebelstand allerdings etwas verringert werden. Ein anderer ähnlicher Apparat ist der von Dr. Moura in Paris (l. c. S. 35), mit welchem die Pariser Aerzte — so weit ich es dort beobachtet habe — fast ausschliesslich zu operiren scheinen. Zwischen dem Arzte und dem Kranken befindet sich ein kleiner Tisch, auf welchem eine helle Lampe steht, an der eine biconvexe Linse angebracht ist. Das Licht fällt durch diese Linse in den Mund des Kranken und giebt allerdings eine sehr schöne Beleuchtung. Jedoch ist die Stellung des Arztes hierbei ebenfalls sehr genirt, da er mit beiden Händen die Lampe gleichsam umgreifen muss, indem er mit der linken Hand um die Lampe gehend den Kehlkopfspiegel einführt, mit der rechten Hand um die andere Seite der Lampe gehend, das Operationsinstrument handhabt. Dagegen kann ich diesen Apparat von Moura als den besten zur Selbstbeobachtung empfehlen, wenn man kein Sonnenlicht hat und mit künstlichem Lichte sich selbst laryngo- und rhinoskopiren will. Eine ganz treffliche Beleuchtung giebt auch die Linse von Moura, wenn man durch sie das Licht nicht direct in den Mund des Kranken fallen lässt, sondern zuvor noch mit einem Augenspiegel auffängt. Auf diese Weise ist sie auch sehr brauchbar bei Operationen. Man könnte mir einwenden, dass meine Vorwürfe gegen die angegebenen Apparate ungerechtfertigt sind, ebenso wie die, welche ich noch gegen einige andere später zu nennende erhebe — da ja viele Aerzte mit solchen Apparaten Operationen ausführen, jedoch ist es nach meiner Meinung kein Beweis der Trefflichkeit eines Apparates, dass der eine oder andere Arzt mit demselben selbst schwierige Operationen vollführen kann — man würde bei vieler Uebung auch auf den Händen gehen können, wenn man aber ein Paar gesunde Beine besitzt, wird man gewiss das Gehen auf Letzteren vorziehen.

Sonach möchten sich die Apparate, an welchen das Licht mittelst eines concaven Augenspiegels, Reflexspiegels, aufgefangen wird, mehr empfehlen und die meisten Laryngoskopiker operiren auch auf diese Weise.

Als Lichtquelle benützt man hierbei sehr verschiedene Apparate: gewöhnliche Oel- oder Petroleum- oder Photogenlampen; man hat auch das Drumond'sche Licht, die Hydro-Oxygen-Gasflamme und das gewöhnliche Leuchtgas angewandt. Bereits im Jahre 1859 und 1860 beschrieb ich in Virchow's Archiv einen Erleuchtungsapparat, d. i. eine Photogenflamme, durch welche ein Strom Sauerstoffgas geblasen wird, und Cusco in Paris construirte

1861 erst eine ähnliche Lampe, indem er den Sauerstoff zur Flamme einer gewöhnlichen Pumplampe leitete (cf. Türck l. c. S. 124). Man erhält ein sehr schönes intensives Licht auf diese Weise und habe ich eigentlich bis heute diesen Apparat noch nicht aufgegeben, jedoch sind alle derartige Vorrichtungen für den täglichen Gebrauch, wobei man immer erst Gase entwickeln muss, nicht brauchbar und nicht zu empfehlen; dasselbe gilt vom elektrischen Lichte — abgesehen noch davon, dass dessen Anwendung auch zu kostspielig wird. Auch das intensive Licht dieser genannten Apparate erreicht noch nicht das Sonnenlicht, ist sogar wegen seiner weissen Farbe störend; Letzteres gilt namentlich auch vom Magnesiumlichte, welches ich wiederholt versucht habe. Man besitzt bekanntlich Lampen für die Anwendung des Magnesium, d. h. grosse Hohlspiegel, in deren Centrum zwei Drähte von Magnesium durch ein Uhrwerk beständig vorgeschoben werden, wenn die Enden derselben abbrennen. Sie geben ein ausserordentlich helles Licht, aber ganz weiss, geisterhaft. Wenn mit einer solchen Lampe nun auch das Magnesium für die Laryngoskopie etc. zu verwenden wäre, wobei man noch den Vortheil hätte, keines Augenspiegels zu bedürfen, da das Licht direct von der Lampe auf den Kranken fällt — so ist es doch für jetzt wegen seiner grossen Kostspieligkeit nicht zu verwenden; es verbrennt so schnell, dass man in einigen Stunden wohl mindestens für 10 Thaler verbrennen würde. Glücklicherweise haben wir alle solche kostspielige und viel Umstände zu ihrer Anwendung erforderlichen Apparate nicht nöthig, da das Licht gewöhnlicher heller Lampen für die meisten Fälle genügt, wenn wir es durch Linsen concentriren und durch Hohlspiegel reflectiren. Da hierbei auf die Handhabung der Hohlspiegel viel ankommt, so möchten einige Vorbemerkungen über dieselben nicht am unrechten Orte sein.

Bei jedem sphärischen Spiegel (Hohlspiegel) befindet sich der Hauptbrennpunkt, d. i. der Punkt, in welchem die parallelen Lichtstrahlen (Sonnenstrahlen) vereinigt werden, gerade in der Mitte zwischen dem Krümmungs-Mittelpunkte des Spiegels und dem Spiegel. Haben wir also z. B. einen Hohlspiegel (wie ich ihn gewöhnlich gebrauche), dessen Hauptbrennpunkt 8 Zoll vom Spiegel entfernt liegt, so liegt sein Krümmungs-Mittelpunkt 16 Zoll vom Spiegel entfernt, d. h. also der Radius des Kreises, von welchem der Hohlspiegel ein Abschnitt ist, beträgt 16 Zoll. Bei künstlicher Beleuchtung können wir aber die parallelen Strahlen nicht mehr gebrauchen, weil wir die Lampe zu weit vom Spiegel (um eben

nahezu parallele Strahlen zu erhalten) entfernen müssten, wobei zu viel Licht verloren geht und wir ein zu kleines und schwaches Flammenbild erhalten würden. Wir müssen also die Lampe dem Spiegel näher rücken, wobei nun aber die Strahlen divergent aus einander gehen und vom Hohlspiegel nicht mehr im Hauptbrennpunkte vereinigt werden; der Bildpunkt der Flamme fällt jetzt zwischen den Hauptbrennpunkt und den Krümmungs-Mittelpunkt des Spiegels, also bei dem Spiegel von 8 Zoll Brennweite zwischen 8—16 Zoll; hier sehen wir das Bild der Flamme verkehrt und verkleinert. Drehen wir das Verhältniss um, d. h. stellen wir nun die Flamme an die Stelle, wo wir bis jetzt das verkleinerte Flammenbild sahen, so erblicken wir nunmehr das Flammenbild dort, wo vorher die Flamme stand, d. h. jenseits des Krümmungs-Mittelpunktes des Spiegels; hier sehen wir aber jetzt das verkehrte Flammenbild vergrössert. Es folgt also, dass, je weiter wir die Flamme vom Hohlspiegel (Augenspiegel) stellen, desto näher fällt das verkleinerte Flammenbild diesem Spiegel, bis bei grosser Entfernung der Lampe vom Spiegel, wo die Strahlen nahezu parallel laufen, das Flammenbild in den Hauptbrennpunkt desselben fällt; dies Bild ist zu schwach und zu klein und also für unseren Zweck nicht zu gebrauchen. Umgekehrt nähern wir die Lampe immer mehr dem Spiegel, so entfernt sich das Flammenbild immer mehr von demselben und stellen wir die Lampe schliesslich in den Krümmungs-Mittelpunkt des Spiegels, so fällt auch das Flammenbild in diesen Mittelpunkt d. h. also in die Flamme zurück und ist demnach wiederum nicht zu verwenden. Man könnte jedoch dieses allenfalls verwenden, wenn man die Lampe etwas zur Seite nach rechts oder links vom Krümmungs-Mittelpunkte aufstellte.

Türck (l. c. S. 117) ist nun der Meinung, dass das verkleinerte Flammenbild eine grössere Lichtintensität zeigt, als das vergrösserte Flammenbild desselben Spiegels, und räth deshalb sich stets des verkleinerten Flammenbildes zu bedienen oder allenfalls noch etwas vor oder hinter dieser Vereinigung der Lichtstrahlen zum verkleinerten Flammenbilde. Ich kann diesem nicht ganz beistimmen, denn physikalisch sieht doch die Sache so: Beim verkleinerten Bilde concentrirt sich die reflectirte Lichtmenge allerdings auf ein kleines Feld, aber es nimmt auch der Spiegel von der in diesem Falle entfernteren Lichtquelle ein geringeres Quantum von Lichtstrahlen auf und ebenso umgekehrt bei dem vergrösserten Flammenbilde vermag der Spiegel, da die Lampe näher steht, einen Lichtkegel von viel grösserem Achsenwinkel d. i. eine grössere

Lichtmenge aufzunehmen, da aber das Bild sich auf eine grössere Fläche ausdehnt, so wird hiernach die Intensität der Beleuchtung ebenso vermindert. Da es nun aber für unsere Zwecke nicht blos darauf ankommt, dass eine Region sehr intensiv, sondern auch in möglichst grossem Umfange erleuchtet ist, so kann ich nicht finden, dass das verkleinerte Flammenbild zweckmässiger wäre und ich benutze daher fast stets das vergrösserte, da mir dieses besser zu beleuchten scheint. Unter Umständen möchte wiederum das verkleinerte Flammenbild besser sein, nämlich etwa, wenn man bei Operationen das Licht unter einem anderen Winkel auffangen will; denn es hängt bekanntlich zuweilen das Gelingen der Operation von Kleinigkeiten ab. Es wird sich ferner auch nach dem Auge des Beobachters richten müssen, ob er das verkleinerte, welches dem Spiegel näher fällt, oder das vergrösserte Flammenbild, welches weiter vom Spiegel fällt, wählen muss, je nachdem er kurz oder weitsichtig ist, damit die hellste Beleuchtung auch in die Grenze seiner deutlichen Sehweite füllt, weil er dicht hinter dem Reflexspiegel sein Auge placirt. Da es, wie schon gesagt, nicht blos darauf ankommt eine Region sehr intensiv zu beleuchten, sondern auch in möglichst grösstem Umfange, so wird man auch einen möglichst grossen Augenspiegel wählen müssen. Eine gewisse Grenze darf aber die Grösse des Spiegels nicht überschreiten, weil wir sonst nicht mit beiden Augen zugleich beobachten können, was doch in vielen Fällen möglich ist. Da der Abstand der beiden Pupillen von einander bei fast allen Erwachsenen etwa $2^1/_2$ Zoll beträgt und wir mit dem einen Auge durch das centrale Loch d. h. die von Amalgam freie Stelle der Spiegels blicken, so darf der Spiegel nicht ganz 5 Zoll breit sein. Was das Sehen mit beiden Augen bei der Pharyngoskopie betrifft, so sehen wir bekanntlich einen Gegenstand mit beiden Augen nur dann, wenn sich die Sehaxen beider Augen auf ihm vereinigen, in unserem Falle also auf dem optischen Bilde im Kehlkopfspiegel zusammentreffen, so dass gleichsam die beiden Sehaxen mit dem Abstande beider Pupillen von einander (die etwa $2^1/_2$ Zoll beträgt), ein gleichschenkliges Dreieck bilden, dessen Basis der Abstand beider Pupillen von einander ist und dessen Spitze im Kehlkopfspiegel liegt. Da wir es aber mit einem optischen Bilde im Spiegel zu thun haben, das Bild eines Objectes im Spiegel aber allezeit so weit hinter demselben erscheint, als der Gegenstand in Wirklichkeit sich vor dem Spiegel befindet, so vereinigen sich die beiden Sehaxen nicht auf der Oberfläche des Spiegels, sondern hinter dem Spiegel in dem

optischen Bilde. Hieraus folgt, dass wir im Spiegel mit beiden Augen einen Gegenstand nur dann sehen können, wenn jener nicht zu klein ist; je grösser der Spiegel desto eher ist die Möglichkeit gegeben den Gegenstand mit beiden Augen zugleich zu erblicken — selbstverständlich muss die Weite des Inspections-Raumes d. i. des Mundes und Rachens gross genug sein, damit beide Sehaxen ungehindert zum Spiegel gelangen können. Je mehr ferner der Kehlkopfspiegel sich in der Mitte vor beiden Augen befindet, desto eher werden wir mit denselben den Gegenstand erblicken können und wenn der Spiegel bei dieser Stellung nicht zu sehr nach der einen oder andern Seite geneigt werden muss, in welchem letztern Falle wir nur mit dem einen oder andern Auge den Gegenstand erblicken würden. Schliesslich ist noch zu beachten, dass wir den Gegenstand am hellsten erleuchtet sehen, wenn wenigstens ein Auge in der Axe des vom Spiegel reflectirten Strahlenkegels, also im Centrum (das von Amalgam befreit ist) des Spiegels sich befindet.

Nach diesen Auseinandersetzungen wird es sich von selbst ergeben, welches die zweckmässigste Art der Beleuchtung und Bespiegelung ist, nämlich dass wir uns eines möglichst grossen Kehlkopf- und Augenspiegels bedienen, dass wir durch das Centrum des Letzteren blicken, dieser eine der deutlichen Sehweite des Beobachters entsprechende Brennweite besitzt, die Lichtquelle so nahe als möglich an den Kranken gerückt werde und dass wir das Object in möglichst grossem Umfange erleuchten, wir uns also im Allgemeinen des verkehrten vergrösserten Flammenbildes bedienen. Die meisten Laryngoskopiker verfahren nun auch nach diesen Principien. Sie machen nur darin einen Unterschied, dass die Einen den Reflexspiegel an der Lichtquelle selbst befestigt haben, die Anderen diesen an ihrem Kopfe befestigen; Letzerem muss aber unbedingt der Vorzug eingeräumt werden, wenigstens für den Geübteren. Ist der Reflexspiegel an der Lampe befestigt, so ermangeln wir des grossen Vortheils dem Patienten, wenn er sich etwas bewegt, mit der Beleuchtung folgen zu können und unsere Stellung ist etwas genirt. Bei dem Erleuchtungsapparate von **Tobold** kommt auch noch der Nachtheil hinzu, dass die Strahlen vom Reflexspiegel nicht einmal convergent, sondern divergent auf den zu erleuchtenden Gegenstand fallen, weshalb die Beleuchtung eine sehr mangelhafte ist; der einzige Vortheil, den dieser Apparat besitzt ist der, dass er portativ ist. Dieses können wir aber, wie wir bald sehen werden, auf eine viel einfachere Weise erzielen.

Wenn wir die Befestigung des Reflexspiegels am Kopfe des Beobachters für die zweckmässigste halten, so können wir der Art nicht das Wort reden, den Spiegel mittelst eines Stirnbandes am Kopfe zu befestigen, denn es ist unangenehm und umständlich sich jedesmal den Kopf mit einem Bande einzuschnüren. Wir halten es demnach für am zweckmässigsten, den Spiegel an eine Brille oder an einen Mundhalter zu befestigen; für Letztere sind aber gute Zähne nöthig.

Die einfachste, aber nicht etwa schlechteste Beleuchtungsart ist wohl die, dass man an einen gewöhnlichen silbernen Esslöffel einen Wachsstock der Art befestigt, dass die Flamme vor die Aushöhlung des Löffels zu stehen kommt. Einen solchen armirten Löffel bringt man mit der einen Hand vor den weit geöffneten Mund des Kranken, während man mit der anderen Hand den Kehlkopfspiegel einführt — hierbei muss sich natürlich der Patient selbst die Zunge halten. Man erhält auf diese Weise eine ganz treffliche Beleuchtung, nicht viel geringer als mit den gewöhnlichen Erleuchtungsapparaten und hat noch den Vortheil, wenn man diesen Spiegel grade in der Mitte zwischen beide Augen hält, allermeist mit beiden Augen zugleich beobachten zu können. Will man hierbei operiren — wobei man also beide Hände frei haben muss — so biegt man den Stiel des Löffels im rechten Winkel um und nimmt das gebogene Ende desselben in den Mund. Einen solchen Apparat wird man sich also in jeder Haushaltung herstellen und im Nothfall auch einen blechernen oder neusilbernen Löffel benutzen können. Um die Sache bequemer einzurichten und stets beide Hände frei zu behalten, habe ich nach obigen Principien, einen kleinen Apparat construirt, wie ihn Fig. 15 zeigt.

Fig. 15.

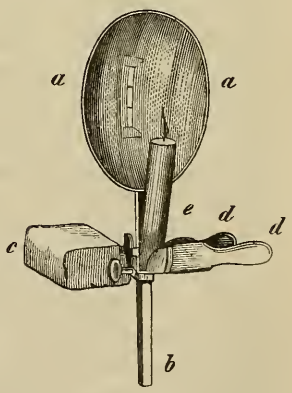

a–a ein kleiner, 2 Zoll breiter Reverber von bestem Neusilber, welcher durch einen Stiel (*b*) an den Mundhalter (*c*) mittelst einer Schraube befestigt ist und herauf und herunter geschoben werden kann. Der Mundhalter (*c*) ist ein kleiner Korkzieher, welcher in einen gewöhnlichen Pfropfen eingeschraubt ist. An den Stiel (*b*) des Reverbers ist eine Kerzenklemme (*d–d*) angeschraubt, welche ebenfalls herauf und herab geschoben werden kann. In diese Klemme ist ein kleiner Wachsstock (*e*) eingeklemmt,

dessen Flamme jedesmal gerade vor den Reverber zu stehen kommen muss. Der Pfropfen, den man sich beliebig zuschneiden kann, wird von dem Beobachter in den Mund (in der Medianlinie) genommen und indem er sich gerade vor den Kranken setzt und das Licht in dessen weitgeöffneten Mund fallen lässt, kann man bei einer ganz trefflichen Beleuchtung laryngoskopiren, selbst operiren und ihn auch für die Untersuchung anderer Höhlen, der Nase, der Ohren etc. benutzen. Der ganze Apparat, mit Wachsstock, wiegt $2\frac{1}{2}$ Loth, er ist also nicht viel schwerer als eine Cigarrenspitze mit der Cigarre und kann auch von dem Arzte zwischen den Kiefern erhalten werden, welcher keine oder schlechte Zähne besitzt. Dabei ist er so portativ, dass man ihn in der Westentasche unterbringen kann *). Da die Flamme des Apparates vor den Mund des Patienten zu stehen kommt und unverdeckt ist, so flackert sie ein wenig bei stärkeren Exspirationen des Kranken; ich kann aber versichern, dass dieses nicht störend für die Untersuchung ist, da im Momente der Inspiration dieses immer wieder aufhört. Es kommt nur bei diesem Apparate darauf an, dass man sich das Licht mit dem Reverber für das Auge gut einstellt, d. h. ihn so hoch oder so niedrig schiebt, dass das Licht gut auf den Kehlkopfspiegel fällt, sonst sieht man allerdings nicht viel. Auch muss der Reverber nicht ganz gerade stehen, sondern ein wenig hinten über geneigt, weil sonst das Licht zu tief fällt — Alles dieses muss sich Jeder selbst für seine Zwecke ausprobiren. Um zu verhindern, dass das zuweilen herunter tröpfelnde Wachs die Kleider nicht verunreinige, kann man sich auf den Stiel des Reverbers eine nach vorn weit hervorragende Platte von Pappdeckel aufschieben, so dass die Wachstropfen stets auf diese fallen müssen; man kann sich allenfalls auch gleich von dünnem Blech diese Platte anfertigen lassen. Ich habe diese letztere Vorkehrung nicht in die Abbildung aufgenommen, um dieselbe durch Ueberfüllung nicht unverständlich zu machen.

Eine andere sehr einfache Art der Beleuchtung, die man auf Reisen oder wo man einen anderen Apparat nicht gleich zur Hand hat benützen kann, ist die, dass man sich der Flamme einer gewöhnlichen hellen Lampe, selbst Kerze oder einer Gasflamme bedient und mittelst eines Augenspiegels das Flammenbild auf den Kranken fallen lässt. Ich empfehle auch hier das verkehrte ver-

*) Instrumentenmacher Härtel hierselbst (Weidenstrasse 33) verfertigt denselben für $2\frac{1}{2}$ Thaler.

grösserte Flammenbild zu benutzen, weil sonst, bei Gebrauch des verkleinerten das Object in zu geringem Umfange erleuchtet wird. Wäre aber die Flamme an sich sehr gross, so könnte man allenfalls auch das verkleinerte Flammenbild benutzen. Beim Gebrauch dieser Art von Beleuchtung beschatte man die Seite des Gesichtes des Kranken, neben welcher die Lichtquelle steht, etwa durch ein vorgestelltes Buch, Bret u. dgl. Man erhält auf diese Weise eine ganz hübsche Beleuchtung und empfehle ich sie namentlich allen Anfängern, weil es bei einer einfachen Lampen- oder Kerzenflamme sehr leicht ist, mit dem Augenspiegel das Licht aufzufangen, was bei einem Apparate, an welchem das Licht nur durch einen beschränkten Raum d. i. eine Sammellinse fällt, nicht so leicht ist. — Die genannten 3 Beleuchtungsarten: Mit dem Löffel, mit dem Apparate nach Fig. 15 und mit der einfachen Lampe bieten noch den Vortheil, dass man ohne viel Umstände auch Kranke im Bette untersuchen kann. Es ist nun aber nicht zu läugnen, dass, wenn man die Lichtstrahlen vorher durch eine Sammellinse fallen lässt und sie dann erst mit dem Augenspiegel auffängt, man eine intensivere Beleuchtung erhält. Und so verfahren denn auch die meisten Laryngoskopiker. Ich bediente mich früher als Lichtquelle einer Photogen-Lampe, gebrauche aber jetzt nur eine gewöhnliche Moderateur-Lampe mit einer Sammellinse, da diese nicht so viel Hitze ausstrahlt wie Photogen- oder Petroleum-Lampen. Zwei concentrische Dochte, mit denen ich Versuche anstellte, haben mir nicht den gewünschten Erfolg gegeben, jedoch wäre es möglich, dass man diesen erzielen könnte, wenn man einen sehr weiten Glascylinder wählte und die beiden Dochte nicht nahe aneinander brächte, so dass mehr Luft zuströmen könnte. Bei den gewöhnlichen Cylindern verzehren 2 Dochte zu viel Luft d. i. Sauerstoff, mehr als von unten wieder zuströmen kann, weshalb die beiden Flammen nicht hell und lebhaft genug brennen. Als Augenspiegel bediente ich mich früher des von **Czermak** angegebenen mit einem Mundhalter, seit jedoch meine Zähne schadhaft gworden, gebrauche ich ausschliesslich die Brille von **Semeleder**. Ich habe an dieser aber mancherlei Veränderungen vornehmen müssen, ehe sie mir brauchbar erschien. Man findet sie häufig zu leicht gearbeitet, dadurch geschieht es, dass der schwere Augenspiegel die ganze Brille herabzieht und diese auf der Nase herabgleitet — sie muss also recht massiv construirt sein, damit sie am Kopfe festsitze. Ich habe ferner das ganze Gestell gut schwärzen lassen, weil sonst die Lichtstrahlen auf dem hellen Bügel des unverdeckten Auges Reflexe

erzeugen, die das Auge blenden. Endlich ist bei der gewöhnlichen Brille von Semeleder der Stift, welcher den Augenspiegel trägt, viel zu kurz, so dass nur eine geringe Seitendrehung des Spiegels ausführbar war, wodurch sie für mich völlig unbrauchbar wurde. Ich habe diesen Stift $1^1/_4$ Zoll lang anfertigen lassen, den ich noch allenfalls in der Mitte etwas einknicke, so dass der Spiegel nunmehr völlig zur Seite gedreht werden kann. Mechanikus **Hauck** in Wien construirt diese Brille nach meiner Angabe. Was die Stellung der Lampe betrifft, so kann man Letztere sowohl zur Rechten, als zur Linken des Patienten aufstellen und da ich mit dem rechten Auge zu untersuchen geübter bin, so nehme ich den Augenspiegel vor mein rechtes Auge. Wenn die Lampe links vom Patienten, also zu meiner Rechten, steht, so ist es nöthig, dass der Augenspiegel stark zur Seite gewendet werde, weshalb eben der beschriebene lange Stift am Spiegel nöthig ist. Würde ich die Lampe zu meiner Linken, also an die rechte Seite des Kranken stellen, so würde bei Armirung des rechten Auges mit dem Spiegel, das linke Auge, da es unverdeckt ist, geblendet werden von den Strahlen der Lampe und würde ich dieses schliessen, so entbehrte ich des Vortheiles, mitunter mit beiden Augen beobachten zu können. In solchem Falle bringt man an die Brille eine Art Klappe an, wie bei den Pferden die Scheuklappe; man bewerkstelligt dies sehr einfach dadurch, dass man ein viele Zoll langes, zwei Finger breites Stück Pappdeckel an den linken Bügel der Brille befestigt, so dass es etwa $1^1/_2$ Zoll über die Brille nach vorn frei hinausragt, indem man ein Loch von der Breite des Bügels in den Pappdeckel schneidet und diesen auf den Bügel schiebt. Bei so armirter Brille kann der Operateur die Lampe zu seiner Linken stehen haben und ungeblendet mit beiden Augen operiren, wird sich auch nie mit der operirenden rechten Hand das Licht der Lampe abblenden, da Letztere eben zur Linken des Operateurs steht.

Für den Anfänger ist es nicht ganz leicht, wenn der Augenspiegel an seinem Kopf und nicht an der Lampe befestigt ist, sofort das Licht, wenn es durch eine Linse fällt, mit dem Spiegel aufzufangen und auf den Kranken zu reflectiren, er möge sich daher erst an einer gewöhnlichen Lampe ohne Linse einüben und dann die Uebung an einer Lampe mit Linse vornehmen. Der Geübte findet dann jedesmal augenblicklich das Licht mit dem Spiegel und die grossen Vortheile der Brille, also der Befestigung des Spiegels am eigenen Kopfe, sind ganz evident, wie wir bereits oben auseinander gesetzt haben.

B. Die Untersuchung des Kranken ohne Kehlkopfspiegel.

Dieses Verfahren ist zuerst von mir angegeben und in dem Wochenblatte der k. k. Gesellsch. der Aerzte zu Wien 1865 Nr. 28, 29 und 42 beschrieben worden, ebenso in der Berliner klinischen Wochenschrift, Nr. 23. 1868. Daselbst wurde zugleich ein Fall beschrieben, wo **Middeldorpf** die galvanokaustische Schneideschlinge um einen Polypen im Pharynx führte, in dem Momente, wo ich durch mein Verfahren die Neubildung in Sicht brachte (Fall 30). Man hat mir eingewendet, man begreife nicht, wie ich dieses Verfahren als etwas Neues, von mir Erfundenes, aufstellen könne, da die Laryngoskopiker schon lange bei ihren Operationen Gelegenheit hatten, hier und da den Kehldeckel auch ohne Spiegel zur Ansicht zu bekommen. Dieses kann man aber fast von allen Erfindungen sagen, nämlich dass sie gleichsam schon lange vor der eigentlichen Erfindung bekannt waren — das schlagendste Beispiel ist die Laryngoskopie selbst, die man seit fast 50 Jahren kennt, aber die Bedeutung der Sache erkannte erst **Czermak** und von ihm an erhielt sie erst einen Werth, während sie vorher für die ganze Medizin völlig werthlos war. Ebenso mit dieser meiner Methode; nicht blos die Laryngoskopiker, sondern jeder praktische Arzt hat wohl hin und wieder, wenn er Patienten würgen oder brechen sah, hierbei den Kehlkopfdeckel erblickt, aber systematisch dies fast bei allen Menschen zu erzwingen, ist deshalb Niemand eingefallen. Am besten wird dieser mein Ausspruch wohl bestätigt durch die Worte, mit welchen die Académie des sciences in Paris in ihrem Commissionsberichte über die Arbeiten von **Czermak** und **Türck** spricht. Es heisst daselbst (cf. **Czermak**, der Kehlkopfspiegel und seine Verwerthungen für Physiologie und Medizin. Leipzig. 1863. 2 Aufl. S. 13): „Pour reconnaître les altérations du pharynx, du larynx et de la partie postérieure des fosses nasales, le procédé le plus ordinaire était de faire ouvrir la bouche au malade et d'abaisser, en même temps, la base de la langue avec une sorte de spatule appelée abaisseur de langue. De cette manière, on peut examiner le voile du palais et ses piliers, apercevoir le fond du pharynx et parfois, même l'épiglotte; mais ce mode d'explication est insuffisant pour le larynx". Was bisher darin etwa geschehen, um die genannte Besichtigung zu erzielen, concentrirt sich auf eine Angabe von **Rühle** in seinem Buche über Kehlkopfkrankheiten (Berlin 1861. S. 24) wo er sagt: „Geschwüre und Narben

in diesen Theilen sind nicht minder von Belang und bei tiefem Herabdrücken der Zungenwurzel, etwas nach vorn übergebeugtem Kopfe kann man, zumal bei eintretenden Würgebewegungen, den oberen Theil des Kehldeckels zu Gesicht bekommen". Wir werden gleich sehen, in wie weit diese Procedur für unseren Zweck ausreichend ist. Drückt man die Zungenwurzel eines Menschen abwärts, so drückt man auch gleichzeitig den Kehldeckel herunter, man erzielt also gerade das Gegentheil von dem, was man beabsichtigt; wenn nun dennoch hierbei der Kehldeckel zuweilen zum Vorschein kommt, so geschieht dies keineswegs durch das Herabdrücken der Zungenwurzel, sondern durch die häufig dabei eintretende Würgebewegung, durch welche der Kehldeckel in die Höhe steigt. Mein Verfahren ist nun folgendes: Vor Allem zieht man die weit vorgestreckte Zunge mittelst eines Tuches, wie bei der Laryngoskopie, aus dem Munde, alsdann drückt man mit einem gewöhnlichen Spatel, Löffelstiele oder noch besser **Petit-Simpson**schen knieförmigen Spatel die Zunge hinunter, indem man gleichzeitig auf der Zunge mit dem Spatel so tief als möglich abwärts gleitet. Hierdurch ruft man absichtlich eine Würgebewegung hervor, bei welcher sofort der Kehldeckel in die Höhe steigt und in manchen Fällen so deutlich übersehen werden kann, dass man auch die ligamenta aryepiglottica und die Giesskanne erblickt. Sollte man hierdurch noch nicht zum Ziele gelangen, so lässt man gleichzeitig durch einen Gehilfen von aussen den Kehlkopf in die Höhe drücken. Letzteres kann man auch bei einiger Uebung selbst vollführen und zwar auf folgende Weise: Mit dem Zeigefinger und Daumen der linken Hand hält man mittelst eines Tuches die vorgestreckte Zunge fest und indem man diese abwärts zieht, drückt man gleichzeitig mittelst des Mittel- und Ringfingers derselben Hand den Kehlkopf nach oben, indem man den einen dieser Finger an resp. unter die rechte, den anderen unter die linke Seite des Kehlkopfes anstützt. Man bewirkt hierdurch eine Art Hebelbewegung, indem Zeigefinger und Daumen die Zunge abwärts ziehen, schieben sich Ring- und Mittelfinger nach oben. Bei manchen Operationen hat man selbst Alles dieses nicht nöthig, sondern ruft mit dem Operations-Instrumente selbst eine Würgebewegung hervor, immer aber indem man gleichzeitig die Zunge nach aussen zieht. Dieses mein Verfahren ist bei manchen Operationen von grossem Werthe. Statt allen weiteren Explicationen wird es wohl am zweckmässigsten sein, hier einige Beispiele in Kürze mitzutheilen (den Fall von **Middeldorpf** s. hinten Nr. 32). Eine 70jährige Gräfin R. hatte eine starke Gräte

vom Karpfen verschluckt; sie hatte sofort Schmerzen und es traten Würgebewegungen ein. Ich wurde alsbald zu ihr gerufen, jedoch ehe ich kam, hatten sich die Würgebewegungen verloren, aber der Schmerz war noch vorhanden, wenn auch nur in dem Gefühle als wenn etwas wund im Halse sei. Sie kam mir deshalb mit heiterem Gesicht entgegen, indem sie meinte, die Gräte möge wohl nicht mehr im Halse sich befinden und der Schmerz nur von der Verletzung herrühren, welche die Gräte hervorgerufen. Ich beruhigte mich jedoch hierbei nicht und drang auf eine Untersuchung mittelst des Kehlkopfspiegels. Jeder, welcher die Laryngoskopie betreibt, wird wissen, wie schwierig meistens das Erstemal die Application des Kehlkopfspiegels bei alten Leuten ist; die Zunge bäumt sich beständig auf und füllt den ganzen Mund aus. Dennoch gelang es mir den Spiegel zwischen Zunge und hartem Gaumen nach hinten zu zwängen und mit einem flüchtigen Blick sah ich die Gräte tief im Pharynx stecken. Das eine Ende derselben schien am Eingange des Oesophagus festgespiesst, das andere ragte gegen den Kehldeckel und verursachte lästigen Kitzel. Wie sollte ich hier den Kehlkopfspiegel halten und zugleich das Operations-Instrument führen, da doch gleichzeitig auch die sich aufbäumende Zunge gehalten werden musste, die ich kaum im Stande war zu fixiren, viel weniger ein Dritter? Hier kam mir nun mein oben beschriebenes Verfahren sehr zu Statten. Ich erfasste mit der linken Hand die Zunge, führte mit der rechten Hand eine gekrümmte lange Pinzette auf der Zunge abwärts, rief eine Würgebewegung hervor und erblickte in diesem Momente deutlich die Gräte, welche ich sofort erfasste und extrahirte.

Im hiesigen ärztlichen Vereine touchirte ich mit einem gekrümmten Silberdraht, welcher an der Spitze mit Höllenstein armirt war, vor den Augen der Herren Collegen, den kranken Kehldeckel eines Mannes. Bei vorgezogener Zunge war der Inspections-Raum so eng, dass man fast nicht eine Spur von der hinteren Rachenwand erblickte, geschweige den Kehldeckel. So wie ich aber mit dem Höllenstein die Wurzel der Zunge berührte, trat eine Würgebewegung ein, bei der sofort der Kehldeckel sichtbar wurde und nun mit aller Ruhe touchirt werden konnte.

Bei einem 12jährigen Knaben, an welchem wegen Larynxstenose Dr. **Harpeck** die Tracheotomie gemacht, zeigte ich mehreren Collegen die Tubage de la glotte. Nachdem die Canule entfernt, zog ich die vorgestreckte Zunge nach aussen, reizte mit einer Kehlkopfsonde die Wurzel der Zunge und sofort kam Kehldeckel und

Eingang des Kehlkopfes (contrahirt) zum Vorschein. Mit der Sonde ging ich nun schnell in Letzteren ein und tief nach unten, so dass sie durch die Trachealwunde deutlich in der Trachea erblickt wurde. (Man vergleiche hierbei, was kürzlich Dr. Weinlechner in der k. k. Gesellschaft der Aerzte in Wien über den Katheterismus des Kehlkopfes gesagt. Allgem. Wiener medic. Zeitung Nr. 13. 1870). Wer bei manchen Operationen es nöthig findet, eine Kehldeckel-Pinzette anzulegen, kann sich diese Operationen mit Hilfe meines Verfahrens sehr erleichtern. Er ziehe die Zunge nach aussen, reize mit der Pinzette die Wurzel der Zunge und sofort wird er bei der eintretenden Würgebewegung den Kehldeckel erblicken, in den er nun die Pinzette einhaken kann.

Ich habe es zwar noch nicht selbst ausgeführt, aber ich halte es für sehr gut möglich — und empfehle es dringend — in manchen Fällen von grossen Neubildungen im Innern des Kehlkopfes, wo man auf eine gewaltsame Weise d. i. blindlings im Innern des Kehlkopfes mit der Schlinge die Neubildung zu erfassen sucht, dies mit den angegebenen Verfahren zu erreichen, indem man sich den Eingang des Kehlkopfes zur Anschauung bringt und dann die Schlinge hineinsenkt.

Merkwürdiger Weise habe ich bei diesem meinem Verfahren noch niemals wirkliches Erbrechen eintreten sehen, sondern eben nur Würgebewegungen, während man ersteres bei Anlegung des Kehlkopfspiegels gar nicht selten eintreten sieht. Auch bei Kindern eignet sich das Verfahren, ja bei diesen eigentlich besser als bei Erwachsenen, da sie sehr leicht würgen und alle Halsgebilde gleichsam eine grosse Agilität besitzen.

In manchen Fällen erhält man eine noch deutlichere Ansicht vom Eingange des Kehlkopfes, wenn man mit meinem Kehldeckelstäbchen (Fig. 17) den Kehldeckel nach vorn umbiegt. Ich zweifle nicht, dass man in manchen solchen Fällen selbst tiefer in den Kehlkopf wird hinein blicken können, wenn man den Patienten nur erst an die Reizung gewöhnt, denn so lange dieses nicht geschehen, ist der Eingang des Kehlkopfes geschlossen und öffnet sich nur momentan zur Inspiration.

C. Der Kehlkopfspiegel.

Physikalisch richtig sind allein die Metallspiegel, weil an ihnen nur eine reflectirende Fläche vorhanden; dagegen geben alle Glasspiegel Nebenbilder, weil an ihnen zwei reflectirende Flächen

sich befinden, nämlich die vordere Glasfläche und das hinter demselben sich befindende Amalgam. Die Oberfläche des Glases reflectirt die Lichtstrahlen und noch besser das Amalgam, woraus schon zwei Bilder entstehen. Da nun die vom Amalgam zurückgeworfenen Lichtstrahlen an der Oberfläche des Glases abermals reflectirt werden und zwar in demselben Winkel, in welchem sie hierher gelangten, so entsteht ein drittes Bild auf dem Amalgam, welches wiederum reflectirt wird und so fort, bis durch die beständige Reflexion so viel Lichtstrahlen verloren gegangen sind, dass kein Bild mehr entsteht. Dies Phänomen sehen wir an jedem Glasspiegel, wenn wir eine Kerzenflamme vor denselben halten, und zwar je theurer der Spiegel, d. h. je dicker sein Glas ist, desto deutlicher wird es wahrgenommen. So sehen wir in einem sogenannten guten Spiegel eine vorgehaltene Kerzenflamme 5—6 mal und wenn wir beim täglichen Gebrauch im Allgemeinen diese störenden Nebenbilder nicht wahrnehmen, so geschieht es einfach, weil die Gegenstände, die wir im Spiegel sehen, im Allgemeinen zu dunkel sind. Ist aber der Gegenstand, den wir vor den Spiegel halten, sehr hell und stark beleuchtet, so wird der aufmerksame Beobachter sofort diese Nebenbilder wahrnehmen, der Spiegel mag gross oder klein sein. Halten wir z. B. einen silbernen Löffel und zugleich ein schwarzes Tuch, beide stark beleuchtet, vor den Spiegel, so werden wir am Löffel Nebenbilder sehen, dagegen am schwarzen Tuche keine. Alles dieses trifft nun auch bei der Anwendung des Kehlkopfspiegels zu und wir sehen in der Regel solche störende Nebenbilder nicht, weil die Gegenstände, die wir betrachten, zu dunkel, von einer mehr dunkelrothen Schleimhaut überzogen sind. Treten aber Neubildungen u. dgl. von sehr weisser Farbe auf, so beobachten wir bei guter Beleuchtung sehr wohl das angegebene Phänomen, namentlich wenn wir die hellste Beleuchtung, d. i. das Sonnenlicht wählen. Im Anfange meiner laryngoskopischen Operationen hatte mich jene Erscheinung einmal in nicht geringe Verlegenheit gesetzt. Bei einem Pastor hatte ich durch eine sehr schwierige Operation ganz weisse zackige Neubildungen an der hinteren Larynxwand ziemlich tief abwärts zu operiren und als es mir bereits gelungen war, den grössten Theil fortzuschaffen, bemerkte ich zu meinem Staunen im Glasspiegel noch tiefer ebenfalls ähnliche Zacken, die ich in der That für wirkliche Neubildungen hielt, nur schwächer hervortretend, weil sie tiefer sassen und weniger beleuchtet waren. Als ich einen Metallspiegel nahm, waren die Neubildungen sofort verschwunden.

Wir können dies auch beobachten, wenn wir eine Neubildung kräftig mit dem Höllensteinstift touchiren, jetzt reflectirt die weisse Stelle ebenfalls stark das Licht und lässt die Nebenbilder wahrnehmen.

Alles dieses mag für den Anfänger gesagt sein, wenn ihm Aehnliches begegnen sollte. Trotz dieses angegebenen Mangels der Glasspiegel sind doch dieselben allgemein im Gebrauch und auch ich benütze dieselben, denn wenn man auch für angegebene Fälle Metallspiegel vorräthig haben muss, so sind diese doch zu leicht dem Verderben ausgesetzt, da sie schon rosten, wenn man sie nur mehrere Minuten ungereinigt liegen lässt; auch reflectiren sie nicht so viel Licht als die Glasspiegel, sind also dunkler, weil die Glasspiegel ebener und mit einem hellen Amalgam belegt sind. Man gebrauche solche mit Silberbeleg, da das Quecksilber durch das häufige Erwärmen oder durch das Operiren bei directem Sonnenlichte sich allmälig ablöst und der Spiegel blind wird.

Die Form des Spiegels ist ziemlich gleichgiltig und richtet sich auch nach dem jedesmaligen Falle. Ich bediene mich meistens der runden, gebrauche aber auch quadratische oder ovale; Letztere sind besonders da anwendbar, wo wegen Enge des Isthmus faucium durch grosse Tonsillen ein runder oder quadratischer nicht frei eingeführt werden kann. Stets gebrauche man den möglichst grössten Spiegel, weil er mehr Licht reflectirt, ein grösseres Sehfeld darbietet und am leichtesten noch das Sehen mit beiden Augen gestattet. Auf die Neigung des Spiegels, d. i. auf den Winkel, in welchem derselbe zum Stiele steht, kommt sehr viel an. Anfänger, auch wenn sie sonst zur Untersuchung Alles richtig angestellt haben, bemühen sich häufig vergeblich, Kehlkopfbilder zu erlangen, weil der Spiegel eine falsche Neigung besitzt. Im Allgemeinen ist die Neigung des Spiegels zum Stiele in einen stumpfen Winkel die zweckmässigste, jedoch ist unter Umständen auch eine rechtwinklige Neigung nicht ganz zu entbehren, je nach dem Bau der zu untersuchenden Organe. Der Anfänger sehe nie einen Spiegel, welchen er vom Instrumentenmacher kauft, als ein für alle Fälle erprobtes Instrument an, sondern biege sich im Nothfall den Stiel des Spiegels in einen beliebigen Winkel.

Ich unterlasse es hier, dem Anfänger durch eine grosse Reihe von Abbildungen die laryngoskopischen Bilder zu veranschaulichen — es möchte dieses nur etwas Verwirrendes haben. Dagegen empfehle ich dringend als die beste Vorschule, sich den Kehlkopf einer Leiche zu verschaffen und mit dem Kehlkopfspiegel die ver-

schiedenen Theile desselben zu betrachten; bewahrt man solches Präparat in Spiritus, so kann man jeden Augenblick nachsehen, wenn Einem etwas Fremdartiges entgegentritt. Ich gebe daher hier nur ein Spiegelbild des ganzen Kehlkopfes, um es mit dem an der Leiche vergleichen zu können.

Fig. 16.

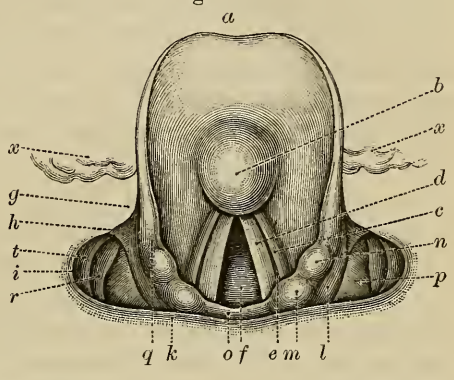

a Kehldeckel. *b* Santorinischer Wulst (etwas sehr stark hervorgehoben). *c* Taschenband. *d* Stimmband; zwischen ihm und (c) Taschenband *e* der Ventriculus Morgagni. *f* Stimmritze, durch welche man in die Trachea sieht. *g* linkes Zungen-Kehldeckelband (lig. glosso-epiglotticum). *h* linkes grosses Horn des Zungenbeins. *i* linke Pharynxwand. *k* hintere Pharynxwand. *l* rechter Giesskannenknorpel. *m* der ihm aufsitzende Santorinische Knorpel. *n* Wrisberg'scher Knorpel. *o* oberer Rand der hinteren Kehlkopfwand. *p* gelblich-weiss durchschimmernde rechte Schildknorpelplatte in der fossa laryngo-pharyngea. *r* über ihr liegende Schleimhautfalten. *q* lig. aryepiglotticum. *x x* Zungenwurzel.

Einige Gebilde hebe ich besonders hervor, weil sie nicht in allen Handbüchern der Anatomie beschrieben sind und der Anfänger sie leicht für pathologische halten kann.

An der Rückenfläche des Kehldeckels, häufig die vordere Commissur der Stimmbänder verdeckend, bemerkt man einen rothen starken Wulst, den Santorinischen (Fig. 16. *b*).

Zwischen den beiden Giesskannenknorpeln, also an der hinteren Wand des Larynx, sind häufig die Schleimhautfalten sehr entwickelt — man halte sie nicht für etwas Pathologisches. Ebenso bemerkt man unter der vorderen Comissur der Stimmbänder sehr häufig eine hervorragende Schleimhautfalte — sie ist oft der Ausgangspunkt von Neubildungen.

Dort wo die wahren Stimmbänder an den processus vocales der Giesskannenknorpel ansitzen, hat diese Stelle häufig ein facettirtes Aussehen (wie eine Pockennarbe) und erscheint gelblicher als die Stimmbänder, weil nach **Rheiner** diese processus gelben oder Netzknorpel enthalten.

Was die Orientirung im Spiegel betrifft, so haben die Beschreibungen der Schriftsteller für den Anfänger gewöhnlich etwas

Verwirrendes, weil man mitunter nach der Stellung des Arztes die Lage der Spiegelbilder beschreibt. Die Sache ist aber sehr einfach: Was ich im Spiegel auf der rechten Seite des Patienten sehe, ist auch in Wirklichkeit auf dessen rechter Seite und umgekehrt, was ich links erblicke, ist auch in Wirklichkeit auf der linken Seite des Kranken. Sehe ich also im Spiegel rechts eine Neubildung, so befindet sie sich auch in Wirklichkeit rechts d. h. auf der rechten Seite des Patienten. Wenn ich von einem vor mir stehenden Menschen sage, er ist rechts gelähmt, so setze ich auch nicht erst hinzu: rechts d. i. von mir aus links, sondern es ist eben die rechte Seite des Kranken. Hieraus folgt der wichtige Satz, dass ich z. B. bei Operation einer Neubildung, die ich rechts sehe, eben auch direct auf diese Seite mit dem Operations-Instrumente hinziele und umgekehrt bei einer Neubildung, die ich links erblicke. Ganz anders aber verhält sich die Sache mit oben und unten, vorn und hinten. In jedem Planspiegel sehen wir bekanntlich die Gegenstände so weit hinter dem Spiegel als sie sich in Wirklichkeit vor demselben befinden. Stehen die Objecte gerade vor dem Spiegel d. h. in einem Perpendikel auf die Spiegelfläche, so werden sie ebenso hinter dem Spiegel erblickt. Neigt man nun aber den Spiegel nach vorn oder nach hinten, so steigt im ersteren Falle das Bild nach oben und vorn; im letzteren Falle sinkt es nach unten und hinten. Da wir nun bei der Laryngoskopie den Spiegel nach vorn geneigt halten, so folgt hieraus, dass wir die meisten Objecte, welche sich in Wirklichkeit vor und unter dem Spiegel befinden, im Spiegel hinten und oben erblicken. Ebenso sehen wir, was in Wirklichkeit vorn ist, im Spiegel hinten und umgekehrt, was in Wirklichkeit hinten ist, sehen wir im Spiegel vorn. Demnach erblicken wir im Spiegel bei einem gesunden Menschen die Bilder in folgender Ordnung verlaufend: Ganz oben sieht man die Zungenwurzel, unter dieser den Kehldeckel, unter diesem, an seiner Wurzel, von ihm abwärts verlaufend, die Taschenbänder als zwei rothe Stränge zu jeder Seite des Kehldeckels; parallel mit diesen und hinter ihnen die wahren Stimmbänder, ebenfalls von oben nach unten verlaufend, welche durch ihre weisse Farbe und Beweglichkeit sogleich in die Augen fallen. Am Ende beider Arten von Stimmbänder, also im Spiegel unten und vorn (da sie sich in Wirklichkeit hinten befinden) sieht man die beiden Giesskannenknorpel, als zwei grosse rothe Höcker, welche bei der Stimmangabe sich gegen einander bewegen. Unter diesen erscheint eine tiefe Bucht, der Eingang in die Speiseröhre. Während die beiden

Arten von Stimmbänder (falsche d. i. Taschenbänder und wahre Stimmbänder) horizontal und übereinander liegen, erscheinen sie im Spiegel von oben nach unten und hintereinander verlaufend. Oben, unter dem vorderen Ansatz der Stimmbänder und etwas hinter ihnen erblickt man die vordere Trachealwand, die sich durch parallele weisse Streifung auf rothem Grunde documentirt, die Luftröhrenringe. Die hintere Trachealwand ist meistens gar nicht zu sehen. Nach aussen von jedem Giesskannenknorpel sieht man eine tiefe Grube mit einem grossen gelblichweissen Fleck (fossa laryngo-pharyngea Fig. 16. *p*), der durchschimmernde Knorpel der cartilago thyrioidea — man halte ihn nicht für etwas Pathologisches.

D. Die Untersuchung mit dem Kehlkopfspiegel.

Es war ein beinahe wesentlicher Fortschritt bei der Laryngoskopie, welcher zuerst von **Türck** eingeführt wurde (l. c. S. 44), die vorgestreckte Zunge des Patienten zu fixiren, mittelst eines Tuches. Dieses ist nunmehr die erste Regel, die man zu beobachten hat; der vor uns sitzende Kranke streckt die Zunge weit aus dem Munde und der Arzt oder der Patient selbst (bei Operationen) hält sie durch den in ein gewöhnliches Taschentuch eingewickelten Zeigefinger und Daumen fest, wobei ein Finger auf, der andere unter die Zunge angelegt wird. Die von **Türck** zu diesem Zwecke (l. c. Fig. 12 — 14) angegebene Zange halte ich für ein überflüssiges und unbrauchbares Instrument. Untersuchen wir bei directem Sonnenlicht, so setzt sich der Kranke mit dem Gesicht der Sonne zugewendet. Man placirt den Kranken so, dass ihm die Augen durch das Fensterkreuz vor den Sonnenstrahlen geschützt werden oder man kann dies auch durch einen Mützenschirm erzielen; er öffnet den Mund weit und man lässt die Sonnenstrahlen direct in denselben hineinfallen. Steht die Sonne tief, so kann der Arzt ebenfalls vor dem Kranken sitzen, steht sie hoch, so muss er vor ihm stehen, oder seinen Sitz sehr erhöhen oder den des Kranken erniedrigen. Welche Stellung der Arzt aber auch immer einnehmen möge, stets muss er die Sonnenstrahlen an der rechten Seite seines Kopfes vorbei in den Mund des Kranken fallen lassen, er möge mit der linken oder rechten Hand den Spiegel führen, er möge blos untersuchen oder auch operiren. Den Kehlkopfspiegel von Glas erwärmt man über einer Spiritusflamme (oder über der Lampe selbst wenn man mit einer solchen operiren will) und zwar die Glasfläche der Flamme zugekehrt, über welcher man mit dem

Spiegel hin und herfährt — nicht stillhält. Gebraucht man einen Metallspiegel, so hält man umgekehrt die Rückenfläche des Spiegels über die Flamme, sonst kann die spiegelnde Fläche leicht völlig verdorben werden. Den so erwärmten Spiegel drückt man wiederholt an die Hand oder die eigene Wange, um erst zu erproben, ob er nicht zu warm oder zu kalt ist. Bei so fest gehaltener Zunge und weit geöffnetem Munde des Patienten führt man nun den erwärmten Spiegel, ihn wie eine Schreibfeder haltend und die spiegelnde Fläche nach unten gekehrt, zwischen Zunge und harten Gaumen, möglichst schnell gegen die Mitte des Gaumensegels und drängt dieses sammt dem Zäpfchen mit der Rückenfläche des Spiegels nach oben und hinten gegen die hintere Pharynxwand. Es ist ein zu empfehlender Kunstgriff, dass man den Kranken schon vorher resp. schon in dem Momente „ae" sagen lässt, wenn man eben den Spiegel in den Mund führen will, also schon ehe man an der hinteren Pharynxwand angelangt ist. Hier lässt man nun den Spiegel ruhig liegen, sanft angedrückt gegen die hintere Pharynxwand und wendet ihn nur langsam hin und her, um diese oder jene Gebilde zu betrachten. Man muss sich aber, so wie man an der hinteren Rachenwand angelangt ist, vor Allem gleichsam einen Orientirungspunkt suchen und dieser müssen stets die Stimmbänder sein. Diese suche man zuerst und sie sind auch am leichtesten zu finden, weil sie wegen ihrer Beweglichkeit und weissen Farbe am ehesten in die Augen springen. Erst wenn man diese gefunden, fange man an, den Spiegel nach verschiedenen Seiten langsam zu wenden. Anfänger versehen es hier in der Regel — wie ich es in meinen Cursen zu beobachten Gelegenheit hatte — dadurch, dass sie eilig und planlos mit dem Spiegel im Pharynx herum fahren, die Bilder im Spiegel wechseln dabei so schnell ab, das es nicht möglich ist, sich zu orientiren. Hat man sich orientirt und namentlich die Stimmbänder deutlich gesehen, so lasse man nun den Kehlkopf verschiedene Actionen ausführen und zu dem Ende den Patienten verschiedene Vocale intoniren oder tief inspiriren u. dgl. Den Patienten schon „ae" intoniren zu lassen in dem Momente, wo man eben den Spiegel in den Mund führen will, hat deshalb seine Vortheile, als dadurch die Aufmerksamkeit des Patienten etwas abgelenkt wird und andererseits der Raum für den Spiegel schon erweitert ist und Letzterer leichter nach hinten gebracht werden kann. Das Erwärmen des Spiegels in warmem Wasser — wie ich es früher selbst vorschlug — ist unzweckmässig, weil der Spiegel immer erst wieder abgetrocknet werden muss und hierbei

sich abkühlt, so dass es schwer ist, die richtige Wärme zu treffen. Man wasche bei Untersuchung jedes einzelnen Patienten den Spiegel womöglich vor den Augen des Kranken gut ab und zum Festhalten erbitte man sich das Taschentuch des Patienten; ist dieses nicht mehr rein, so hat er es selbst zu verantworten. Es möchte überflüssig erscheinen auf solche, ich möchte sagen nur den Anstand betreffende Dinge aufmerksam zu machen, wenn mich nicht die Erfahrung gelehrt hätte, wie unsauber manche Laryngoskopiker verfahren; kaum nothdürftig wird der Spiegel abgewischt und ein neuer Kranker untersucht, so dass Einen ein wahres Grausen befällt, wenn man dies mit ansieht.

Die wahren Stimmbänder treten durch ihre weisse Farbe, wie schon bemerkt, deutlich hervor; sind sie aber pathologisch sehr verändert, stark geröthet, geschwellt, verdickt, mit Excrescenzen bedeckt oder die Taschenbänder stark geschwellt, so dass man die Stimmbänder fast gar nicht sieht, dann ist es zuweilen schwer sich sogleich zu orientiren, zumal sehr geschwellte Taschenbänder auch bei der Intonation sich in der Medianlinie berühren können, wie die Stimmbänder. Man muss in solchen Fällen eine wiederholte Untersuchung vornehmen und verschiedene Vocale intoniren lassen, auch die anatomische Lage der Gebilde sich recht vergegenwärtigen.

Auf dieselbe Weise, wie oben angegeben, untersucht man den Kranken, wenn man statt directen Sonnenlichtes, mittelst meines Sonnenspiegels (S. 58) reflectirtes benutzt; auch hier muss das Licht an der rechten Seite des Beobachters vorbei auf den Kranken fallen. Bei künstlicher Beleuchtung, wenn ich die Lampe mit Linse benutze, verfahre ich auf folgende Weise: Ich bediene mich der modificirten **Semeleder**'schen Brille (S. 69) und bringe dessen Augenspiegel vor mein rechtes Auge; die Lampe stelle ich ebenfalls zu meiner Rechten, also an die linke Seite des Kranken und zwar dicht neben denselben. Ich benutze das verkehrte, vergrösserte Flammenbild und habe deshalb die Lampe nahe stehen, weil so das Flammenbild weiter vom Augenspiegel fällt; wer kurzsichtig ist, wird die Lampe weiter rücken müssen, um das verkleinerte Flammenbild, das näher dem Spiegel fällt, zu erhalten. Die hellste Stelle des Flammenbildes lasse man auf die Unterlippe des geschlossenen Mundes des Patienten fallen, sie gelangt dann so auf den Kehlkopfspiegel, wenn dieser an der hinteren Pharynxwand angelegt wird.

Bei der angegebenen Stellung der Lampe zur Rechten des Arztes und des Augenspiegels vor sein rechtes Auge kann es bei

Operationen, wo das Operations-Instrument in verschiedenen Positionen geführt werden muss, begegnen, dass man sich mit der rechten operirenden Hand das Licht abblendet. In solchem Falle regulire man die Stellung der Lampe oder die des Patienten d. h. man setze den Letzteren auf einen niedrigeren Stuhl oder stelle die Lampe höher oder mehr zur Seite u. s. w. Will es trotzdem nicht gelingen, den besagten Uebelstand zu beseitigen, so stelle der Operateur die Lampe zu seiner Linken (also zur rechten Seite des Kranken) und befestige an den Augenspiegel die oben S. 70 angegebene Klappe von Pappdeckel; da man mit der rechten Hand operirt, wird der Uebelstand völlig beseitigt und keines der beiden Augen vom Lichte geblendet, indem sie durch den Augenspiegel geschützt werden.

Das Angeführte ist das Wesentliche, worauf es bei einer laryngoskopischen Untersuchung ankommt; der Anfänger wird durch Beachtung desselben in den Stand gesetzt, vor Allem einen sicheren Orientirungs-Punkt zu finden, hat er diesen, die wahren Stimmbänder, gefunden, dann wird es ihm leicht werden, bei einiger Uebung, alle anderen hier in Betracht kommenden Gebilde im Spiegel zu finden. Wer aber dennoch speciellere Anweisungen wünscht, den verweise ich vor Allem auf das oben citirte Werk von **Türck**. Es ist nur noch nothwendig, hier einige Hindernisse zu besprechen, die der Laryngoskopie entgegentreten.

Man kann auch Kinder, selbst einjährige laryngoskopiren. Selbstverständlich strecken diese nicht die Zunge aus dem Munde, viel weniger dass man sie festhalten könnte. Es ist das aber auch nicht nöthig, sondern je mehr die Kinder schreien, desto besser gelingt die Untersuchung. Man gehe bei einem schreienden Kinde mit dem Kehlkopfspiegel direct gegen das Velum vor, ganz wie bei einem Erwachsenen und man wird, während das Kind schreit, von Zeit zu Zeit einen flüchtigen Einblick in den Kehlkopf erlangen, denn dieser liegt im Verhältniss zum Erwachsenen sehr hoch. Auf diese Weise habe ich z. B. bei einem 2jährigen Kinde Neubildungen im Kehlkopf sofort constatirt und wurde, da die Athemnoth schon einen hohen Grad erreicht hatte, von Dr. **Reichel** in meiner Gegenwart die Tracheotomie ausgeführt. Der Fall ist beschrieben in **Virchow's** Archiv Band 44, S. 370, 1868. (Papilläres Fibrom bei einem 2jährigen Knaben.)

Bei älteren Kindern gehe man mit mehr Geduld zu Werke; man schrecke sie nicht ab durch gewaltsame Versuche, sondern mache sie allenfalls durch Geschenke zutraulich, gehe etwa die

ersten Tage mit dem Kehlkopfspiegel nur bis in den Mund und allmälig weiter, bis die Kinder merken, die Sache sei nicht so schlimm, als sie ihnen erschien. Auf diese Weise habe ich meine eigenen Kinder eingewöhnt, so dass ich nunmehr an ihnen Minuten lang laryngoskopiren kann. Drängt aber die Zeit, dass man nicht so lange warten kann, bis diese Kinder sich an die Untersuchung gewöhnt haben, so muss man auch hier mit Gewalt zu Werke gehen. Man bringt den Kehlkopfspiegel, während sie schreien, schnell bis in den Rachen und muss ihnen natürlich die Hände halten, damit sie nicht den Spiegel aus dem Munde reissen. Die Erfahrung zeigt auch hierbei, dass die Kinder die Zähne nicht zusammenbeissen und es vielleicht selbst nicht können, so lange man den Spiegel hinten im Rachen hat; erst wenn man ihn wieder nach vorn in die Mundhöhle bringt, kommt man in Gefahr, dass sie ihn zerbeissen. Ich habe auf diese gewaltsame Weise vortrefflich untersuchen können.

Grosse Reizbarkeit des Kranken, die häufig schon eine Folge des Halsleidens, ist oft, wenigstens für die erste Untersuchung, ein Hinderniss, aber noch niemals habe ich sie als ein Hinderniss für das endliche Gelingen der Speculirung befunden. Sie ist mitunter so bedeutend, dass nicht bloss starke Würgebewegungen, sondern selbst Erbrechen eintritt. Noch niemals habe ich in solchen Fällen zu anästhesirenden Mitteln schreiten müssen, wie etwa Morphium u. dgl. eingreifenden Dingen, sondern bin stets durch blosse Gewöhnung des Kranken zum Ziele gelangt; denn häufig, wenn auch wirkliche Reizbarkeit vorhanden ist, wird dennoch diese vom Kranken übertrieben — sie ist nach Traube's Ausdruck eine nausea mentalis. In solchen Fällen wolle man nicht die Speculirung in einer Sitzung erzwingen — man macht dadurch die Sache nur ärger — sondern man stehe bald ab von der Untersuchung und pausire $\frac{1}{2} - 1 - 2$ Stunden und untersuche in Zwischenräumen von Neuem; man gelangt dann sicher zum Ziele. Gewöhnung des Kranken an die Operation und abermals Gewöhnung bleibt das einfachste und sicherste Mittel, um auch in den schwierigsten Fällen, selbst bei Operationen, endlich zum Ziele zu gelangen, und zwar in der Regel schneller, als man Anfangs vermuthete; in den weiter unten beschriebenen Krankheitsfällen wird man genug Belege für das Gesagte finden, wo ich auch anführe, was man allenfalls ausser der Gewöhnung des Kranken für Mittel anwenden kann. Für den Anfänger kann das Angeführte nicht genug hervorgehoben werden; er setzt das Misslingen der Unter-

suchung in solchen Fällen gewöhnlich in seine Ungeübtheit und lässt nicht ab von wiederholten Speculirungen, die Sache wird dadurch immer ärger, der Kranke wird misstrauisch und zweifelt an der Geübtheit des Arztes — und kommt vielleicht niemals wieder zu einer neuen Untersuchung. In den angegebenen Fällen ist in der Regel die hintere Rachenwand, nicht das Gaumensegel so reizbar; man versuche daher zuerst ganz langsam und sanft mit dem Spiegel gegen jene vorzudringen und diesen dort schwach anzudrücken. In manchen Fällen gelangt man aber gerade auf entgegengesetzte Weise zum Ziele, wenn man nämlich schnell gegen die hintere Rachenwand mit dem Spiegel vordringt und ihn hier kräftig andrückt, nach dem Grundsatze, dass oft ein gelinder Reiz unerträglicher ist als ein stärkerer. Gelingt auch auf diese Weise die Speculirung nicht, so gelangt man zuweilen zum Ziele — trotz aller Würgebewegungen; man lässt den Spiegel dabei ruhig liegen und bei den wiederholt eintretenden Würgebewegungen steigt der Kehlkopf nach oben und man erhält wenigstens einen flüchtigen Einblick in denselben.

Da die hintere Rachenwand in der Regel hierbei der reizbarste Theil ist, so gelangt man manchmal auch zum Ziele — gesetzt, dass der Pharynx weit genug ist, um den Spiegel genügend nach hinten schieben zu können — wenn man den Spiegel frei im Rachen hält und nicht die hintere Rachenwand berührt. Auch das Hervorziehen der Zunge steigert zuweilen die Reizbarkeit oder die Zunge ist so gewölbt, dass man über sie schwer hinweg sehen kann. In solchen Fällen gelingt zuweilen die Untersuchung besser, wenn der Kranke die Zunge nicht herausstreckt und man sie ausserdem noch mit den Fingern der linken Hand während der Speculirung niederdrückt.

So gut bei manchem Kranken die Laryngoskopie gelingt, so schwierig gelingt sie bei eben demselben, wenn die Tracheotomie ausgeführt worden — erklärlich, weil nun der Kehlkopf nicht mehr oder nur wenig functionirt und seine Bewegungen uns bei der Untersuchung nicht mehr zu Hilfe kommen; aus demselben Grunde verschlucken sich solche Patienten beim Essen und Trinken häufig, so dass die Getränke manchmal zur Trachealwunde herauskommen. Von der Untersuchung der Stimmritze von der Trachealwunde aus habe ich wenigstens niemals rechten Nutzen gesehen, das Sehfeld ist bei den so kleinen Spiegeln zu gering, um sich gut orientiren zu können. Zum Auseinanderdehnen des Wundkanales bediene ich mich eines kleinen federnden Ohrspiegels (nicht Kramer'schen,

welcher zu massiv ist, sondern Itard'schen) und führe durch diesen einen sehr kleinen metallenen Kehlkopfspiegel ein. Das Instrument von Türck (l. c. S. 101) möchte ebenfalls zum Offenhalten des Wundkanales zu empfehlen sein.

Das Haupthinderniss für eine erfolgreiche Ausübung der Laryngoskopie ist bis jetzt aber noch immer die Rückwärtsneigung des Kehldeckels; hier ist noch ein Feld für weitere Erfindungen gegeben und wenn man diese Schwierigkeit völlig und auf eine einfache Weise überwunden haben wird, möchten auch die Operationen im Kehlkopfe zu einer geringfügigen Manipulation herabsinken. Ist mit der Rückwärtsneigung des Kehldeckels noch eine seitliche Zusammenklappung desselben (sogenannte Maultrommelform nach Türck) verbunden, so wird die Untersuchung resp. Operation noch schwieriger. Zuweilen ist der Kehldeckel nur nach einer Seite verbogen, neben der Rückwärtsneigung; ist bei letzterer die Epiglottis gar noch sehr starr, so werden die Schwierigkeiten bei der Untersuchung noch grösser.

In allen diesen Fällen suche man zunächst durch physiologische Acte den Kehldeckel zu heben; man lasse den Kranken „ae" intoniren oder tief inspiriren; gelingt es hierbei nicht, so lasse man „i" oder auch „o" intoniren, man gelangt hierbei, namentlich bei der Intonation von „i" manchmal auf eine überraschende Weise zum Ziele und übersieht plötzlich die Stimmbänder in ihrer ganzen Ausdehnung. Der Kranke ist natürlich nicht im Stande, wenn der Kehlkopfspiegel sich in seinem Rachen befindet, „i" wirklich auszusprechen, auch würde sich hierbei die Zunge so hoch heben, dass man den Einblick in den Spiegel verliert, aber er kann und soll nur die Intention haben diesen Vocal auszusprechen. Ganz vortrefflich eignet sich auch, um den rückwärts geneigten Kehldeckel nach vorn zu bewegen, wenn man den Kranken eine krähende Inspiration machen lässt, das sogenannte Eselsgeschrei. Der Kehldeckel wird hierbei plötzlich gleichsam nach vorn und oben gerissen.

In anderen Fällen gelingt die Untersuchung, wenn man dem Kranken, während man den Kehlkopfspiegel in seinem Rachen hält, aufgiebt zu lachen oder eine derartige Bewegung zu machen. Bei allen diesen physiologischen Manövern kann man auch noch nebenbei den Kehlkopf von aussen heben oder nach den Seiten verschieben. Wäre ferner z. B. der Kehldeckel auf der linken Seite verbogen, so führe man mit der linken Hand den Kehlkopfspiegel ein und umgekehrt. Man kann auch noch auf eine andere

Weise versuchen zum Ziele zu gelangen, nämlich durch verschiedene Stellungen, die man dem Kranken giebt; besonders ist zu empfehlen, dass der Kranke sich sehr tief setzt, so dass der Arzt gleichsam in der Vogelperspective laryngoskopirt. Diese Stellung lässt sich besonders leicht erreichen bei directer Sonnenbeleuchtung, wenn die Sonne sehr hoch steht, so dass man allenfalls den Patienten auf eine Fussbank placirt und vor ihm steht oder sitzt. Der Patient muss hierbei selbstverständlich den Kopf stark hintenüber beugen und der Arzt kann, da er von oben herabblickt, tiefer in den Rachen schauen, aus dem Grunde auch den Kehlkopfspiegel tiefer d. h. mehr nach unten bringen, fast schon hinter den Kehldeckel, so dass also Bilder des Kehlkopfinnern auf ihm leichter entstehen können. In der Regel wird man hierbei einen Kehlkopfspiegel wählen müssen mit mehr rechtwinkliger Neigung. In noch anderem Falle bin ich zum Ziele gelangt, wenn ich bei weit vorgestreckter Zunge des Patienten gleichzeitig mit einem (knieförmigen) Spatel die Wurzel der Zunge nach unten und vorn drückte, hierbei wird gleichsam der Kehldeckel mit nach vorn gezogen (Fall 15).

Will es nun durch alle diese Hilfsmittel durchaus nicht gelingen, die Rückwärtsneigung des Kehldeckels zu überwinden und ihn zu einer Bewegung nach vorn zu nöthigen, so bleibt nichts anderes übrig, als ihn auf mechanische Weise nach vorn zu klappen. Was hat man hierzu nicht Alles empfohlen?! Pinzetten, Zangen, und endlich ist man zum Annähen des Kehldeckels übergegangen! Das Staunen hierbei geht wohl weniger über das nunmehrige Gelingen des Speculirens als darüber, was ein Mensch alles aushalten kann, denn man hat sich nicht blos begnügt, den Kehldeckel Einmal, sondern wiederholt anzunähen und den Faden sogar 24 Stunden und länger liegen lassen. Und wenn man noch in allen diesen Fällen zum Ziele gelangt wäre, aber auch dieses geschieht nicht einmal immer, und man kommt noch ausserdem in Gefahr, durch Glottisödem den Patienten zu verlieren. Es ist nicht nöthig, alle Tage einen Patienten an solchem Oedem zu verlieren, um seinen Ruf als Operateur einzubüssen, und wenn es nur Einmal geschähe, wäre es für den Ruf des Arztes schon bedenklich. Dr. **Schrötter** in Wien erging es wie mir, dass wir in einem Falle den Haken der Kehldeckel-Pinzette nicht gleich losbekommen konnten vom Kehldeckel. Ebenso sah Dr. **Schrötter** durch dasselbe ein „colossales Kehlkopf-Oedem“ entstehen, an dem der Patient bald gestorben wäre (Jahrbücher der Zeitschr. der k. k. Gesellsch. der Aerzte zu Wien, 1. Heft, Band XV, 1868, S. 71).

Wenn man freilich auf keine andere Weise die Rückwärtsneigung überwinden könnte, so bliebe eben nichts anderes übrig als diese Methode, aber ich kann versichern, dass ich noch niemals in die Lage gekommen, selbst bei den schwierigsten Operationen zu solch unsanftem Verfahren zu schreiten. Freilich mag hiezu auch die Feinheit meiner Instrumente, nämlich der galvanokaustischen beitragen; denn wenn man die Instrumente betrachtet, welche **Türck** (l. c.) in Fig. 230 bis Fig. 253 abbildet, oder viele der Instrumente von **Bruns**, so sind sie an dem Ende, welches für das Innere des Kehlkopfes bestimmt ist, so umfangreich, dass man allerdings bei solchen Instrumenten sich einen weiten Raum schaffen muss, um operiren zu können und für solche mag es allerdings geboten sein, zur Kehldeckel-Pinzette oder zum Annähen des Kehldeckels zu schreiten. Bei meinen Instrumenten habe ich dies niemals nöthig gehabt, ich bin immer zum Ziele gelangt ohne alle Instrumente für den Kehldeckel und nur in 2 Fällen (Fall 16 und 19) habe ich meine Kehldeckel-Sonde während des Operirens anwenden müssen. Dieses Instrument (Fig. 17) wurde von mir bereits 1862 in Nr. 11 der preuss. mediz. Vereins-Zeitung beschrieben und abgebildet und scheint allen späteren derartigen Instrumenten zur Grundlage gedient zu haben, denn Spatel, Sonden, Blasenkatheter u. dgl., welche man zum Heben des Kehldeckels angewendet hat und noch anwendet, sind doch im Grunde nichts anderes als mein Kehldeckel-Stäbchen.

Schon **Semeleder** (die Laryngoskopie. Wien 1863, S. 18) hält dieses für das beste für den besagten Zweck, indem er sagt: „Von den verschiedenen vorgeschlagenen Auskunftsmitteln giebt das von **Voltolini** angegebene gekrümmte Stäbchen zum Hinabdrücken des Kehldeckels bei geringer Belästigung des Kranken noch den besten Erfolg.“ Ich halte dieses Kehldeckel-Stäbchen auch jetzt noch für das einfachste, beste und völlig ausreichende Instrument, um sowohl bei blossen Untersuchungen als Operationen den Kehldeckel für kurze oder längere Zeit nach vorn umzubiegen. Dieses Stäbchen besteht aus einer langen dünnen Sonde von Neusilber, Silber oder Messing mit einem Handgriff; seine Spitze (*a*) ist ein wenig aufwärts nicht abwärts gebogen, weil im letzteren Falle diese wie ein Haken auf die sehr empfindliche Rückenfläche des Kehldeckels drücken würde. Die etwas aufwärts gebogene Spitze dagegen ragt frei über die Rückenfläche des Kehldeckels hinfort und diese wird nur von der glatten Umbiegungsstelle des Stäbchens berührt. Ich habe neuerdings eine wesentliche Verbes-

serung diesem Stäbchen hinzugefügt, nämlich die, dass ich sein Ende mit einer feinen dünnen Gummiröhre überziehe (elastischem

Fig. 18.

Fig. 17.

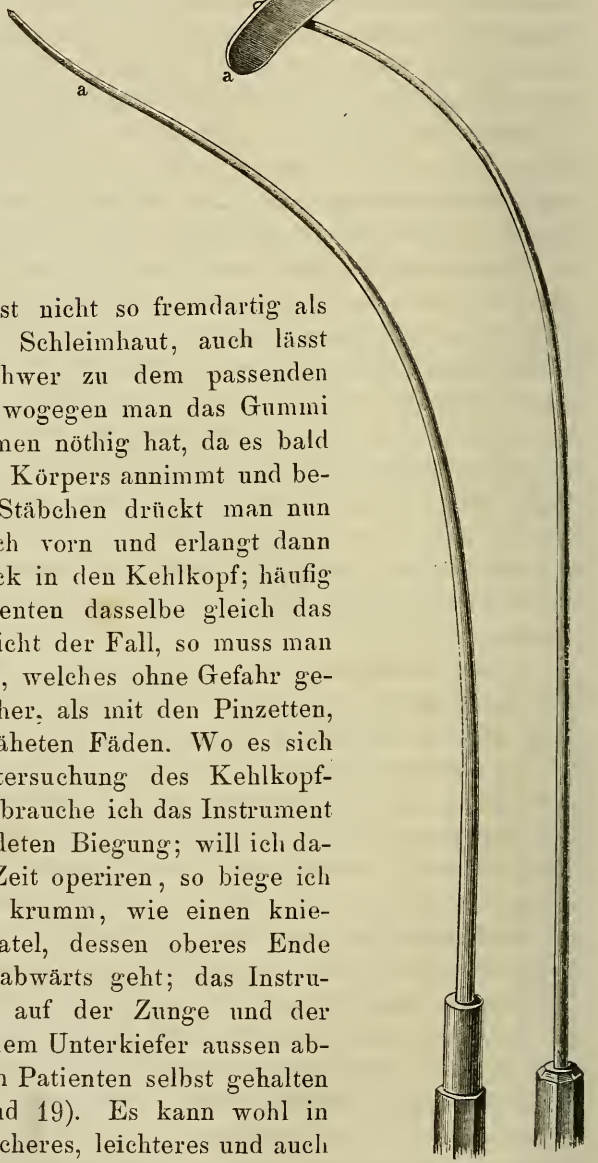

Katheter). Diese ist nicht so fremdartig als das Metall für die Schleimhaut, auch lässt sich das Metall schwer zu dem passenden Grade erwärmen, wogegen man das Gummi gar nicht zu erwärmen nöthig hat, da es bald die Temperatur des Körpers annimmt und behält. Mit diesem Stäbchen drückt man nun den Kehldeckel nach vorn und erlangt dann einen freien Einblick in den Kehlkopf; häufig vertragen die Patienten dasselbe gleich das Erstemal, ist dies nicht der Fall, so muss man sie daran gewöhnen, welches ohne Gefahr geschehen wird und eher, als mit den Pinzetten, Zangen oder angenäheten Fäden. Wo es sich um eine blosse Untersuchung des Kehlkopf-Inneren handelt, gebrauche ich das Instrument in der hier abgebildeten Biegung; will ich dagegen zu gleicher Zeit operiren, so biege ich das Stäbchen ganz krumm, wie einen knieförmigen Zungenspatel, dessen oberes Ende hakenförmig nach abwärts geht; das Instrument ruht hierbei auf der Zunge und der Handgriff geht an dem Unterkiefer aussen abwärts oder kann vom Patienten selbst gehalten werden (Fall 16 und 19). Es kann wohl in der That kein einfacheres, leichteres und auch zweckmässigeres Instrument zum Halten des Kehldeckels geben, als dieses Stäbchen, welches doch auch nicht die geringste Verletzung

am Kehldeckel hervorruft, denn wenn die Kehldeckel-Pinzette von v. Bruns auch nicht immer Kehlkopf-Oedem hervorruft, so bewirkt sie doch constant durch ihren Reiz eine solche Ansammlung von Schleim, dass der Kranke genöthigt wird zu schlingen und man mit der Untersuchung und Operation inne halten muss. Es handelt sich ja bei der Aufrichtung des Kehldeckels um keine Gewaltacte, so dass man also mit dem zartesten Instrumente diese Aufrichtung vollführen kann. Dabei kommt uns noch eine Eigenthümlichkeit des Kehldeckels zu Statten, die bei manchen Operationen von hoher Wichtigkeit ist, nämlich die, dass wenn man ihn mit dem so wenig belästigenden Stäbchen nach vorn übergebogen hat, er häufig nicht in seine alte Lage alsbald zurücksinkt, sondern für einige Momente, Minuten, so stehen bleibt. Diese Augenblicke kann man schleunigst benützen, um mit dem Operationsinstrumente in den Kehlkopf zu dringen und vollendete ich auf diese Weise die Entfernung eines Kehlkopfpolypen (Fall 30) — es war vielleicht der schwierigste Fall, der mir bis jetzt vorgekommen.

Diese meine Beobachtung, die ich schon in der ersteu Auflage dieses Buches veröffentlichte, wird auch von Türck (l. c. S. 72) später bestätigt, indem er sagt: „Ferner habe ich kürzlich in ein Paar Fällen bemerkt, dass wenn ich den stark nach rückwärts geneigten Rand des Kehldeckels durch ein katheterähnliches gekrümmtes Instrument nach aufwärts hob, die gleich darnach vorgenommene Untersuchung besser gelang, als dies früher der Fall war, indem der Kehldeckel nicht sogleich wieder vollkommen in seine alte Lage zurücksank, sondern für kurze Zeit etwas günstiger gestellt blieb.“ Dasselbe erzielte ich in einem Fall (Fall 18), bei welchem mit der Rückwärtsneigung des Kehldeckels noch die Maultrommelform verbunden war, dadurch, dass ich mittelst eines ganz kleinen Schwammes die Epiglottis nach vorn bog; den Schwamm hatte ich noch in Höllenstein-Solution getränkt. Wenn nämlich mit der Rückwärtsneigung des Kehldeckels noch die Maultrommelform verbunden ist, dann begegnet es zuweilen, dass bei Anwendung des Stäbchens (was übrigens auch mit der Kehldeckel-Pinzette und wahrscheinlich auch mit dem angehefteten Faden geschieht), wenn dieses in der Mitte des Kehldeckels angelegt wird und der Kehldeckel sehr weich und beweglich ist, die Ränder desselben noch mehr zusammenklappen. Für solche Fälle eignet sich dann ein breiteres Instrument, also der eben erwähnte Schwamm oder die von mir construirte Kehldeckel-Krücke (Fig. 18).

An einem langen Kehldeckel-Stäbchen ist oben eine Platte *a—a* angebracht, welche den Kehldeckel in seiner ganzen Breite erfassen und umbiegen kann; diese Platte ist nach unten, d. i. an der nach dem Larynx blickenden Fläche concav, vielleicht möchte sich aber in manchen Fällen eine convexe Fläche besser eignen. Auch diese Platte kann man mit Gummi überziehen.

Als einen Beweis, dass mein Kehldeckel-Stäbchen (oder Katheter, wie es Andere nennen, aber im Prinzipe doch nichts anderes ist) noch hilft, wo Kehldeckel-Pinzette und angenäheter Faden im Stiche liess, verweise ich auf den einen von Dr. Schrötter erwähnten Fall (l. c. S. 62).

Die Anlegung der Kehldeckel-Krücke geschieht wie die des Stäbchens; der noch wenig Geübte gehe mit der Spitze des Instrumentes gerade auf den Kehlkopfspiegel zu, berühre diesen allenfalls und ziehe nach unten und vorn die Spitze führend das Instrument zurück; auf diesem Wege trifft er den Kehldeckel an seiner unteren Fläche und hebt ihn nach vorn.

Mancher Kranke hat einen so grossen Pharynx, dass das Gaumensegel unverhältnissmässig weit absteht von der hinteren Rachenwand; indem man nun das Gaumensegel auf den Kehlkopfspiegel ladet und es nach hinten gegen die Rachenwand drängen will, reicht es gleichsam für diesen langen Weg nicht aus und der Spiegel verliert dasselbe, es fällt vor den Spiegel und verdeckt selbstverständlich den Einblick in diesen. Bei einer blossen laryngoskopischen Untersuchung ist dieser Uebelstand nicht von so grosser Bedeutung, denn man hat hinlänglich Zeit, sein Augenmerk auf alle hier interessirenden Theile zu richten und wenn man das Vorfallen bemerkt, ladet man das Gaumensegel wieder auf den Spiegel. Ganz anders ist aber die Sache, wenn man zugleich im Innern des Kehlkopfes operiren will; hier muss man mit gespannter Aufmerksamkeit die Spitze des Operations-Instrumentes verfolgen und kann nicht zugleich sein Augenmerk auf den Spiegel richten, es begegnet daher, dass im Momente, wo man den Operationsact vollziehen will, das Zäpfchen resp. das Gaumensegel vorfällt und man den Rückzug antreten muss. Dies kann wiederholt begegnen, der Patient dadurch aber inzwischen so reizbar werden, dass man, in dieser Sitzung wenigstens, von dem Operiren abstehen muss; v. Bruns zwar (l. c. S. 16) will den Uebelstand bloss durch die Grösse des Spiegels überwinden, es kommen aber so weite Rachenhöhlen vor, dass selbst ein grosser Spiegel das Vorfallen nicht verhindert, und andererseits ist selbst bei grosser Weite des

Pharynx zuweilen der Isthmus so eng (z. B. durch Hervortreten der Mandeln), dass man keinen grossen Spiegel anwenden kann; endlich wozu soll man sich lange mit unvollkommenen Hilfsmitteln abmühen, wenn man die Sache einfacher haben kann. Mein Kehlkopfspiegel mit Zäpfchendecker (Fig. 19) verhindert den angegebenen Uebelstand vollständig und kann man solche Spiegel von verschiedener Grösse anfertigen lassen, denn auch kleine Spiegel mit solchem Zäpfchendecker bewähren sich.

Fig. 19.



Dies Instrument, welches ich zuerst in Nr. 6 Jahrg. 1864 der österr. Zeitschrift für praktische Heilkunde veröffentlichte, ist aus der Abbildung hinlänglich verständlich und überhebt mich diese aller weiteren Beschreibung.

Ein viel schlimmerer Uebelstand, als der eben geschilderte ist der, wenn bei einer engen Rachenhöhle ein sehr dickes und langes Zäpfchen vorhanden ist. Hier fällt das Zäpfchen nicht vor den Spiegel, sondern es bleibt unter dem Spiegel lang hervorragend, weil zu wenig Raum gleichsam zum Aufladen vorhanden ist und bei aller Mühe, die man sich giebt, dasselbe immer wieder unter dem Spiegel zum Vorschein kommt. Im Spiegel verdeckt es dann die Bilder des Kehlkopfes und ist der Speculirung sehr hinderlich. Hier bleibt nichts anderes übrig — wenn man die Uvula nicht allenfalls abkürzen will — sie immer erst durch eine Art Operation auf den Spiegel zu laden, d. h. man muss in manchen Fällen, etwa auch durch den Spiegel mit Zäpfchendecker, mit dem Rücken des Spiegels sehr tief unter die Uvula gehen und diese sorgfältig aufladen, und nun erst gegen die hintere Rachenwand andrücken. Häufig gelingt aber auch hier das Aufladen dieser langen und dicken Uvula, wenn man, bevor man den Spiegel anlegt „ae“ intoniren lässt, sie steigt dabei in die Höhe und diesen Moment benutzt man, mit dem Spiegel unter sie zu gehen und sie aufzuladen.

E. Vergrösserungs-Vorrichtungen.

In der Regel kann man Vergrösserungen entbehren, jedoch kommen Fälle vor, in denen sie von grossem Nutzen sind, deshalb wollen wir einige Worte aus der Erfahrung über dieselben sagen. Ich will hier beispielsweise nur auf ein Leiden aufmerksam machen, bei welchem ich das Vergrösserungsglas von grossem Nutzen gesehen habe. Es kommt ein Leiden des Kehlkopfes vor, das ich bis jetzt nur bei Kindern beobachtet habe, schon seit langer Zeit und es war mir ungemein interessant, dass auch **Türck** dasselbe beobachtet hat, welches er unter dem Namen Chorditis tuberosa beschrieben und abgebildet hat (l. c. S. 165, Fig. 52); **Türck** beobachtete es bei zwei Sängerinnen, also Erwachsenen, ich, wie gesagt, bis jetzt nur bei Kindern. Das Leiden besteht in ganz kleinen weissen Tumoren, nur von der Grösse eines Mohnsamens und von derselben Farbe wie die Stimmbänder, sie sind deshalb schwer zu sehen und bei diesen bewährt sich besonders eine Vergrösserungsvorrichtung. Da diese kleinen Tumoren gewöhnlich auf dem freien Rande des Stimmbandes sitzen (ich habe sie fast stets auf correspondirenden Stellen des freien Randes beider Stimmbänder sitzen sehen), so rufen sie trotz ihrer Kleinheit bedeutende Functionsstörung d. h. Heiserkeit und Unvermögen zu singen hervor. **Türck** hält diese Tumoren für Entzündungsproducte, die in Verfettung übergegangen; anatomisch sind sie wohl noch nicht untersucht worden. Nach meinen Beobachtungen muss ich annehmen, dass sie der regressiven Metamorphose fähig sind, und durch Atrophie, wahrscheinlich neben fettiger Entartung, zu Grunde gehen können, denn in einem Falle bei einem Knaben, den ich längere Zeit sorgfältig untersucht hatte, waren sie nach Jahren von selbst verschwunden, wie ich wenigstens aus der Wiederherstellung der Stimme schliessen musste, da ich nicht Gelegenheit hatte, ihn wieder zu untersuchen. Was nun die Vergrösserungs-Vorrichtungen betrifft, so waren zuerst (von **Wertheim**) concave Kehlkopfspiegel, also kleine concave Hohlspiegel empfohlen worden, da aber bei jedem Hohlspiegel der Bildpunkt nach seiner Focaldistanz verschieden ist, so kann der Spiegel nur von dem erleuchteten Objecte ein scharfes Bild geben, welches der Focaldistanz entspricht; da nun aber ferner die einzelnen Theile des Kehlkopfes in verschiedenen Höhen und Breiten liegen, so folgt daraus, dass wir niemals mit einem so kleinen Hohlspiegel alle Theile des Kehlkopfes überblicken können; die einen Gebilde geben ein scharfes,

die anderen ein verzerrtes Bild. Man müsste daher sehr viele Hohlspiegel haben von verschiedener Focaldistanz, um jedes einzelne Gebilde des Kehlkopfes mit einem anderen Spiegel zu betrachten, was doch sehr umständlich und kostspielig wäre. **Türck** construirte deshalb seine Perspectiv-Lupe, welche hinter das centrale Loch des Augenspiegels aufgestellt wird. Abgesehen von allem Andern, hebt **Türck** selbst schon einen Uebelstand hervor, wenn er sagt (l. c. S. 140): „Die Handhabung der Perspectiv-Lupe setzt schon eine grössere Geschicklichkeit und Uebung im Laryngoskopiren voraus". Die Versuche, die ich mit dieser Lupe beim Mechanikus **Hauck** in Wien anstellte, gaben mir keine bessern Resultate, eher schlechtere als ich sie mit einer viel einfacheren Vorrichtung erziele. Meine Vorrichtung besteht in einer einfachen biconvexen Linse von etwa 16 Zoll Brennweite und von 3½ Zoll Breite; sie ist mit Holz eingefasst und mit einem Handgriff versehen, also ein ähnliches Instrument wie es alte Leute zum Lesen öfter gebrauchen, indem sie dasselbe vor die Schrift halten. Diese Lupe halte ich, sei es bei directem oder reflectirtem Sonnenlichte oder bei Lampenbeleuchtung, zwischen den Kranken und dem Augenspiegel, so dass also das Licht vom Augenspiegel durch diese Lupe hindurch in den Rachen des Kranken resp. auf dem Kehlkopfspiegel fällt. Ich muss dieses einfache und billige Instrument entschieden als das Beste empfehlen, was man bis jetzt benutzt hat. Bei dieser grossen Brennweite der Lupe von 16 Zoll erwächst noch der Vortheil, dass man sie um viele Zoll dem Auge näher oder ferner bringen kann, um immer noch genaue nicht verzerrte Bilder zu erblicken, was natürlich bei einer Lupe von kurzer Brennweite nicht möglich ist, da man diese nur wenig aus der Brennweite rücken darf, wenn die Bilder nicht verzerrt erscheinen sollen. Bei der Grösse der Lupe ist man auch ferner im Stande, stets mit beiden Augen zugleich durch dieselbe zu blicken, und da sie frei zwischen dem Patienten und dem Augenspiegel sich befindet, so kann sie jeden Augenblick dem Auge näher oder ferner gebracht werden, also den verschiedenen Kehlkopfbildern, die ich betrachten will, accommodirt werden. Ausserdem habe ich noch den grossen Vortheil, dass das Licht nochmals durch diese Linse concentrirt wird, also der Kehlkopf noch heller erleuchtet wird, so dass man dieses Instrument auch zu diesem Zwecke allein benutzen kann. Bei Handhabung dieser Lupe muss selbstverständlich der Kranke sich selbst die Zunge halten, wollte man sie aber nicht blos zur Untersuchung, sondern auch bei Operationen

benutzen, so müsste man sie etwa an einen Apparat befestigen, wie man ihn zum Festklemmen chemischer Utensilien besitzt. Sollte diese Lupe durch den Hauch des Patienten beschlagen werden, so erwärme man sie vorher.

F. Messungs-Vorrichtungen.

Türck schlug zum Messen der Kehlkopfbilder zuerst einen in Linien getheilten Massstab vor, den er neben dem Kopf des Kranken halten liess und beurtheilte die Grösse des Bildes dadurch, dass er abwechselnd bald auf dieses bald auf den Massstab blickte — sehr umständlich und unzuverlässig! Später haben **Mandl** und **Merkel** Theilungsstriche auf dem Kehlkopfspiegel selbst vorgeschlagen und dieses möchte wohl das einfachste und zweckmässigste sein; auch ich besitze einen solchen Spiegel. Es bleibt sich hierbei ziemlich gleich, ob die Theilstriche auf der Oberfläche des Glases eingeätzt oder auf dem Amalgam angebracht sind. Es ist übrigens nicht gerade ganz leicht, während der Speculirung die einzelnen Theilstriche abzulesen; damit diese desto besser zu zählen sind, ist es daher zweckmässig, von Strecke zu Strecke einige Theilstriche mehr zu markiren oder allenfalls vorher mit Tinte zu numeriren. Da bei dem Messen der Bilder man sich ja schon vorher über die Lage, Gestalt u. s. w. der betreffenden Gebilde überzeugt hat, sich es also nur um das Messen handelt, so sind solche Nummern von Tinte nicht störend, zumal wenn man noch die Vorsicht gebraucht, dass man sie über oder unter dem Theilstriche anbringt, je nachdem man unter oder über demselben das Bild messen will.

---

2. Die Rhinoskopie.

Diese Untersuchungsmethode wurde von **Czermak** erfunden und von ihm auch der Name gebildet; nach **Czermak** war ich der Erste, welcher die Rhinoskopie mit Erfolg betrieb — wenigstens erwähnt **Czermak** in der ersten Auflage seines Werkes (Leipzig 1860) keines anderen Arztes, welchen er wohl zur Empfehlung der Methode angeführt hätte, wenn jenes der Fall gewesen wäre. Die Methode besteht darin: mittelst kleiner Spiegel das Cavum pharyngo-nasale und die Nase von hinten zu besichtigen; obwohl daher der Name der Sache nicht ganz entspricht, da Rhi-

noskopie sich nur auf Besichtigung der Nase beziehen würde, so ist der Name doch einmal eingebürgert und hat insofern auch noch seine Berechtigung, als man auf dem Wege nach der hinteren Nasenöffnung ja auch nothwendig zugleich das genannte Cavum erblickt. Hin und wieder wurde sie auch Pharyngoskopie genannt. Diese Untersuchungsmethode, Anfangs Czermak gegenüber, für widersinnig und unausführbar erklärt, hat sich jedoch bald Bahn gebrochen und ist heute fest begründet, und haben hierzu wohl besonders meine Arbeiten, namentlich die Monographie über dieselbe (Zur fünfzigjährigen Jubelfeier der königl. Universität zu Breslau. 1861. Die Rhinoskopie und Pharyngoskopie) beigetragen. Wenn diese Methode auch nunmehr fest begründet ist, so kann man aber gerade noch nicht sagen, dass sie eine sehr weite Verbreitung gefunden, und sie ist höchstens bis jetzt Gemeingut der Ohrenärzte geworden; die Chirurgen von Fach betreiben sie, meines Wissens, noch wenig. Bei Letzteren, fürchte ich, hat es auch darin seinen Grund, dass man sich von ihr nicht viel verspricht und vielleicht der Meinung ist, man erreiche durch die Untersuchung mit dem Finger eben dasselbe, wo nicht mehr. Wer geübt ist in der Untersuchung des Cavum pharyngo-nasale mittelst des Fingers, muss aber sagen, dass man einerseits kein Geschwüre oder andere oberflächliche Veränderungen in jener Region diagnosticiren kann, andererseits doch auch diese Untersuchung für den Kranken eine äusserst widerwärtige ist. Die Patienten bemühen sich aufs Aeusserste den Finger des Arztes aus dem Halse zu drängen, dabei entsteht auch eine solche Contraction des Rachensackes, dass die Feinheit des Gefühles im Finger sehr beeinträchtigt wird und man sich nur etwa über grössere Tumoren Rechenschaft geben kann. In manchen Fällen muss man sich gleichsam den Zugang zu dem Cavum erringen, da der Kranke, beständig widerstrebend, die Hand des Arztes wegzudrängen sucht — und was will man nun bei solchen Contractionen erfühlen! Tumoren, die sofort dem Finger entgegentreten, wird man wohl erkennen, aber Sitz und Grösse zu bestimmen, ist schon äusserst schwierig.

Eine andere Ursache, warum die Rhinoskopie noch nicht die gerechte Verbreitung gefunden, ist wohl auch die, dass man sich die Sache zu schwierig denkt — und macht. Man bemüht sich noch allerwärts viel zu sehr damit, das Zäpfchen zu heben, und glaubt nun in besonderen Fällen ohne diese Hebung fertig zu werden. Wenn man aber diese sich immer als ein nothwendiges Attribut der Methode vorstellt, dann hat Letztere allerdings etwas

Abschreckendes und Schwieriges. Vielleicht hat zu der Meinung der Nothwendigkeit der Hebung des Zäpfchens resp. des Gaumensegels die erste Schrift von **Czermak** (der Kehlkopfspiegel etc. Leipzig 1860) selbst beigetragen, als er darin noch nichts von einer Rhinoskopie ohne solche sagt, sondern nur von einer Rhinoskopie mit Anwendung des Gaumenhakens die Rede ist. Erst in der zweiten Auflage desselben Werkes (Leipzig 1863. S. 44) kommt er auch darauf zu sprechen, dass in sehr vielen Fällen auch ohne Gaumenhaken die Untersuchung gelingt. Bereits in meinem ersten Aufsatze über die Rhinoskopie, welcher in Nr. 21. 1860 (26. Mai) der deutschen Klinik erschien, machte ich darauf aufmerksam, dass die Untersuchung auch ohne Hebung des Gaumensegels gelänge, bei nicht abnormem Bau der betreffenden Gebilde und habe dieses in vielen anderen Schriften immer wieder hervorgehoben.

Seit jener Zeit in beständiger fast täglicher Uebung der Rhinoskopie geblieben, muss ich auch heute noch daran festhalten, dass nur in den seltensten Fällen eine Hebung des Gaumensegels nöthig ist und man sich nur unnöthig die Sache erschwert, wenn man diese stets erzwingen will. Für den Ohrenarzt, welchen vorzugsweise die Besichtigung der Tuba Eustachii interessirt, werden auch kaum die seltenen Fälle noch vorkommen. Obgleich ich in vielen Schriften meine einfachere Methode empfahl, so ist doch von in- und ausländischen Aerzten dieselbe noch wenig befolgt. Dr. **Moura** in seinem Werke: Traité pratique de Laryngoscopie et de Rhinoscopie. Paris 1865. S. 131, handelt fast ausschliesslich von der Hebung des Zäpfchens, um zum Ziele zu gelangen (nécessité d'agrandir l'orifice inférieur de la cavité pharyngo-nasale) und fügt nur bei: „Tous les auteurs ont reconnu cette nécessité, bien que l'on puisse procéder parfois à l'examen rhinoscopique sans s'occuper de cette difficulté."

Dr. **Morell Mackenzie** sagt in seinem Buche (The use of the Laryngoscope in diseases of the throat, with an appendix on rhinoscopy. London 1865) S. 148: „The principal difficulty in Rhinoscopy is the length and breath of the uvula and too short a distance between the anterior pillars of the fauces and the posterior wall of the pharynx. The former obstacle may be overcome by following the directions already given, but the latter is insuperable. In a certain number of cases, it is quite impossible to practise Rhinoscopy, and it is generally easy by examining the fauces, and observing whether this space exists, to tell beforehand whether an inspection of the nasal fossae

is possible.“ Wir werden sehen, wie weit das von **Mackenzie** Gesagte richtig ist.

Die Beleuchtung bleibt bei der Rhinoskopie dieselbe wie bei der Laryngoskopie, nur muss man im Allgemeinen ein helleres Licht bei ihr haben. als bei der Letzteren, weil der Raum enger ist, auch bei der Laryngoskopie noch neben den Spiegel Lichtstrahlen nach unten fallen, bei der Rhinoskopie aber das Cavum pharyngo-nasale nur durch den Pharynx-Spiegel erleuchtet wird. Deshalb rhinoskopire ich auch immer, wenn es nur irgend möglich, bei Sonnenbeleuchtung und zwar bei directer Sonne.

Die Stellung des Kranken muss in der Regel etwas höher sein als die des Arztes, so dass man schon ohne Rachenspiegel, bei stark herabgedrückter Zunge, etwas von unten nach oben hinter das Gaumensegel blicken kann. Bei directem Sonnenlichte macht sich daher die Untersuchung sehr gut, wenn der Kranke und der Arzt bei der Untersuchung stehen, so dass Letzterer sich nach Belieben bücken kann, um in den beleuchteten Rachenspiegel zu blicken; bei Kindern kann der Arzt vor dem stehenden Kinde sitzen.

Was die Spiegel betrifft, so sind auch hier im Allgemeinen die gläsernen den metallenen vorzuziehen, aus oben bei der Laryngoskopie angegebenen Gründen und man kann sich in der Regel eines einfachen Kehlkopfspiegels bedienen, dessen Stiel man entsprechend biegt. Bei Operationen kann man solche Spiegel mit Vortheil benützen, deren Stiel breit ist und so zugleich einen Zungenspatel darstellt; dieser Spatel muss dann immer geschwärzt sein, damit er nicht blende. Diese Spatel-Spiegel, welche zum Speculiren und gleichzeitig Herabdrücken der Zunge dienen, habe ich zuerst in der „Deutschen Klinik“ Nr. 21, 1860 und dann in der oben citirten Festschrift beschrieben und abgebildet; die damaligen waren metallene, man kann aber auch solche von Glas gebrauchen, deren Stiel nur von Metall, Eisen oder Neusilber ist. Auch Mackenzie (l. c. S. 144) sagt, dass er auf die von mir beschriebenen Spiegel von selbst verfallen sei und empfiehlt sie. Letzterer hat an ihnen noch eine Modification angebracht, nämlich dass er den Zungenspatel mit einer Rinne versehen hat, in welcher der Stiel des Spiegels läuft und in ihr mehr vorgeschoben oder zurückgezogen werden kann. Ich kann den Nutzen dieser Einrichtung nicht recht absehen. Alles was ein Instrument complicirter macht, erhöht nicht seinen Werth. Der Vorwurf, den **Türck** diesen Spatel-Spiegeln macht (l. c. S. 104), dass sie die Wendungen des Spiegels beeinträchtigen, weil der Stiel breit wie ein Spatel auf der

Zunge liegt, ist ungegründet; die Zunge ist ja ein weiches nachgiebiges Gebilde und der Spiegel drückt sich sehr leicht in dieselbe ein bei den verschiedenen Bewegungen des Spiegels. Der Hals des Spiegels muss dünner und schmäler sein als der Griff (Spatel), schon um deswillen, weil man ihm beliebige Biegungen geben muss. Während bei der Laryngoskopie der Spiegel in der Regel eine stumpfwinklige Neigung zum Stiel haben muss, so muss er für die Rhinoskopie eine Neigung fast im rechten Winkel besitzen. Diese Neigung muss er im Allgemeinen haben, um die Choanen zu besichtigen; für Betrachtung der oberen und hinteren Pharynxwand ist eine stumpfwinklige Neigung geeigneter.

Als eine Hauptregel muss ich aufstellen, sich im Allgemeinen sehr kleiner Spiegel zu bedienen — selbstverständlich darf diese Kleinheit eine gewisse Grenze nicht überschreiten, weil sonst das Sehfeld zu klein wird und man sich nicht mehr orientiren kann. Ich muss das Misslingen der Untersuchung anderer Aerzte vornehmlich hierin setzen, dass sie sich zu grosser Spiegel bedienen, aus dem bewussten oder unbewussten Grunde möglichst viel auf Einmal zu sehen. Aus der Grösse solcher Spiegel ergibt sich dann wieder von selbst die Consequenz, das Zäpfchen zu heben, weil man sonst für diese Spiegel keinen Raum gewinnt. So nimmt man grosse Spiegel um zu speculiren und weil das ohne Weiters nicht geht, bemüht man sich das Zäpfchen zu heben, und da dies auch nicht immer gleich gelingt, wird häufig die ganze Untersuchung aufgegeben und der Rhinoskopie überhaupt zur Last gelegt, was nur in der unvollkommenen Methode seinen Grund hat. Wozu ist das auch nöthig, mit einem Blick wo möglich Alles zu übersehen, da wir doch bei Untersuchung anderer Höhlen nicht so verfahren; selbst bei dem kleinen Gehörgange begnügt man sich, durch verschiedene Wendungen des Ohrtrichters nach und nach die einzelnen Regionen zu überblicken. Freilich muss man auch bei der Rhinoskopie unter den kleinen Spiegeln den möglichst grössten wählen, wie er im gegebenen Falle gebraucht werden kann, aber diese Grösse muss nicht nach der des Pharynx berechnet werden, sondern nach der des Abstandes des Zäpfchens resp. des Gaumensegels von der Zunge und den Gaumenbögen! Die kleinsten Spiegel, die ich benütze, haben die Grösse eines Sechsers (halben Neugroschens. Centime). Nun kommen ja aber auch die Fälle gar nicht selten vor, wo das Velum so hoch von der Zunge absteht, der Pharynx so weit ist, dass man selbst die allergrössten Spiegel sofort und zwar ohne Hebung des Gaumensegels benützen kann; hier macht

sich dann die Untersuchung ausserordentlich leicht, viel leichter als bei der Laryngoskopie, da der Patient weiter nichts nöthig hat, als den Mund zu öffnen.

Da man bei der Rhinoskopie viel Licht nöthig hat, so nehme man sehr gute Spiegel, die das Cavum recht hell erleuchten; es ist ein grosser Unterschied, was man mit einem schon viel gebrauchten oder mit einem neuen Spiegel sieht.

Wenn ich nun so als Regel aufstelle und es nicht genug hervorheben kann, die Hebung des Zäpfchens resp. des Gaumensegels zu unterlassen und sich nicht die Sache unnöthig zu erschweren, so kann es doch unter Umständen wünschenswerth werden, jenes zu thun, wenn man sich einen noch freieren Einblick in das Cavum pharyngo-nasale oder wenigstens in den Spiegel verschaffen will. Es wird deshalb nicht zu unterlassen sein, hier auch Einiges über derartige Instrumente zu sagen. Auch hier gilt wieder der Grundsatz, je einfacher, desto besser. Fast alle Schriftsteller, welche über Rhinoskopie geschrieben, haben eigene Instrumente zur Hebung des Zäpfchens erfunden und empfohlen. Das einfachste Instrument war wohl das von **Czermak** gleich Anfangs empfohlene, nämlich die Drahtöse; diese hatte nur den Uebelstand, dass die Uvula sehr leicht durch die Oese hindurch fiel, und man so während der Untersuchung, der Oese zu viel Aufmerksamkeit zu schenken hatte. Ich schlug deshalb schon in der ersten Zeit der Rhinoskopie vor und bildete dieses auch in der oben citirten Festschrift ab, nämlich die Oese kreuzweise mit Fäden zu überziehen, oder mit Feuerschwamm zu bedecken; letzteres wäre besonders zweckmässig, wegen der Weichheit des Schwammes und seiner klebenden Eigenschaft, allein der Reinlichkeit halber müsste man bei jedem neuen Patienten neuen Schwamm befestigen, dadurch wird die Sache etwas umständlich. Für die Construction aller Instrumente, welche zum Aufladen des Gaumensegels dienen sollen, möchte ich immer besonders hervorheben, möglichst es so einzurichten, dass sie nicht von Metall gearbeitet sind oder dass wenigstens der Theil, welcher das Zäpfchen und Gaumensegel heben soll, mit Gummi oder einem schlechten Wärmeleiter überzogen sei, da das Metall einen zu fremdartigen Eindruck auf die Schleimhaut macht. Ich muss hier eine Eigenthümlichkeit der Uvula erwähnen, auf die Andere noch nicht aufmerksam gemacht haben, nur **Türck** (praktische Anleitung zur Laryngoskopie. Wien 1860. S. 65) sagt wenigstens so viel, dass das Erfassen des Zäpfchens keinen oder nur unbedeutenden Schmerz verursache. Nach meinen

Versuchen bietet die Uvula an den verschiedenen Stellen eine sehr verschiedene Sensibilität dar. Die Spitze des Zäpfchens ist beinahe völlig unempfindlich; man kann sie drücken, zerren, mit einer scharfen Hakenpincette ergreifen, ohne dass man eigentlich eine Empfindung davon hat. Je mehr man aber auf der Uvula aufwärts geht und sich dem Gaumensegel nähert, desto empfindlicher wird sie und desto eher tritt Uebelkeit ein. Diese Verhältnisse können wir für unsere Zwecke benützen, wir können die Spitze des Zäpfchens dreist mit einem Instrumente erfassen und in die Höhe heben; in manchen Fällen werden wir schon hierdurch Raum zu einer freieren Speculirung gewinnen. Spannt man das Zäpfchen noch mehr an, so zieht man damit das Gaumensegel nach vorn.

Fig. 20.

Von diesen Principien ausgehend, kann ich auch das Instrument des Dr. **Moura** in Paris (l. c. S. 131) empfehlen, obwohl es etwas massiv aussieht. Ich habe an diesem Instrumente von **Moura** nur einige Modificationen vorgenommen, durch die es mir noch brauchbarer erscheint und so hat es die Gestalt der nebengezeichneten Fig. 20 erlangt.

Die Modificationen, die ich habe vornehmen lassen, sind die, dass die beiden Oesen (*a* und *b*) nicht convex sein müssen, weil sie sonst das Zäpfchen nur mit einem Punkte erfassen. Ich habe deshalb nur *a* convex gelassen und *b* concav gebildet, so dass *a* in die Concavität von *b* eingreift. Noch besser wäre es vielleicht beide schwach concav zu machen. Durch den einfachen Fingerdruck auf *c* nähert sich Oese *a* der Oese *b* und beide erfassen das Zäpfchen; lässt der Fingerdruck nach, so gehen sie von selbst auseinander und die Uvula entschlüpft. Ausserdem war mir die Krümmung der Oese *b* zu stark nach unten ragend, wodurch man zu leicht den Zungengrund und die hintere Rachenwand berührt, was zu Reflexbewegungen Veranlassung giebt. Diese Krümmung nach unten habe ich deshalb ganz beseitigt. Wenn ich an mir selbst mit diesem Instrumente die Spitze des Zäpfchens ergreife und nach vorn ziehe, dann mit einem fast rechtwinklig gebogenen Kehlkopfspiegel

in den Pharynx gehe, die spiegelnde Fläche nach oben gekehrt, so sehe ich an der hinteren Fläche der Uvula und des Gaumensegels entlang bis zum Ansatz desselben am harten Gaumen, also das Ende des Bodens der Nasenhöhlen; ergreife ich das Zäpfchen höher, so molestirt mich das Fassen und Ziehen an demselben. Das Erfassen der Spitze der Uvula möchte aber nicht immer ausreichen, da man an ihr nicht einen so kräftigen Zug vollführen kann, um das Gaumensegel zugleich mit nach vorn zu bewegen, da es bei Reizbarkeit des Kranken die Neigung hat, sich convex nach hinten hinauf zu drängen und so den Einblick in das Cavum pharyngo-nasale zu beengen. In solchen Fällen würde ein Spatel oder Oese, auf welche man das ganze Zäpfchen und Velum aufladen kann, weniger reizen und deshalb muss man auch solche Instrumente besitzen, ja mit diesen wird man im Allgemeinen immer allein ausreichen. Die einfache Oese hat den Nachtheil, dass das Zäpfchen leicht durch sie hindurch fällt, der einfache Spatel aber wieder den Uebelstand, dass das Zäpfchen zur Seite leicht herabfällt. Ich habe deshalb beide Instrumente in Eines vereinigt, der Spatel verhindert dann das Durchfallen und die Oese das seitliche Abgleiten.

Fig. 21.



Fig. 21 zeigt dieses Instrument mit der Oese *a*, welche man nach Erforderniss bald mehr aufwärts, bald mehr abwärts biegen kann. Nach dem schon angegebenen Grundsatz, dass man metallene Flächen zur Berührung der Schleimhaut möglichst vermeiden muss, könnte man auch diese Spatelöse mit Gummi überziehen oder mit einer Gummilösung bestreichen. Diese Spatelöse führt man so hoch als möglich hinter das Gaumensegel, ladet dieses sammt Zäpfchen auf und drängt beide von hinten nach vorn und etwas nach oben.

In neuerer Zeit habe ich auch dieses Instrument zum Theil entbehrlich gemacht durch ein anderes, welches von Fischbein gefertigt und einen einfachen dünnen Löffel darstellt, mit sehr langem Stiel. Uvula und Velum werden mit der Höhlung des Löffels, die etwas nach oben gebogen, aufgefangen und nach vorn gezogen.

In Nr. 28 1870 der Berliner klin. Wochenschrift veröffentlicht Dr. **Baxt** in Petersburg die Beschreibung und Abbildung eines „neuen Rhinoskopes und neuen Uvulahalters“ in ein Instrument vereinigt. Nach seiner Erfahrung litten die bisherigen Uvulahalter an dem Uebelstande, dass entweder bei den schaufelförmigen, die Uvula nach rechts oder links herabgleitete oder bei den ösenförmigen, durch die Oese hindurch falle. Hätte Dr. **Baxt** die Litteratur studirt, so würde er gefunden haben, dass mein bereits 1867 veröffentliches Instrument (Fig. 21) beide Uebelstände beseitigt. Zudem ist das „neue Rhinoskop mit neuem Uvulahalter“ von Dr. **Baxt** kein neues, sondern bereits vor 10 Jahren von Dr. **Störk** in Wien erfunden und sehen sich beide Instrumente so ähnlich, wie ein Ei dem andern. Ich besitze dieses Instrument, von **Hauck** in Wien, bereits seit 1861, und war es ein eigenes Zusammentreffen, dass grade als ich den betreffenden Aufsatz der Berliner klin. Wochenschrift vor mir hatte, mich Herr Staatsrath Dr. v. **Mayer** aus Petersburg besuchte und sich von der Gleichheit beider Instrumente überzeugte. Das genannte Instrument ist deshalb in Vergessenheit gerathen, weil es unzweckmässig ist, indem es, in Gestalt einer Zange, mit einer Hand dirigirt werden muss und, während man den Spiegel (Rhinoskop) führt, der Uvulahalter nicht blos gehoben, sondern zugleich auch nach aussen gezogen werden muss, was die Handhabung äusserst ungelenk macht, noch dazu in einer Region, in der man nicht viel herumtasten darf. Giebt man in schwierigen Fällen — denn von diesen kann nur die Rede sein, da man in leichten Fällen aller solcher Proceduren nicht bedarf — dem Patienten selbst einen knieförmigen Zungenspatel in die Hand, womit er sich die Zunge niederdrückt, so behält der Operateur beide Hände frei und kann, wenn nöthig die Uvula mit einem Instrumente (Fig. 21) viel bequemer und einfacher regieren und auf diese Weise selbst Operationen im Cavum pharyngo-nasale ausführen, wie ich es wiederholt mittelst der Galvanokaustik gethan habe.

Wenn ich hier zwei Instrumente zur Hebung des Zäpfchens resp. des Gaumensegels empfohlen habe, von denen das Eine von mir, das Andere von Dr. **Moura** construirt ist, so muss ich hervorheben, dass sie besonders zu verwenden sind, wenn man genöthigt ist schnell und ohne viel Umstände das Zäpfchen zu heben. Wo man mehr Zeit auf die Untersuchung verwenden kann, oder wo man eine Operation im Cavum pharyngo-nasale vornehmen will, empfehle ich noch zwei andere Instrumente, die Alles leisten was

man von derartigen Instrumenten verlangen kann. Das eine ist der Zäpfchenschnürer von Türck (l. c. S. 108), das andere der Zäpfchenklemmer von Dr. Eduard Löri in Pest, welcher die Güte hatte, mir dasselbe zu weiteren Versuchen zu übersenden. Ich habe zwar über beide Instrumente bereits einige Worte in der Monatsschrift für Ohrenheilkunde (1869 Nr. 5 u. 6) gesagt, jedoch muss ich nach weiteren vielfachen Versuchen das Gesagte noch erweitern und in Etwas modificiren. Beide Instrumente sind darauf basirt, dass, wie oben gezeigt wurde, der untere Theil des Zäpfchens beinahe empfindungslos ist, sie also sehr gut vertragen werden, so gut, dass der Patient kaum dessen Anlegung wahrnimmt, was man a priori kaum glauben möchte, aber erfahrungsmässig der Fall ist. Der Zäpfchenschnürer besteht nach Türck's Construction aus einer kleinen silbernen Röhre, jedoch bediene ich mich einer solchen von Kautschuk, wozu man allenfalls ein Stück eines elastischen Katheters oder selbst einer engen Federpose benützen kann. In die eine Wand des Röhrchens wird ein Loch gebohrt und durch dieses ein starker gut gewichster Faden gezogen, welcher an dem einen Ende einen starken Knoten haben muss, damit er nicht durch das Loch entschlüpfen kann. Das andere Ende zieht man frei durch das Röhrchen hinaus, biegt es um und zieht es wieder durch dieselbe Oeffnung des Röhrchens hindurch, durch welche der Faden ausgetreten ist; auf diese Weise bildet man eine Schlinge, und dieser giebt man eine dem Zäpfchen entsprechende Grösse. Indem man nun das Röhrchen mit einer Kornzange oder Pincette fasst, drückt man die Zunge des Kranken mit dem Finger oder Spatel abwärts, führt die Schlinge unter das Zäpfchen und fängt Letzteres mit jener. Der Patient kann jetzt selbst den aus dem Munde hängenden Faden ergreifen und durch Anziehen desselben das Zäpfchen einschnüren; so lange bis dieses geschehen, hält man das Röhrchen mit der Zange fest. Ist das Zäpfchen eingeschnürt, so wickelt man den ziemlich straff angezogenen Faden um den Haken eines angelegten Stirnbandes oder um das Ohr des Patienten oder lässt ihn von einem Gehilfen halten. Das Zäpfchen schwillt schnell etwas an und die Schlinge liegt nun fest. Will man die Schlinge wieder lösen, so erfasst man nur das Röhrchen abermals mit der Zange, lässt den Faden los und zieht das Röhrchen aus dem Munde. Man sieht, dass die Procedur sehr einfach und schnell ausführbar ist, namentlich macht sich die Lösung der Schlinge sehr leicht. Wie schon angeführt, verursacht das Instrument gar keine Beschwerden, nur wenn man es zu lange liegen liesse,

müsste man das mehr und mehr anschwellende Zäpfchen durch Abnahme der Schlinge sich erst wieder erholen lassen. So weit wäre dies höchst einfache und billige Instrument sehr zweckmässig. Aber es hat auch seine Uebelstände: trotzdem der Faden gut gewichst ist, wird die Schlinge durch die Flüssigkeit des Mundes bald weich und giebt selbst einem Schleimfaden nach, der sich häufig von der Spitze des Zäpfchens nach der Zunge zieht, lässt sich nicht mehr steif erhalten und das Zäpfchen sich nicht einfangen. Ich habe diesem Uebelstande dadurch in Etwas abgeholfen, dass ich den gut gewichsten Faden noch in Oel tränke und dann trocknen lasse; er wird dadurch etwas starrer und nimmt die Feuchtigkeit nicht so leicht an. Auf solche Weise war ich im Stande die Schlinge hintereinander bei mehreren Patienten anzuwenden; endlich wird allerdings die Schlinge doch weich. Ich machte deshalb den Versuch, den Zwirnfaden durch einen dünnen kupfernen Draht zu ersetzen, dieser ist nun zwar starr genug, um auch Hindernisse überwinden zu können, aber ich widerrathe diese Veränderung doch dringend; die Drahtschlinge lüftet sich nicht von selbst durch blosses Anziehen des Röhrchens, sondern sitzt fest, das Zäpfchen schwillt mehr und mehr an und ich hatte Noth in der so geschwollenen Parthie noch den Draht zu erblicken, um ihn mit der Schere durchschneiden zu können. Der Zäpfchenschnürer bietet aber noch andere Uebelstände dar: Ist das Zäpfchen sehr lang, so dass es auf der Zunge ruht, so ist die Schlinge zu weich, um durch sie das Zäpfchen von der Zunge abheben und einschnüren zu können. In vielen Fällen vermag der Kranke zwar durch eine tiefe Inspiration das Zäpfchen von der Zunge zu entfernen, so dass man nun die Schlinge unter dasselbe bringen kann, jedoch möchte dieses nicht immer gelingen. Ist dagegen die Uvula zu kurz, gleichsam nur eine kurze Spitze darstellend, so wollte es mir durchaus nicht gelingen, die Schlinge fest anzulegen, sie glitt immer wieder ab, denn es war gleichsam am Zäpfchen kein Raum für die Anschwellung vorhanden. Für solche Fälle nun, wo man mit diesem sonst trefflichen Zäpfchenschnürer nicht zum Ziele gelangt, eignet sich das Instrument von **Löri**, mit anderen Worten, es hilft noch dort, wo das Instrument von **Türck** im Stiche lässt. Das Instrument von Dr. **Löri** ist $^5/_4$ Zoll lang und besteht aus zwei gefensterten Branchen, die in Form eines lateinischen Y durch ein Charniergelenk an einander befestigt sind. Drückt man die oben divergent von einander abstehenden Enden zusammen, so öffnet sich das untere Ende des Instrumentes, d. h. die Branchen

gehen aus einander und klemmen das zwischen sie gebrachte Zäpfchen ein, wenn man oben mit dem Drucke nachlässt. An einem der oberen Enden ist ein Faden (Gummischnur) befestigt, welcher wie bei dem Zäpfchenschnürer von **Türck** dazu dient, das Instrument an ein Stirnband oder an die Ohrmuschel des Patienten fest zu machen oder von einem Gehilfen halten zu lassen. Es wird ebenso wie der Zäpfchenschnürer von **Türck** mit einer Kornzange oder Pincette in den Mund des Kranken eingeführt, indem man mit der Zange die beiden oberen divergenten Enden desselben zusammendrückt und das so geöffnete Instrument gegen das Zäpfchen führt, welches, sobald man mit dem Drucke der Zange nachlässt, zwischen die Branchen geklemmt wird. Das Zäpfchen mag nun gross oder klein sein, es wird von der Klemme fest gehalten und verursacht fast nicht die geringste Unbequemlichkeit, so dass es also von den Patienten ganz gut vertragen wird. Wenn übrigens das Instrument brauchbar sein und den hier angegebenen Erfolg haben soll, müssen noch einige kleine Veränderungen an demselben vorgenommen werden, da es in der Beschaffenheit, in welcher es mir Dr. **Löri** übersendete, seinen Zweck nicht vollständig erfüllt. Die Feder desselben muss nämlich viel straffer sein, da es sonst das Zäpfchen nicht fest genug ergreift, ferner müssen die Branchen unten und innen gerifft sein, weil sonst das Zäpfchen leicht herausgleitet. Mit diesen Modificationen ist es, wie gesagt, ein sehr zweckmässiges Instrument und hilft noch dort, wo das von **Türck** im Stiche lässt. Nur lässt es sich nicht so leicht wieder aus dem Munde des Kranken entfernen, d. h. vom Zäpfchen lösen, als das von **Türck**. Man muss nämlich die beiden oberen divergenten Enden desselben wieder mit der Kornzange fangen und zusammen drücken, was nicht immer schnell sich machen lässt; ist die Mundhöhle des Kranken gross, so kann man einfacher zu Werke gehen, indem man mit zwei Fingern in den Mund des Kranken dringt, die genannten Enden des Instrumentes ergreift und sie zusammendrückt. Mittelst beider Instrumente, sowohl des von **Türck**, als des von **Löri** kann man nun nicht allein das Zäpfchen heben, sondern auch noch durch einen ziemlich starken Zug an Letzterem gleichzeitig das Gaumensegel etwas, nach vorn und oben, von der hinteren Rachenwand entfernen. Fragen wir nun aber, welches ist der Nutzen beider Instrumente für die eigentliche Rhinoskopie, so muss ich doch wieder meinen oben ausgesprochenen Grundsatz aufrecht erhalten, dass man auch ohne Hebung des Zäpfchens zum Ziele gelangt. Denn ohne Weiteres wird durch beide Instrumente das Cavum

pharyngo-nasale nicht für den Blick zugänglicher. Wenn nämlich auch der Kranke von beiden Instrumenten fast gar keine beleidigende Empfindung hat, so entstehen doch unwillkürliche Contractionen, d. h. die Mitte des Gaumensegels wölbt sich etwas nach hinten, in diesem engen Raume ist aber schon „Etwas" von Belang und dem Einblicke in das Cavum hinderlich. Allerdings würde durch oftmalige Uebung auch diese unwillkürliche Contraction überwunden werden, aber der Kranke muss doch eben erst eingeübt werden und bei fortgesetzten Uebungen bekommt man auch ohne Hebung des Zäpfchens immer mehr von jenem Cavum zu sehen. Wenn nun also ohne Weiteres auch das eigentliche Cavum pharyngonasale nicht dem Blicke mehr zugänglich wird durch beide Instrumente, so haben sie doch einen anderen nicht geringen Nutzen, nämlich den, dass wenigstens vorn d. i. zwischen Gaumensegel und Zunge, das Sehfeld sofort erweitert wird und wir einen freien ungehinderten Einblick in den Rachenspiegel erlangen, der nun nicht mehr vom Zäpfchen irgend wie verdeckt werden kann und zwar einen Einblick allermeist mit beiden Augen zugleich. Auch lassen sich bei so gelüftetem Gaumensegel nun Operationsinstrumente, mit denen man im oberen Theile des Cavum operiren will, leichter einführen und das Zäpfchen kann nicht z. B. bei Anwendung des Galvanokauter von der überströmenden Hitze der Leitungsdrähte gereizt und zu Contractionen genöthigt werden. Endlich bekommt man eine Hand frei, wenn man nun einmal durch ein Instrument das Zäpfchen heben will oder muss.

Uebrigens möchte sich das Instrument von Löri immer mehr vervollkommnen lassen: so wäre es auch zweckmässiger, wenn der obere Theil der Branchen, welcher mit der Kornzange zum Zwecke der Einführung gefasst werden muss, nicht gefenstert, sondern verschlossen und aussen gerifft wäre; er würde sich dann leichter mit der Zange im Munde ergreifen lassen, welches bei der jetzigen Construction, wie gesagt, nicht immer ganz leicht ist.

Meine laryngoskopischen und rhinoskopischen Instrumente werden hier in Breslau vom Instrumentenmacher Härtel, Weidenstrasse 33, gefertigt.

Methode der rhinoskopischen Untersuchung.

a) Die Untersuchung der Nasenhöhle von vorn. Dieser Theil der rhinoskopischen Untersuchung ist ein äusserst wichtiger, wie wir weiter unten bei den Operationsfällen näher sehen werden.

Nicht in dem Mangel der Kenntnisse über Galvanokaustik hat es vornehmlich gelegen, wenn man bis heute die Operation der Nasenpolypen auf jene beschwerliche und rohe Weise mittelst Zangen vollzog, sondern vor Allem in der Unkenntniss einer gründlichen Untersuchung der Nase bei guter Beleuchtung. Beim einfachen Tageslichte, bei welchem solche Untersuchungen in der Regel vorgenommen werden, sieht man wenig oder gar nichts in der Nasenhöhle, höchstens etwa Polypen, welche schon in die äussere Nasenöffnung gelangen oder bedeutende Defecte in derselben. Hellste Beleuchtung ist und bleibt ein unerlässliches Desiderat für Untersuchung der Nase, auch von vorn. Daher gebrauche man wo möglich Sonnenlicht; hat man dieses nicht, so bediene man sich eines Erleuchtungsapparates, wie er für die Laryngoskopie empfohlen. Den Anfang der Untersuchung kann man damit machen, dass man dem Kranken heisst, den Kopf hintenüber beugen, man seine Nasenspitze dabei nach oben drückt und das helle Licht in die Nase fallen lässt. Sind die Haare der Nase (Vibrissae) der Untersuchung hinderlich, so schneide man sie fort. Bei sehr weiten Nasengängen sieht man auf diese Weise zuweilen schon durch die ganze Nasenhöhle hindurch bis in den Rachen. Genügt diese Untersuchung nicht, so nehme man einen gewöhnlichen federnden Ohrenspiegel, nicht aber den Kramer'schen — er ist zu plump — sondern einen, der sehr leicht federt, dessen Halbröhren gerade und nicht lang sind, etwa nur $^5/_4$ Zoll. Mit diesem Ohrspiegel drängt man den Eingang der Nasenhöhle auseinander und lässt durch das Speculum sehr helles Licht in die Nase fallen. Ist die Nasenhöhle nicht sehr eng, so übersieht man hierbei recht gut die ganze Nasenhöhle, ausgenommen ihre engsten Windungen zwischen den oberen Muscheln, was jedoch auch von dem jedesmaligen Bau der Nase des Individuums abhängt. Man beachte auch, worauf ich schon in meiner Festschrift aufmerksam machte und was von Anderen später bestätigt wurde, dass eine Nasenhöhle in der Regel enger ist als die andere. Sollte man auch mit diesem Speculum noch nicht zum Ziele gelangen, weil z. B. wie oft die Schleimhaut der unteren Nasenmuschel sehr geschwellt ist und den Einblick in die Nase verhindert, dann nehme man ein Speculum mit noch längeren Halbröhren; an meinem Speculum betragen sie mehr denn 2 Zoll. Auch dieses Speculum muss leicht federn und schlank und dünn gearbeitet sein, denn grosse Kräfte hat man ja hier nicht zu überwinden. Mit diesen langen Röhren geht man dann in die Nase ein und presst die Höhle auseinander resp. man drückt die Nasen-

muschel nach aussen. Bei ziemlich weiter Nasenhöhle kann man selbst durch das Speculum einen sehr kleinen Kehlkopfspiegel erwärmt hindurch führen und die verschiedenen Wände der Nase speculiren.

Dr. **Werthheim** in Wien glaubte in neuester Zeit (Wiener mediz. Wochenschr. Nr. 18—20, 1869) ein Instrument erfunden zu haben, das er Conchoskop nennt und mit dem er auch noch die engsten Partien der Nasenhöhle zu speculiren hofft. Ich muss leider nach wiederholten Versuchen, welche ich mit dem Instrumente an Kranken vorgenommen habe, dasselbe für ein unbrauchbares erklären. Einmal ist das Sehfeld bei so kleinen Spiegeln viel zu gering, um sich auch nur einigermassen orientiren zu können, ferner sind die Röhren, selbst die dicksten, viel zu eng, als dass es möglich wäre, genügend Licht durch einen so langen und engen Kanal hindurch auf den Spiegel zu werfen. Ist die Nasenhöhle aber weit, dann bedarf man eines solchen Instrumentes nicht, sondern man kommt mit den oben angegebenen Speculis besser zum Ziele und kann dann selbst einen kleinen Kehlkopfspiegel in die Nase führen, den man doch besser beleuchten kann als die Spiegel in den langen dünnen Röhren. Dabei ist das Conchoskop noch in so fern unzweckmässig gearbeitet, als der Rand des Trichters, welcher ausserhalb der Nase zu stehen kommt, so hellglänzend ist, dass er blendet und das Besichtigen noch mehr beeinträchtigt.

Dagegen kann ich ein anderes Instrument als ein sehr werthvolles und unentbehrliches bestens empfehlen, welches durch den hiesigen Instrumentenmacher **Härtel** (Weidenstrasse 33) zu beziehen ist und von **Charrière** in Paris stammen soll. Es ist ein Nasenspeculum, welches zwar nicht tief in die Nase eingeführt werden kann, sondern nur so weit der Knorpel derselben reicht; es dehnt aber diesen in seinem ganzen Umfange aus und man kann mit überraschender Deutlichkeit bis tief in die Nase blicken, wie mit keinem anderen bisher bekannten Instrumente — es müsste denn die Nasenhöhle zu sehr verengt sein, wo dann überhaupt kein Einblick möglich ist; was aber noch möglich ist, erzielt man mit diesem Speculum. Es ist nach Art des **Bonafont**'schen Ohrtrichters construirt, nur mit der kleinen aber wesentlichen Abänderung, dass seine Halbröhren nicht nach aussen geschweift sind, sondern die Spitzen derselben statt nach aussen etwas nach innen gekehrt, gleichsam kolbig abgestumpft sind. Dadurch erwächst der grosse Vortheil, dass beim Oeffnen des Instrumentes die Seitenwände der Nase mit der ganzen Fläche der Halbröhren gepresst werden, was

keinen Schmerz verursacht, wogegen beim **Bonafont**'schen Spiegel die nach aussen geschweiften Halbröhren mit ihren Spitzen einen unerträglichen Druck auf die Seitenwände der zu untersuchenden Höhle ausüben. Dies Nasenspeculum ist in seiner oberen Oeffnung $^5/_4$ Zoll im Durchmesser weit und seine Halbröhren etwa $^5/_4$ Zoll lang, beide etwa wie ein Entenschnabel geformt. Die Auseinandersperrung des Instrumentes kann durch eine Schraube festgestellt werden. Bei dem grossen Durchmesser der Eingangsöffnung gestattet dies Speculum zugleich Ein- und Durchleitung von Operationsinstrumenten in die Nase und bietet noch den Vortheil dar, dass man meist mit beiden Augen zugleich durch dasselbe hindurch blicken kann. Wie gesagt, man sieht mit diesem Speculum mit überraschender Deutlichkeit bis tief in die Nase hinein, ebenso gut als wenn gleichsam der ganze knorplige Theil der Nase abgeschnitten wäre.

Das oben genannte Speculum mit langen Halbröhren vindicirt **Czermak** (der Kehlkopfspiegel. 2. Aufl. S. 52) dem Dr. **Markusowsky** in Pest und wünscht ihm einen allgemeinen Eingang; ich kann in das Lob dieses Instrumentes, welches ich schon lange besitze, nicht so sehr einstimmen; es wird auf die oben angegebenen Fälle zu beschränken sein, wo man wirklich in der Nasenhöhle etwas wegdrängen will, also etwa geschwellte Schleimhaut. Für die meisten Fälle ist das oben angegebene Speculum mit kurzen Röhren zweckmässiger, denn bei gewöhnlichen Verhältnissen hat man in der Nasenhöhle nichts fortzudrängen; erweitern lässt sich doch nur der vordere knorplige Theil der Nase und nur sehr wenig die Nasenmuschel nach aussen drängen; dabei ist es immer schwer, durch die Längenaxe einer so langen Röhre genau das Licht zu werfen.

Man erinnere sich aber auch hierbei, was ich oben über die Verbildung der Nase bei vielen Menschen angedeutet habe. Ich fand nämlich in der Regel die linke Nasenhöhle enger als die rechte, eben dasselbe fand **Semeleder** (die Rhinoskopie. Leipzig 1862. S. 64), nämlich bei 49 Schädeln, 20 mal nach links, 15 mal nach rechts, 10 mal nur gerade und 4 mal Sförmig die Nasenscheidewand verbogen. Auch **Wilde** (Ohrenheilkunde; übersetzt von **Haselberg**. Göttingen 1855. S. 78) fand die Nasenscheidewand gewöhnlich nach links verbogen. In manchen Fällen gleicht diese Verbiegung einer grossen Knochenblase mit Schleimhaut überzogen, welche weit in die eine Nasenhöhle hineinragt, in der anderen Nasenhöhle ist dann in solchem Falle an der entsprechen-

den Stelle eine tiefe Grube oder gar Höhle, welche in die Blase führt — man halte letztere nicht für etwas Pathologisches, das man etwa fortschaffen müsse!

Noch eines Hilfsmittels zur Untersuchung der Nase muss ich gedenken, eines ähnlichen als man sich in Gewehrfabriken zur Besichtigung der Flintenläufe bedient. Man nimmt nämlich hier einen kleinen blank polirten Stahlkegel, welcher an einem Faden in den Flintenlauf hinab gelassen wird; er reflectirt so stark nach den Seiten das Licht, dass man die Wände genau besichtigen kann. Aehnlich kann man bei Untersuchung der Nasenhöhle verfahren; man nimmt einen blankpolirten silbernen Ohr-Katheter von möglichst bedeutender Stärke und schiebt ihn in die Nase, so dass er das Licht, welches man durch die Sonne oder durch den Reflexspiegel eines Erleuchtungsapparates auf seine äusseren Wände fallen lässt, nach den Seiten reflectirt. Man könnte sich endlich selbst einer Art Lampe bedienen, die man in die Nase einführt, ähnlich wie man jetzt mittelst eines galvanokaustischen Glühdrahtes verschiedene Höhlen des menschlichen Körpers beleuchtet, wie die Mundhöhle, den Uterus, die Blase u. s. w. Die Spitze dieses galvanokaustischen Drahtes müsste sich in einer kleinen, mit Draht umwundenen Glaskugel befinden. Letzteres deshalb, damit beim etwaigen Zerspringen des Glases die Scherben nicht in die Nase fallen.

Hat man so die Nase von vorn untersucht, dann versuche man, ehe man zur Speculirung des Cavum pharyngo-nasale schreitet, wie viel man von diesem ohne Spiegel erblicken kann. Man lasse den Kranken tief inspiriren, wobei das Gaumensegel hoch hinaufsteigt und einen grossen Theil der hinteren Pharynxwand überblicken lässt, oder man lüfte bei ruhigem Athmen des Kranken und niedergedrückter Zunge mit meinem Zäpfchenheber das Gaumensegel, indem man es nach oben aufhebt. Ich habe auf diese Weise schon tiefe grosse syphilitische Geschwüre beobachtet, die hinter dem Gaumensegel verborgen waren und von denen am ganzen übrigen Körper nichts zu finden war und die sich nur durch Kratzen und Schmerz im Halse documentirten.

Schreitet man nun zur Besichtigung des Cavum pharyngonasale mittelst des Pharynxspiegels, so verfahre man auf folgende Weise, wobei wir zunächst den einfachsten, leichtesten Fall annehmen wollen.

Der Kranke sitze im Allgemeinen höher als der Arzt, öffne den Mund möglichst weit, halte die Zunge ruhig im Munde und strecke diese nicht heraus, nicht einmal deren Spitze bis auf die

untere Zahnreihe. Man drücke nun mit dem Zeigefinger der einen Hand die Zunge kräftig nach unten, und halte sie in dieser Lage fest, wenn sie etwa aufbäumen will. Steht hierbei das Zäpfchen weit von der Zunge und das Gaumensegel von der hinteren Rachenwand ab, so dass also das Cavum frei ist, so hat man den günstigsten Fall vor sich. In solchem hat man jetzt nur nöthig den erwärmten Rachenspiegel, die Spiegelfläche nach oben gekehrt, über die Zunge hinweg bis zur hinteren Rachenwand zu führen, um ein rhinoskopisches Bild zu erlangen, gesetzt, dass man jenen durch helles Licht erleuchtet hat. Speculirt man bei directem Sonnenlichte, so lässt man dieses auch hier, stets und jederzeit, man möge mit der rechten oder linken Hand den Spiegel führen, neben dem eigenen Kopfe rechts vorbei fallen; bei künstlicher Beleuchtung verfährt man wie bei der Laryngoskopie. Dies wäre der günstigste Fall; sind die Verhältnisse etwas ungünstiger, d. h. ist der Abstand des Gaumensegels von der hinteren Pharynxwand zwar weit, also das Cavum geräumig, dagegen das Zäpfchen lang und dick, so dass es beinahe oder wirklich auf der Wurzel der Zunge ruht, so verfahre man wie vorhin mit dem Niederdrücken der Zunge, dagegen nehme man jetzt einen kleinen, recht klaren Spiegel, lasse das Zäpfchen ganz aus dem Spiele und gehe mit dem kleinen Spiegel rechts oder links neben dem Zäpfchen in den Rachen. Man sieht hier nicht so viel auf Einmal in dem Spiegel, aber man überblickt successive doch die ganze Region, indem man den Spiegel bald links, bald rechts neben dem Zäpfchen vorbeiführt und ihn nach verschiedenen Seiten wendet.

Ich kann nicht dringend genug dieses angegebene Verfahren mit kleinen Spiegeln empfehlen, man versuche es und man wird staunen, wie man auch mit diesen, bei unberührtem Zäpfchen das ganze Cavum pharyngo-nasale und die Choanen überblicken kann. Indem ich dieses schreibe, mache ich noch einmal den Versuch an mir selbst, der ich mich hierzu sehr gut eigne, da ich ein breites und so langes Zäpfchen habe, dass es auf der Zunge ruht, dennoch übersehe ich sogar bei Lampenbeleuchtung die ganze betreffende Region, und zwar ganz deutlich. Da bei Glasspiegeln die Fassung etwas Raum fortnimmt, so hat man bei gleichem Umfange beim Metallspiegel eine grössere spiegelnde Fläche, und desshalb sind unter Umständen hier Metallspiegel zu empfehlen, die namentlich bei Sonnenlicht eine vollkommene Beleuchtung geben.

Erst die Bahn frei, und dann fahren, heisst es auf der Eisenbahn, und nicht sich mit der Locomotive die Bahn frei machen

wollen — so auch hier! Erst muss die Passage frei sein, ehe man mit dem Rachenspiegel eingeht. Ich habe in meinen Cursen genug Gelegenheit gehabt zu beobachten, wie gerade Anfänger hiergegen verstossen. Das Niederdrücken der Zunge bildet ein sehr wichtiges Moment bei unserer Untersuchungsmethode; der Anfänger versieht es auch hier in der Regel, er geht mit dem Finger auf der Zunge entweder zu weit nach hinten, dann entstehen Würgebewegungen, die die Rhinoskopie völlig unmöglich machen, oder er geht mit dem Finger zu weit nach vorn auf der Zunge, dann hilft das Niederdrücken derselben nichts, hinten bäumt sie sich in die Höhe. Diesem Uebelstande will nun der Anfänger gewöhnlich dadurch abhelfen, dass er sich die Bahn mit dem Rachenspiegel frei zu machen sucht; er gräbt und bohrt mit diesem auf der Zunge nach hinten um unter das Gaumensegel zu gelangen; gelingt ihm dieses auch, so hilft es nichts, denn die Passage ist nicht frei, der Rücken der Zunge verhindert den Einblick, dabei ist der Spiegel bereits mit Schleim bedeckt, so dass er kein Bild entwerfen kann. Also durch ein richtiges Niederdrücken der Zunge macht man sich erst die Bahn frei; durch einige Uebung lernt man dieses bald, und ist die beste Stelle, an der man die Zunge niederdrückt, etwa die Mitte derselben.

Ist der Fall noch schwieriger, d. h. will bei dem zuletzt angegebenen Uebelstande auch noch das Gaumensegel nicht in einer relaxirten Stellung herabhängen, sondern drängt es sich gegen die hintere Rachenwand, so versucht man zunächst durch physiologische Acte diese Relaxation zu erzwingen. Es sei mir erlaubt hier einige physiologische Bemerkungen über das Sprechen verschiedener Buchstaben einzuschalten.

Bei den physiologischen Experimenten, welche wir mit dem Kehlkopfspiegel über die Stimmbildung anstellen, muss man daran denken, dass die Lage der Organe, wegen der hervorgestreckten Zunge und des Andrückens des Spiegels an das Velum, resp. hintere Rachenwand, eine etwas andere ist, als beim gewöhnlichen Sprechen, weil gleichsam der Stützpunkt der hier in Betracht kommenden Muskeln etwas verlegt wird, wir also kein ganz genaues Bild von dem Vorgange beim Sprechen erlangen. Ebenso ist dies der Fall, wenn wir bei der Rhinoskopie die im Munde ruhig liegende Zunge noch dazu stark abwärts drücken. Man hat nun vorgeschlagen, um das Gaumensegel von der hinteren Rachenwand zu lüften „einen stark nasalirten Vocal zu intoniren“. Besser ist es, einen Nasenconsonanten mit einem Nasenvocal auszusprechen, wie

ong, ang, namentlich eignet sich trefflich das französische „on“ und lasse man „on“ intoniren, während der Spiegel bereits im Rachen liegt. Bei der Intonation dieser Sylbe steigt, auch bei stark herabgedrückter Zunge, das Gaumensegel plötzlich in die Höhe, um desto kräftiger herabzusinken und das Cavum freizumachen. Diesen Moment benütze man, auf den Spiegel zu blicken und sich in dem Cavum zu orientiren — ich habe es bewährt gefunden. Wir können noch ein anderes physiologisches Experiment versuchen. Zäpfchenheber haben den Zweck, das Zäpfchen resp. Gaumensegel von hinten nach vorn in den Mund zu drängen; dies können wir theilweise auch durch den Luftstrom bewirken, wenn wir bestimmte Continuae orales aussprechen lassen und zwar möglichst stossweise, mit explosiver Exspiration, als das hebräische Chet oder das arabische Cha. Das t in Chet kann zwar der Patient nicht aussprechen, weil die Zunge festgehalten ist, aber er kann doch die Intention zu demselben machen oder es auch fortlassen und nur „che“ sagen, aber mit der Aussprache, wie es eben in diesem chet lautet. Wollten auch diese physiologischen Manövers nichts helfen, dann gewöhne man den Patienten an die Untersuchung; Uebung und Gewöhnung bleiben die besten und sichersten Mittel, um endlich zum Ziele zu gelangen, ja man wird staunen darüber, wie gleichsam durch allmälige Uebung das Cavum pharyngo-nasale alle Tage weiter wird. Mit Gewalt ist hier nichts zu erzielen und auch das Bellocque'sche Röhrchen, welches man vorgeschlagen hat, um durch dasselbe von der Nase aus, also von hinten das Gaumensegel nach vorn zu drängen, ist nicht im Stande den besagten Uebelstand zu beseitigen, weil keine Macht es vermag, die unwillkürliche Contraction des Gaumensegels zu überwinden; Versuche haben mir dies bewiesen.

Als ein sehr gutes Hilfsmittel bei der Rhinoskopie kann ich nicht dringend genug empfehlen, einen gut polirten silbernen Ohrkatheter oder einfache gerade Röhre durch die Nase in das Cavum pharyngo-nasale zu führen. Sie versieht einen doppelten Zweck, einmal hilft sie noch mit das Cavum zu erleuchten, andererseits dient sie zur schnellen Orientirung, was nicht unwichtig ist, da man in manchen schwierigen Fällen auf flüchtige Einblicke beschränkt ist. Ein solches Instrument incommodirt aber gar nicht, wenigstens nicht das genannte Cavum, da es in der Nase liegt und hinten frei in den Pharynx ragt; man vermeide nur etwa, wenn man einen Katheter nimmt, dass sein Schnabel nicht nach unten, d. i. nicht auf das Gaumensegel zu liegen kommt, weil dieses sich

dann belästigt fühlt. Erwähnen will ich hier auch noch, dass man in manchen Fällen, trotzdem man die Zunge schon mit dem Finger heruntergedrückt hat, die Wurzel der Zunge mit allmälig verstärktem Drucke auch noch mit dem Spiegel selbst niederdrängen und dabei mit demselben langsam nach abwärts und hinten gleiten kann. Man entfernt sich dadurch von den Choanen zwar, aber da man weiter hinter sie gelangt, so kommen diese für den Spiegel mehr und mehr in Sicht, mit anderen Worten, der Spiegel kommt immer mehr und mehr vis à vis den Choanen zu stehen, und der Winkel nähert sich immer mehr einem rechten, welchen die Lichtstrahlen von der Glasfläche des Kehlkopfspiegels mit den Choanen beschreiben; man beleuchtet und erblickt daher einen grösseren Raum in jener Region.

Wie man bei der Laryngoskopie sich die Stimmbänder zunächst als Orientirungspunkt aufsuchen muss, so bei der Rhinoskopie die Choanen; erst wenn man diese gefunden, drehe und wende man den Spiegel nach den verschiedensten Seiten, um die anderen Theile des Cavum zu betrachten. So erblickt man rechts und links von den Choanen je einen rothen, stark hervorragenden Wulst — den Wulst der Tuba Eustachii; dieser ist noch dadurch unverkennbar, dass er eine tiefe, weisse oder gelbliche Grube umschliesst, in die man etwa die Spitze des kleinen Fingers einführen könnte. Die weisse oder gelbliche Farbe rührt von dem Knorpel der Tuba her, auf welchem die Schleimhaut prall ausgespannt ist. Bringt man den Spiegel mehr in die Horizontale, so erblickt man die obere Rachenwand an der Basis cranii. An dieser Wand habe ich wiederholt bei Sectionen — wovon in den Handbüchern der Anatomie nichts verzeichnet ist — eine tiefe Grube, gerade in der Medianlinie, gefunden und auch an Lebenden bei der Rhinoskopie beobachtet. Ist diese Grube mit eingedicktem Schleim erfüllt, so kann man sie leicht für pathologisch halten — wie es mir selbst Anfangs ergangen. Eines der Präparate, deren ich mehrere besitze, habe ich auch Herrn Prof. **Barkow** gezeigt, welcher sich von dem Befunde überzeugte. Die Grube wird dadurch gebildet, dass hier die Muskulatur (Cephalo-pharyngeus **Hyrtl**) fehlt und die Schleimhaut direct auf dem Pericost ruht. In einem Falle war sogar in der Medianlinie eine mitten durch die Grube laufende Schleimhautfalte vorhanden, ein Septum, wodurch diese Grube den Anschein bekam, als hätte man die Choanen im verkleinerten Masstabe vor sich. Der Anfänger täuscht sich gewöhnlich beim Anblick der Choanen — wie ich ebenfalls in meinen Cursen beob-

achtet — nicht selten hält er die Nasenscheidewand für die Uvula und die Choanen für die Gaumenbögen. Wer aber genau zusieht, wird zwischen der vermeintlichen Uvula und den vermeintlichen Gaumenbögen blaugraue Tumoren erblicken — dies sind die Nasenmuscheln, von denen in der Regel die mittlere am deutlichsten in die Augen springt; die untere Nasenmuschel ist etwas schwer zu sehen (man muss den Spiegel hierbei mehr in die Verticale stellen), die obere in der Regel gar nicht, da sie über der mittleren liegt und von dieser gemeiniglich verdeckt wird — jedoch kommen hier Varietäten vor, bald ragt sie mehr nach hinten vor, bald ist dies nicht der Fall. In seltenen Fällen wälzt sich die Zunge neben dem Finger, der sie niederdrückt, zur Seite etwas vor; hier sind die Spatelspiegel von Nutzen, indem man mit diesen während des Speculirens noch den sich hervorwälzenden Theil der Zunge niederdrängt.

Vor Beginn der rhinoskopischen Untersuchung halte ich dem Patienten keine Vorlesung, wie das wohl andere Aerzte thun mögen, etwa wie er sich verhalten, wie er seine Zunge stellen solle u. dgl.; solche Vorlesungen rufen eher das Gegentheil hervor von dem, was man bezweckt, denn der Kranke wird schon ängstlich in Erwartung grosser Dinge, die da kommen sollen; höchstens rede ich ihm während der Untersuchung beständig gut zu, wenn ich etwa bemerke, dass durch seine Aengstlichkeit sein Gaumensegel beständig hin und her flottirt und nicht zur Ruhe kommen will, ich beschwichtige ihn gleichsam, wie man beim Fahren etwa scheue Pferde durch beständiges Zurufen beruhigt. Ich beginne daher die rhinoskopische Untersuchung sofort, so dass der Kranke den Eindruck bekommt, es müsse Alles so sein und verstehe sich von selbst, dass die Untersuchung gelingen werde.

Um zu wissen, was man bei der Rhinoskopie sieht und sehen kann, empfehle ich auch hier, wie bei der Laryngoskopie, Speculirungen an der Leiche. Da nicht jedem Arzte ein abgeschnittener Kopf der Leiche eines Erwachsenen zu Gebote steht, so wird es genügen, an solchem eines neugebornen Kindes — den jeder Arzt wohl erlangen kann — die Uebungen anzustellen, mit dem man dann wenigstens einen skelettirten Schädel eines Erwachsenen vergleichen kann, um sich über die Choanen zu orientiren, die doch immer der Orientirungspunkt bei der Rhinoskopie sein müssen.

Die beste Vorschule bleibt endlich die Untersuchung an sich selbst, von der wir weiter unten reden werden.

Das bisher Angeführte erschöpft eigentlich Alles, was sich über eine gewöhnliche rhinoskopische Untersuchung sagen lässt, und es wirkt nur abschreckend von dieser, wenn man in die Beschreibung dieser Methode als ein nothwendiges Desiderat die Hebung des Zäpfchens mit hineinzieht. Will man in dem einen oder anderen Falle aus besonderen Gründen zugleich das Zäpfchen heben, so bediene man sich des einen oder anderen oben angegebenen Instrumentes. So kann es zweckmässig sein, bei Operationen im Cavum pharyngonasale, namentlich galvanokaustischen, mit der Klammer von **Löri** oder der Schlinge von **Türck** das Zäpfchen, respective Gaumensegel, nach vorn zu ziehen, weil im Momente der Einwirkung des Operations-Instrumentes unwillkürliche Contractionen eintreten und jene Gebilde bei Anwendung der Galvanokaustik oberflächlich verbrannt werden könnten, wie bereits oben auseinandergesetzt worden.

Will man Operationen in jenem Cavum ausführen, dann muss man beide Hände frei haben, da man mit der Einen Hand den Spiegel, mit der anderen das Operations-Instrument führt, man also keine Hand zum Niederdrücken der Zunge frei hat; hier empfehlen sich die genannten Instrumente von **Löri** und **Türck**.

In solchen Fällen kann man sich auch eines oben (S. 72) angegebenen knieförmigen Spatels bedienen, drücke mit diesem die Zunge nieder und lasse den Patienten den Spatel selbst halten. Der Patient kann sich auch ohne Spatel mit seinem Zeigefinger die Zunge niederdrücken, indem er diesen hakenförmig über die untere Zahnreihe schlägt; wo es mit dem Finger gelingt, möge es der Patient immer zuerst versuchen, weil er am besten in jedem Momente fühlt, wo sich die Zunge vorwälzen will, er also zu Hilfe kommen kann. Uebrigens kann man sich auch in gewissen Fällen jenes Spatels bei der blossen rhinoskopischen Untersuchung bedienen, wenn man mit dem Finger zum Niederdrücken der Zunge nicht ausreicht.

Wer sich noch eingehender mit der Rhinoskopie beschäftigen will, den verweise ich auf meine oben angegebene Monographie über diesen Gegenstand (Festschrift), ferner auf die Schrift von **Semeleder** (die Rhinoskopie und ihr Werth für die ärztliche Praxis, Leipzig 1862), sowie die Schriften von **J. Czermak, Türck, Moura, Mackenzie** und einen Aufsatz von Dr. **Löwenberg** im Archiv für Ohrenheilkunde, Band II, 1867. S. 103. Man beachte auch, was ich hinten bei den Operationen im Rachen und in der Nase in rhinoskopischer Beziehung erwähne.

Die Durchleuchtung.

Diese Art der Beleuchtung wurde zuerst von Czermak angewandt, und zwar für die Laryngoskopie am lebenden Menschen, für die Rhinoskopie an der Leiche; für diese letztere Untersuchungsmethode habe ich später vielfache Versuche am lebenden Menschen angestellt (Festschrift S. 22).

Während bei der Laryngoskopie und Rhinoskopie auf die gewöhnliche Weise der Vorgang darin besteht, dass der Rachenspiegel nicht bloss die Bilder zurückwirft, sondern zugleich die Beleuchtung der zu untersuchenden Region selbst besorgt, ist bei der Durchleuchtung das Verhältniss so, dass der Rachenspiegel nur die Bilder der betreffenden Organe zurückwirft, die Beleuchtung der letzteren aber direct bewerkstelligt wird. Da das Licht hiebei durch die Organe von aussen durch die äussere Hautbedeckung hindurchfallen muss, ähnlich wie durch die vor ein Licht gehaltenen Finger der Hand, so ist es selbstverständlich, dass hiezu nur die grellste Beleuchtung verwendbar ist. Zwar gelingt die Speculation auch einigermassen, wenn man Erleuchtungsapparate anwendet, wie bei der gewöhnlichen Laryngoskopie, aber eben doch nur einigermassen, so dass man einen genaueren Ueberblick über die Organe nicht erhält. Dagegen ist diese Methode bei Sonnenbeleuchtung, wie ich mich wiederholt überzeugt habe, eine ganz treffliche und lässt in manchen Fällen nichts zu wünschen übrig, die Gebilde des Kehlkopfes werden so stark durchleuchtet, dass man sie genau überblicken kann, namentlich über die Dickenverhältnisse eine genaue Auskunft erhält, ähnlich wie beim Mikroskopiren. Das Verfahren für die Laryngoskopie ist folgendes:

Man stellt oder setzt den Kranken mit dem Rücken gegen die Sonne gewendet und stellt oder setzt sich vor ihn. Den Reflexspiegel mit centraler Durchbohrung kann man hier nicht vor das Auge nehmen, denn da man das Licht nicht in den Hals des Kranken, sondern auf dessen Aussenfläche concentrirt fallen lässt, man aber doch seinen Blick auf den im dunklen Rachen gehaltenen Kehlkopfspiegel richten muss, also in einer anderen Richtung blickt, als in der die Lichtstrahlen vom Augenspiegel aussen auf den Hals fallen, so würde man durch das centrale Loch des Spiegels nichts vom Kehlkopfspiegel sehen. Man muss daher entweder den Augenspiegel an der Stirn zwischen beiden Augen anbringen, so dass man neben diesen vorbei sehen kann, wobei dann der Spiegel so gestellt sein muss, dass das concentrirte Licht auf den Hals, das

Auge aber auf den Rachenspiegel fällt, oder man nimmt den Augenspiegel in die Hand; Letzteres ist einfacher und bequemer. (Ein Hohlspiegel ohne centrale Durchbohrung, also ganz geschlossen, ist noch besser.) Der Kranke sitzt also mit dem Rücken der Sonne zugekehrt, jedoch etwas zur Seite gewendet, so dass wenn der Arzt den Kehlkopfspiegel mit der rechten Hand führt, die Sonne zur Rechten des Kranken vorbei auf den Augenspiegel fällt. Mit der linken Hand ergreift in diesem Falle der Arzt den Reflexspiegel, fängt das Sonnenlicht auf und reflectirt es auf den vollständig entblössten und hinten übergeneigten Hals des Patienten; nun öffnet Patient weit den Mund, streckt die Zunge kräftig heraus und der Arzt führt in den dunklen Rachen den Kehlkopfspiegel ein. Würde der Kranke ganz direct mit dem Rücken der Sonne zugekehrt sitzen, so würde er leicht die Sonnenstrahlen mit seinem Kopfe abblenden, so dass es Schwierigkeit machen würde, dieselben mit dem Reflexspiegel aufzufangen, und würde er mit einem Tuche die Zunge festhalten, so verdeckte er den Hals mit demselben, respective mit der Hand; deshalb sitze er etwas seitlich der Sonne zugekehrt und halte die Zunge nicht mit einem Tuche, sondern übe sich, sie auch ohne Tuch vorgestreckt erhalten zu können. Letzteres bedarf so wenig Uebung, dass ich z. B. heute, wo ich dieses schreibe, an drei Kindern von 6, 8 und 10 Jahren die Speculation mit dem trefflichsten Erfolge ausgeführt habe. Es ist hierbei selbstverständlich, dass man nicht gerade den Patienten in den Brennpunkt des Spiegels placirt — sonst würde man ihn verbrennen — sondern etwas vor oder hinter der Vereinigung der Sonnenstrahlen zum Brennpunkte. Das Licht muss sehr grell sein; nicht einmal mit den directen Sonnenstrahlen erreicht man ein genügendes Resultat, sondern nur mit den concentrirten Sonnenstrahlen. Ich zweifle daher auch, dass man selbst mit der hellsten künstlichen Beleuchtung — elektrisches oder Drumond'sches Licht — zum ausreichenden Ziele gelangt. Führt man den Kehlkopfspiegel mit der linken Hand, so muss selbstverständlich der Patient so sitzen, dass die Sonnenstrahlen zu seiner Linken vorbeifallen und der Arzt den Reflexspiegel in seiner rechten Hand hält.

Wie man bei einem Reflexspiegel (Hohlspiegel) den Patienten mit dem Rücken der Sonne zugewendet sitzen lässt, so müsste er mit dem Gesichte sich der Sonne zuwenden, wenn man durch eine Sammellinse das Licht auf dem Halse des Kranken concentrirte. Ich empfehle aber das erstere Verfahren, weil bei dem letzteren nebenbei zu viel Licht in den Rachen fällt, dieser aber ganz dunkel

sein muss, wenn man in dem im finsteren Rachen gehaltenen Kehlkopfspiegel die Durchleuchtung von unten her gut beobachten will. Ist Alles gut arrangirt, so sieht man in dem Kehlkopfspiegel die Trachea und den Kehlkopf in prachtvoll rother Gluth erleuchtet, in einem Licht, wie das der untergehenden Sonne; man nimmt bei der Intonation verschiedener Vocale jede Bewegung der Stimmbänder wahr, und auch diese sind durchleuchtet, ja ich möchte annehmen, dass, wo diese nicht durchleuchtet werden, schon eine Verdickung derselben vorhanden ist. Das hellste Licht fällt durch die Trachea, aber auch die Kehlkopfknorpel werden durchleuchtet und sieht man bei der Intonation die Giesskannenknorpel gegen einander sich bewegen, wobei dann auch die durchleuchteten Sinus pyriformes zu jeder Seite zum Vorschein kommen, so dass gleichsam der ganze Kehlkopf von rothem Lichte umschimmert ist. Es ist erklärlich, dass alle diese Erscheinungen eine Modification erleiden, je nach der Dicke der Weichgebilde, welche die Luftröhre und den Kehlkopf umgeben, und bei einem Kropfe möchte man wohl gar nichts sehen. Wenn man aber bei einem mageren Halse und sonst richtg angestellter Methode nichts sieht, so schliesse man nicht auf einen Fehler in der Methode und quäle nicht sich und den Kranken mit unnöthigen Versuchen, denn der Grund des Misslingens kann einfach in einem stark nach rückwärts geneigten Kehldeckel liegen, wovon ich mich selbst überzeugt habe. So wenig man bei einem solchen mittelst der Laryngoskopie auf gewöhnlichem Wege vom Kehlkopfe erblickt, so wenig sieht man bei der Durchleuchtung von unten, weil eben der Kehldeckel den Einblick verhindert, man müsste daher dieses Hinderniss wie bei der gewöhnlichen Laryngoskopie überwinden, wovon oben bereits gesprochen wurde.

Man hat leider bis jetzt die Durchleuchtung zu wenig für pathologische Fälle benutzt (und ich muss mir selbst den Vorwurf machen), man hat sie bis jetzt eigentlich mehr als eine interessante Spielerei angesehen, ich glaube aber, wenn man sie fleissiger üben würde, man sehr werthvolle Resultate erlangen möchte. Während ich dieses schreibe, habe ich so eben ein junges Mädchen laryngoskopirt mittelst der Durchleuchtung, welches einen zitzenartigen Polypen auf dem freien Rande des rechten Stimmbandes hat. Ein prachtvolles Bild ergab die Durchleuchtung mittelst des concentrirten Sonnenlichtes, nicht blos die Stimmbänder, sondern auch die Neubildung wurde vollkommen durchleuchtet, so dass man über die Dicke und den Ansatz des Polypen die genaueste Aus-

kunft erhielt; Linie für Linie liess ich das Licht über die einzelnen Gebilde des Kehlkopfes wandern, um sie nach einander zu betrachten und so einen Anblick und Durchblick von den Geweben, respective der Neubildung zu erlangen, wie es bei der Beleuchtung durch den Rachen gar nicht möglich ist. Aber nicht blos sieht man bei der Durchleuchtung wie das Gewebe des Polypen in das des Stimmbandes übergeht, sondern auch eine äusserst scharfe Begrenzung des Polypen; das hellste Licht fällt nämlich bei der Durchleuchtung durch die Trachea und glühend roth leuchtet von unten das Licht durch den Kehlkopf, und so erscheinen Polypen auf dem freien Rande des Stimmbandes dunkler und scharf abgesetzt gegen diesen glühend rothen Hintergrund, ähnlich wie Berge sich scharf markiren, wenn hinter ihnen die Sonne eben untergegangen. Ich habe mich übrigens davon überzeugt, dass auch gleichzeitig der Kranke sehr gut seine eigenen Kehlkopfbilder hiebei betrachten kann, wenn er sich einen Gegenspiegel vor die Augen hält. Ich kann mir noch andere Fälle denken (Fall 15), in welchen ich mir viel von dieser Methode verspreche; sitzt z. B. eine Neubildung unter dem Stimmbande, so lässt sich schon schwer bei gewöhnlicher Laryngoskopie Sitz und Ausdehnung derselben ermitteln, manchmal sogar kein Urtheil fällen, ob die Neubildung überhaupt noch vorhanden ist, wenn man an ihr bereits einige Operationen vorgenommen. In dem Falle 15 war so weit operirt worden, dass Dr. **Reichel** und ich von der Neubildung nichts mehr wahrnahmen; der Rest derselben hatte zwischen der vorderen Commissur der Stimmbänder gesessen, nun waren diese noch stark geröthet und in jener Commissur sammelte sich beständig Schleim an, so dass man durchaus nicht genau entscheiden konnte, ob unter dem Schleime nicht noch eine Spur der Neubildung vorhanden; hier glaube ich, würde die Durchleuchtung von grossem Nutzen sein; leider dachte ich zur Zeit der Operation nicht hieran. Ich empfehle sie daher in Zukunft sehr, um so mehr, als sie von Anderen nicht blos ganz vernachlässigt, sondern auch nicht richtig beurtheilt wird, wozu wahrscheinlich auch wieder beigetragen haben mag, dass man nicht mit Sonnenlicht genügend operirt, mit künstlicher Beleuchtung aber nur ungenügende Resultate erzielt werden müssen. So spricht **Türck** und **Moura** gar nicht von der Durchleuchtung, und v. **Bruns** (l. c. S. 111) ist der Meinung: „eine irgendwie nutzbringende Wahrnehmung und Erkenntniss vorhandener krankhafter Veränderungen in der die Kehlkopfhöhle und Luftröhre vorn begrenzenden Wandung wird durch dieses Ver-

fahren gewiss nie erzielt werden" — welcher Meinung ich nach dem Angeführten nicht bin. Schliesslich will ich nur noch hinzufügen, dass es einer sehr geringen Uebung bedarf, mit der einen Hand den Reflexspiegel zu leiten, mit der anderen den Kehlkopfspiegel; man erlernt es sehr schnell, von aussen mit dem Reflexspiegel die Beleuchtung dem Auge folgen zu lassen, welches im Innern des Kehlkopfes die einzelnen Theile mit dem Blicke verfolgt. Ich führte schon an, dass ich auch bei Kindern die Durchleuchtung vorgenommen habe, hier ist die Erleuchtung noch brillanter, wegen der geringeren Dicke der Hautbedeckungen und grösseren Zartheit der Knorpel des Kehlkopfes und der Luftröhre.

Was die Durchleuchtung bei der Rhinoskopie betrifft, d. h. um vom Rachen aus das Cavum pharyngo-nasale zu speculiren, wenn man das Licht aussen auf die Nase fallen lässt, so erscheint sie mir bis jetzt werthlos; es gelingt nur in einzelnen Fällen überhaupt die Durchleuchtung, und man erblickt dabei im Spiegel nur einen rothen Schimmer, bei dem nichts Deutliches zu erkennen ist. Dagegen verspricht sie mehr Erfolge, wenn man bei dieser Durchleuchtung nicht vom Rachen aus speculirt, sondern während derselben von vorn die Nase untersucht; hier wird die Nase durchglüht und man kann im Innern der Nase durch das eingebrachte federnde Speculum sich über die Dickenverhältnisse, respective manche Neubildungen orientiren.

Eine andere Art der Durchleuchtung empfehle ich noch hierbei, nämlich durch das aufgesperrte eine Nasenloch das Licht einfallen zu lassen und gleichzeitig durch das andere Nasenloch zu speculiren; hier wird die Nasenscheidewand durchglüht und wir erhalten Kenntniss über die Dickenverhältnisse derselben. Gar nicht selten findet man pathologische Oeffnungen in der Nasenscheidewand, und bei dieser Art der Durchleuchtung fällt dann das Licht aus einer Nasenhöhle in die andere.

Wie wenig andere Aerzte sich eingehender mit der Durchleuchtung beschäftigen, und wie wenig exact sie dieselbe mögen angestellt haben, beweisen ausserdem, was ich schon oben angeführt, noch folgende Angaben: **Mackenzie** (l. c. S. 49) fertigt sie mit wenigen bedeutungslosen Worten ab; **Tobold** (Lehrbuch der Laryngoskopie, 2. Aufl. Berlin 1869. S. 80) spricht von einer gefensterten Lade, durch die man das Sonnenlicht fallen lässt und vom Abblenden der übrigen Tageshelle; v. **Bruns** (l. c. S. 111) spricht ebenfalls von einem dunklen Raume, in welchen man concentrirtes

Sonnenlicht auf den Hals fallen lässt. — Alles dieses ist nicht nöthig, sondern in einem gewöhnlichen hellen Zimmer, wie oben angegeben, auf's trefflichste die Durchleuchtung ausführbar. Man kann sie übrigens auch an sich selbst vornehmen, wie ich es an mir gethan; hierzu eignet sich mein oben beschriebener Reflex-Sonnenspiegel sehr gut. Diese Art der Auto-Laryngoskopie ist aber schwierig, weil man den Hals stark anspannen, d. i. stark rückwärts neigen muss und es dabei schwer ist, den richtigen Sehwinkel zu finden, in welchem man nach dem Gegenspiegel blickt, um die Bilder zu erkennen.

Die Selbstbeobachtung (Auto-Laryngoskopie und Auto-Rhinoskopie).

Diese Untersuchung ist dringend jedem zu empfehlen, der sich mit der Laryngoskopie überhaupt beschäftigen will, denn sie bleibt die beste Vorschule für die Untersuchung Anderer. Einmal kann man sie jederzeit ausführen, um sich über die verschiedenen Vorgänge bei der Laryngoskopie und Rhinoskopie zu orientiren und dann ist sie darum wichtig, weil man lernt, was man den betreffenden Organen zu bieten im Stande ist. So hatte ich das oben beschriebene Kehldeckelstäbchen (Fig. 17) vor Allem an mir selbst erprobt und ausgemittelt, wie seine Anwendung gehandhabt werden muss und wie sich die Reizbarkeit der Rückenfläche des Kehldeckels verhält.

Am einfachsten und besten führt man die Selbstbeobachtung wiederum bei Sonnenlicht aus, namentlich bei tief stehender Sonne. Man schützt sich die Augen durch einen Mützenschirm gegen die Sonnenstrahlen, da man das Gesicht gerade der Sonne zuwenden muss, oder beschattet sich die Augen durch das Fensterkreuz des Zimmers, in welchem man laryngoskopirt; dann hält man einen kleinen Toilettenspiegel vor sich, unter welchem man die Sonnenstrahlen in seinen weit geöffneten Mund fallen lässt, indem man die Zunge weit herausstreckt. Nun führt man sich den erwärmten Kehlkopfspiegel in den Rachen und beobachtet nach oben angegebenen Regeln die Vorgänge im Larynx. Wer einen stark rückwärts geneigten Kehldeckel besitzt, der wird sich einen Gegenspiegel nehmen müssen, an welchem etwa in der Grösse eines Zweithalerstückes das Amalgam fortgekratzt ist, um durch diese freie Stelle des Spiegels die Sonnenstrahlen fallen zu lassen, denn der Kehlkopfspiegel muss in solchem Falle mehr in der Verticalen

stehen, deshalb der Toilettenspiegel sehr tief gehalten werden, um mit ihm das Kehlkopfsbild aufzufangen und zu sehen; der Spiegel kommt dabei so tief zu stehen, dass wenn nicht die angegebene Oeffnung in ihm vorhanden ist, die Sonnenstrahlen verhindert werden, in den Rachen zu fallen. Hat man kein Zimmer, in welches die Sonne fällt, so kann man sehr gut die Untersuchung auf einem Spaziergange im Freien vornehmen, wenn man sich einen Wachsstock zur Erwärmung des Kehlkopfspiegels mitnimmt. Statt des directen Sonnenlichtes kann man selbstverständlich auch reflectirtes benützen. Will man künstliches Licht benützen, so reicht eine gewöhnliche Lampe ohne jede Sammellinse nicht aus; die Beleuchtung ist zu dürftig. Man gebrauche daher entweder einen der oben angegebenen Erleuchtungs-Apparate oder eine Schusterkugel oder den von **Czermak** (l. c. S. 34) angegebenen Apparat mit Hohlspiegeln, durch den man sich das concentrirte Licht unter dem angegebenen Gegenspiegel in den Rachen fallen lässt. Als den besten Apparat zur Selbstbeobachtung muss ich den von **Moura** in Paris erklären, welchen er in seinem Buche (l. c. Fig. 4 und 7) beschreibt und abbildet — so wenig ich ihn auch zur Untersuchung Anderer für zweckmässig halte, aus oben angegebenen Gründen. Er ist sehr einfach, an jeder Lampe anzubringen und giebt ein sehr helles Licht, da er eine sehr gute Sammellinse mit geringer Focaldistance enthält, auch leicht zu benützen ist, um bei reflectirten Sonnenstrahlen zu operiren, da er an jedem Stuhl, Bette, im Freien auf einem Baume sofort angebracht werden kann.

Alles das Gesagte bezieht sich sowohl auf die Auto-Laryngoskopie, wie Auto-Rhinoskopie.

Schliesslich seien hier noch einige Worte gesagt, wie man dem Kranken seine eigenen Kehlkopfbilder oder Anderen dieselben zur Anschauung bringen kann. Dem Kranken kann man sie demonstriren entweder dadurch, dass man ihn vor einen Selbstbeobachtungs-Apparat setzt, der Arzt sich hinter den Letzteren stellt, und den Kehlkopfspiegel in den Rachen des Kranken einführt. Damit der Kranke in diesem Falle im Gegenspiegel dieselben Kehlkopfbilder, wie der Arzt im Kehlkopfspiegel erblicke, müssen beide in dem gleichen Sehwinkel ihre Augen haben, d. h. der Arzt muss in der Höhe des Gegenspiegels bei demselben vorbeiblicken. Sitzt der Arzt vor dem Kranken und speculirt bei einem Reflexspiegel, so kann der Kranke einen Planspiegel vor das unbedeckte Auge des Arztes halten und langsam diesen Spiegel vorschieben, bis vor den Augenspiegel des Arztes, d. h. bis in die

Nähe der centralen Oeffnung des Augenspiegels. Ein Dritter beobachtet am besten im Kehlkopfspiegel, welchen der Arzt im Rachen des Kranken hält, wenn er sein Auge dicht an den Mund des Kranken bringt, auf der entgegengesetzten Seite von der, auf welcher der Arzt das Licht in den Hals des Kranken reflectirt. Hat also der Arzt z. B. den Augenspiegel vor seinem rechten Auge und steht auch die Lampe rechts vom Arzte, so bringt der zweite Beobachter sein rechtes Auge langsam vor den linken Mundwinkel des Kranken — er muss sich hierbei hüten, mit seinem Kopfe das Licht abzublenden. Auch können Beobachter, welche hinter dem Kranken stehen, dessen Kehlkopfbilder betrachten, wenn sie einen Planspiegel vor das unbedeckte Auge des Arztes oder zwischen dessen Augen halten. Auch v. **Bruns** (l. c. S. 63) lässt den Planspiegel auf die letztere Weise halten oder befestigt diesen an den Erleuchtungs-Apparat selbst. Nach **Mackenzie** (l. c. S. 77) befestigt Dr. **Smyly** in Dublin ebenfalls den Gegenspiegel an den Erleuchtungs-Apparat, d. h. an das Stirnband des Augenspiegels.

Dritter Abschnitt.

Krankheitsfälle und galvanokaustische Operationen.

1. Krankheiten des Kehlkopfes.

Krankheiten, welche hier vornehmlich in Betracht kommen, d. h. sich unter Umtsänden zu galvanokaustischen Operationen eignen, sind: Polypen. Papillome, Sarcome, kurz die verschiedensten Neubildungen, Hypertrophieen der Schleimhaut und des submucösen Bindegewebes, wie sie auch bei Tuberculose und Syphilis des Larynx vorkommen, Oedeme, Carcinome u. s. w.

Der gebräuchliche Name „Polyp“ bezeichnet natürlich nur die Form der Neubildung und giebt uns über das Wesen derselben keinen Aufschluss, ob dies eine blosse Bindegewebs-Neubildung, ein Fibrom, Lipom oder dgl. ist; so könnte man das Molluscum auf der äusseren Haut auch als einen Polypen bezeichnen. Ebenso verhält es sich mit dem sehr gangbaren Namen „Papillom“; es bezeichnet nur Neubildungen, welche von einem Papillarkörper ausgehen und sich wesentlich durch eine bedeutende Hyperplasie der Papillen charakterisiren, doch kann dabei der histologische Bau der vergrösserten Papillen und ihres Substrates ein verschiedener sein und wir erhalten durch die Bezeichnung „Papillom“ noch keinen Aufschluss über das Wesen der Neubildung. Was man gewöhnlich als solche bezeichnet, sind harte oder weiche Fibrome, welche aus der einfachen Hyperplasie eines Papillarkörpers hervorgegangen sind. Es können auch die vergrösserten Papillarkörper eine ganz veränderte histologische Beschaffenheit darbieten, z. B. einen sarcomatösen Bau zeigen (**Waldeyer**), krebsige Einlagerungen

aufnehmen (**Virchow**, Cellular-Pathologie, S. 415), so dass man ebenso gut von papillären Sarcomen und papillären Carcinomen als von papillären Fibromen sprechen kann. Die Papillome im Larynx waren schon lange bekannt, obgleich man bisher keine Papillen im Larynx annahm, wie solches noch der Fall ist bei **Türck** in seinem vortrefflichen Buche über Kehlkopfkrankheiten, wo er S. 302 sagt: „Bekanntlich besitzt die Kehlkopfschleimhaut keine Papillen, es entwickelt sich daher das Papillom hier, wie auch bekanntlich an manchen anderen Orten aus neugebildetem Bindegewebe". Jedoch das wirkliche Vorhandensein von Papillomen im Kehlkopf musste schon den Verdacht erregen, dass auch Papillen in demselben vorhanden sein möchten, da wir wissen, dass die Neubildungen wohl stets ihre Abkunft, d. i. ihren Mutterboden in ihrer Bildung verrathen. **Luschka** hat nun auch wirkliche Papillen im Kehlkopfe nachgewiesen (**M. Schulze**, Archiv für mikrosk. Anatom. Bd. V. 1869).

Hypertrophien der Schleimhaut und des submucösen Bindegewebes, Excrescenzen, kommen ebensowohl bei lange bestehenden Katarrhen als bei Tuberculose und Syphilis vor — die Diagnose ist oft sehr schwierig und doch hängt die Prognose in Bezug auf den Erfolg der Operation von dieser Diagnose ab. Solche Excrescenzen eignen sich vorzugsweise für galvanokaustische Operationen, selbst bei Tuberculose in einem vorgeschrittenen Stadium, da hier die Patienten zuweilen in Gefahr kommen, eher an Erstickung zu Grunde zu gehen, bevor noch die Tuberculose alle ihre Stadien zum lethalen Ende durchlaufen hat. Man kann robuste und dicke Individuen vor sich haben, bei denen man nach dem äusseren Eindrucke keine Tuberculose vermuthen möchte, und bei denen man durch die Untersuchung mit dem Kehlkopfspiegel die genannten Veränderungen der Schleimhaut des Kehlkopfes wahrnimmt und doch erliegen sie vielleicht schon in Jahresfrist der Tuberculose. Es ist dies ein Erfahrungssatz, zu welchem auch andere gute Beobachter, welche sich nicht speciell mit dem Kehlkopfspiegel beschäftigen, gelangt sind. So sagt **Lebert** (Grundzüge der ärztlichen Praxis. Tübingen. 1867, S. 177): „Jedoch sieht man gerade die acute Tuberculose auch bei kräftigen, selbst athletischen Constitutionen nicht ganz selten". Umgekehrt sehen wir sehr schwächliche, herabgekommene Individuen mit ähnlichen oder noch bedeutenderen krankhaften Veränderungen der Larynx-Schleimhaut, wo man nach dem allgemeinen Eindrucke, den der Kranke macht, sogleich an Tuberculose denken möchte — und doch genesen sie.

Nehmen wir noch hinzu, dass nicht selten Auscultation und Percussion fast bis zum Tode des Kranken, kaum etwas Krankhaftes in seinen Lungen ergiebt, ferner dass wir ein Geschwür nicht ohne Weiteres, wenigstens nicht im Kehlkopfspiegel als ein tuberculöses zu erkennen vermögen, so wird die Diagnose noch schwieriger. Ich muss nach meiner reichen Erfahrung den Satz durchaus aufrecht erhalten, dass, wenigstens für die klinische Beobachtung, Tuberculose primär im Kehlkopfe auftreten kann und zwar nicht selten, sei es nun, dass die Tuberculose in den Lungen noch nicht zu diagnosticiren ist durch die bisherigen Hilfsmittel oder dass die Tuberculose des Larynx als Infectionsherd dient, von wo aus denn auch bald die Lungen ergriffen werden. Anders gestaltet sich freilich das Verhältniss auf dem Sectionstisch, hier haben wir es alsdann mit einem abgelaufenen Krankheitsprocess zu thun, und wir können dann eben sowohl gleichzeitig Tuberkeln in den Lungen wie im Darm finden.

Auch mit der Diagnose der Syphilis im Kehlkopfe ist es misslich, da die syphilitischen Geschwüre nichts Charakteristisches haben, durch welches man sie ohne Weiteres als solche diagnosticiren könnte. Hiermit sind ebenfalls andere gute Beobachter einverstanden, so sagt **Türck** (l. c. S. 225 etc.): „In der Regel haben alle diese Geschwüre nichts Charakteristisches“, ferner: „Die Geschwüre der wahren Stimmbänder haben in der Regel nichts Charakteristisches, und es muss demnach ihre Diagnose auf die Anamnese oder andere Erscheinungen constitutioneller Syphilis gegründet werden“. Dr. Moritz **Cohn** in Wien in seinem guten Werke über Syphilis der Schleimhaut (Erlangen 1866, S. 133 und 134) sagt: „Ein auf der Schleimhaut der Zunge, der Wange, der Mandel, des Kehldeckels, des Kehlkopfes vorhandenes Geschwür von der Beschaffenheit, wie wir sie im Verlaufe der vorausgegangenen Beschreibung geschildert, ist für sich allein nicht immer als Symptom der Syphilis, als Syphilis unzweifelhaft, zu erkennen“; ferner: „Bezüglich der Differenzirung der syphilitischen Kehlkopfgeschwüre von tuberculösen und krebsigen sind wir nicht besser daran“. Nach **Virchow** und **Rheiner** bieten die syphilitischen Larynxgeschwüre vom pathologisch-anatomischen Standpunkte ebenfalls nichts Besonderes dar.

Trotz der angeführten Aussprüche muss ich doch sagen, dass ich in den meisten Fällen im Stande war, sofort zu diagnosticiren, ob ich Tuberculose, Syphilis oder Krebs vor mir hatte. Es können

ja tuberculöse Geschwüre zuerst auch auf den Stimmbändern auftreten bei ganz kräftigen, dicken Individuen und dann ist allerdings eine Diagnose kaum möglich, aber lange wird hier der Process nicht isolirt bleiben, sondern weiter greifen und namentlich die Umhüllungen der Giesskannenknorpel erfassen.

So kam vor kaum einem Jahre ein dicker, starker Mann aus Frankenstein zu mir, welcher starke Schwellung der Stimmbänder mit Geschwüren auf denselben zeigte, sonst war er gesund. Ich habe ihn nicht wieder gesehen, aber vor etwa 8 Tagen ist er an Schwindsucht gestorben, und wie ich höre, konnte er zuletzt nicht mehr schlingen; unzweifelhaft war hier der Process auch auf die Giesskannenknorpel übergegangen. Diese Region muss ich nach meiner vielfachen Erfahrung als den Lieblingssitz des tuberculösen Processes ansehen. Wo ich eine Schwellung dieser Partien finde, wobei die Schleimhaut der Giesskannenknorpel mehr bleich, durchscheinend aussieht, da bin ich nicht zweifelhaft, dass ich Tuberculose vor mir habe, der Kranke möge husten oder nicht, er möge robust oder schwächlich sein. Ich habe hierbei meine Diagnose anderen Aerzten gegenüber aufrecht erhalten, wo diese noch keine Ahnung von der Tuberculose hatten, weil in den Lungen nichts Krankhaftes zu finden und der Patient noch kräftig war. Neben dieser Schwellung finden wir in der Regel noch eine enorme Ansammlung schleimig-eitriger Massen im Eingange des Kehlkopfes, die uns gleichsam sofort entgegen gurgeln, wenn wir den Spiegel in den Rachen einführen. Nach dieser Schleimansammlung diagnosticirte ich schon allermeist die Tuberculose. Man kann ja überhaupt häufig eine viel richtigere Diagnose stellen, wenn man sich bei der Untersuchung nicht zu sehr in das Einzelne verliert, so wie man keine Vorstellung von irgend einem Menschen bekommen würde, wenn man diesen mit der Loupe vom Kopf bis zur Zehe betrachten würde.

Auch bei der Diagnose syphilitischer Geschwüre habe ich mich selten getäuscht. Wenn ich mit kurzen Worten angeben soll, welches mir der Totaleindruck tuberculöser und syphilitischer Processe im Kehlkopfe ist, so möchte ich so sagen, dass wir bei der Tuberculose in der Regel ein Zuviel, bei der Syphilis ein Zuwenig sehen, d. h. bei der Tuberculose des Kehlkopfes (wenigstens sicherlich in einem vorgerückten Stadium) sehen wir neben bedeutender Schwellung eine bedeutende Ansammlung schleimig-eitriger Massen, bei der Syphilis können arge Zerstörungen vorhanden sein, aber es ist mehr reiner Defect ohne so bedeutende Anschwellung mit

wenig schleimig-eitrigen Massen; die Ulcera sehen mehr zernagt aus an ihren Rändern. Wer Leichen beobachtet hat, welche von Ratten oder Mäusen angefressen waren, der wird einige Aehnlichkeit mit jenen Geschwüren finden. Bei syphilitischen Geschwüren kann die Umgebung zur callösen Schwiele entarten, dann wird der Process schon lange bestehen, in welcher Zeit die Tuberculose wohl bereits ihre Stadien durchlaufen haben würde, auch würde diese Schwellung anders aussehen, wie jene bei Tuberculose; bei Letzterer sieht sie gleichsam weicher, serös durchtränkt aus.

Carcinomatöse Geschwüre wird man schwerlich nach dem Gesagten mit tuberculösen verwechseln, eher wäre eine Verwechselung mit Syphilis möglich, denn auch jene haben ein mehr zernagtes Ansehen mit geringerer Schwellung der Umgegend, auch bei ihnen schwellen die naheliegenden Lymphdrüsen an, wie zuweilen bei Syphilis, aber wohl niemals möchte diese Schwellung bei Syphilis einen so hohen Grad erreichen, als bei Carcinom im Halse.

Ich könnte das oben Gesagte durch viele Krankheitsfälle belegen, die ich mit anderen Aerzten, auch mit Geh. Rath Lebert behandelt habe; es mögen nur einige kurz angeführt werden, weil die Diagnose ja auch für unser operatives Handeln von Wichtigkeit ist. Einen Fall von Carcinom, welches sich nach gutartigen Neubildungen entwickelte, theile ich unten ausführlicher mit (Fall 1). Auch hier bildete sich schnell an der Aussenseite des Halses ein sehr bedeutender Tumor aus. Ein anderer Fall, welcher in diesen Tagen mit dem Tode endete, betraf einen 63jährigen Mann. Bei den ersten Anfängen seines Leidens, wobei er über Beschwerden im Halse klagte und wohl etwas Wesentliches objectiv nicht wahrzunehmen war, wurde er nach Salzbrunn geschickt. Später von mir mit dem Spiegel untersucht, fand ich an der linken Seite der Zungenwurzel ein tiefes Ulcus mit zerfressenen Rändern und fast gar keine Schwellung. Man konnte an Syphilis denken, für die sich aber sonst keine Anhaltspunkte darboten, auch Jodkali blieb ohne Erfolg; das Geschwür wurde mit dem Galvanokauter betupft. Rasch entwickelte sich an der Aussenseite des Halses, ebenfalls links, ein bedeutender Tumor. Es traten heftige Hämorrhagieen ein, wahrscheinlich aus der Lingualis und machten dem Leben des Patienten ein Ende. In Bezug auf Tuberculose und Syphilis einige Fälle. Mit Geh. Rath Lebert behandelte ich einen 25jährigen Grafen, welcher Anfangs von seinem Hausarzte an einem angeblich idiopathischen Halsleiden behandelt wurde, welches er sich auf

einem Ballé durch Erkältung zugezogen. Der Patient hatte als gesunder kräftiger Officier den Krieg von 1866 mitgemacht und war gesund heimgekehrt. Als ich den noch gut genährten kräftigen Patienten das erste Mal mit dem Spiegel untersuchte, stellte ich sofort meine Diagnose auf Tuberculose, denn man sah eine enorme, gleichsam durchscheinende Schwellung der Giesskannen mit massenhafter Schleimanhäufung. Der Hausarzt wollte diesem Gedanken nicht Raum geben, denn in den Lungen war durch Auscultation und Percussion nichts Besonderes zu ermitteln und der Patient schlug sich auf die Brust mit den Worten: „seine Lungen wären gesund, er bliese ja das Waldhorn!“ Man konnte hier sich noch allenfalls die Hoffnung einreden, es nur mit einer idiopathischen Perichondritis zu thun zu haben, aber dass eine solche ein Vierteljahr lang allen Mitteln trotzte, war doch schon sehr verdächtig; sehr rapide ging der Kranke bei schnell zunehmender Abmagerung zu Grunde und wie gewöhnlich bei dieser Beschaffenheit der Giesskannenknorpel, mit zunehmendem Unvermögen zu schlingen.

Einen Fall von Tuberculose, welcher ein besonderes Interesse darbot, will ich hier noch in Kürze mittheilen. Fräulein L. aus K. in Oberschlesien, 28 Jahre alt, ein dickes, kräftiges, volles Mädchen, fand sich im August 1869 wegen heiserer Stimme bei mir ein. Sie gab an, seit dem März heiser geworden zu sein; die Heiserkeit habe sich zeitweise verloren, sei aber seit Juni permanent geblieben; Schmerzen habe sie nicht, nur klage sie über viel Schleim im Halse und über mässigen Husten; die Ursache ihres Leidens war ihr unbekannt. Patientin war sonst gesund und kräftig, die Mammae voll und stark entwickelt und die Untersuchung der Lungen liess nichts Krankhaftes erkennen. Die Besichtigung mit dem Kehlkopfspiegel zeigte an der vorderen Fläche der hinteren Kehlkopfwand Schwellung zwischen den Giesskannen-Knorpeln und theils buckelförmige, theils spitze Excrescenzen bis ziemlich tief abwärts in den Kehlkopf; die Stimmbänder stark geröthet, fleischartig aussehend. Bei dem sonstigen Befunde der Lungen, dem Aussehen und Allgemeinbefinden der Kranken, glaubte ich es hier Anfangs nur mit einem localen Leiden des Kehlkopfes zu thun zu haben und wurde zur Operation der Excrescenzen mittelst der Galvanokaustik geschritten, welchen Operationen Dr. Reichel von hier und Dr. Liljenroth aus Schweden beiwohnten. Wenn man es nur mit einem localen Leiden, gutartigen Neubildungen zu thun hat, so sieht man unter der Einwirkung der Galvanokaustik solche Neubildungen gleichsam zusammenschmelzen und die Wirkung

jener erstreckt sich nicht blos auf die betupften Stellen, sondern auch auf deren Umgegend. Wo man nun aber den genannten Vorgang bei Operation von Neubildungen nicht beobachtet, ist schon Verdacht vorhanden, dass man es nicht mit einer gewöhnlichen gutartigen Neubildung, einem blos localen Leiden zu thun hat, es müsste denn etwa eine blosse Entzündungsgeschwulst vorhanden sein, die dann natürlich durch die beständige Reizung noch verschlimmert würde (Fall 23), in solchem Falle würde uns aber eine längere Pause in den Operationen und Anwendung entzündungswidriger Mittel über die Natur der Geschwulst Aufklärung verschaffen. Bei unserer Patientin hatte ich die galvanokaustischen Operationen vom 30. August bis 30. September 1869 und vom 1. December 1869 bis 14. März 1870 fortgesetzt; zwischendurch hatte ich auch noch Pausen eintreten lassen von mehreren Wochen, in welchen Touchirungen mit Höllenstein, Tannin u. dergl. vorgenommen wurden — trotz alledem trat nicht die geringste Rückbildung in den Neubildungen ein, im Gegentheil diese breiteten sich weiter aus und endlich war die Stimme ganz verschwunden — im Allgemeinbefinden und der Körperfülle der Patientin war auch jetzt noch keine merkliche Veränderung eingetreten und die geringe, die man etwa constatirte, konnte auf den langen Aufenthalt der Patientin in der grossen Stadt geschoben werden, da sie bisher in einer kleinen Stadt gelebt hatte. Das angegebene traurige Resultat liess mich nunmehr nicht daran zweifeln, dass Tuberculose vorliege, obgleich auch jetzt noch in den Lungen nichts Krankhaftes constatirt werden konnte. Da inzwischen das Frühjahr genahet, rieth ich der Kranken nach Hause zu gehen, viel sich in freier Luft zu bewegen und verordnete auch sonst noch, was man gegen Tuberculose empfiehlt. Patientin befolgte jedoch meinen Rath nicht, sondern wandte sich ausserhalb Breslau an einen in Schlesien als eine Art Wunder-Doctor bekannten Arzt. Dieser verwarf sofort das bisher angewandte Verfahren, unterzog die Kranke einer halben Hungerkur und liess sie beständig das Zimmer hüten und nur an seltenen, schönen Tagen ausgehen. Hungerkur und Schwindsucht konnte aber natürlich Patientin nicht lange ertragen! Zufällig sah ich sie nach einigen Monaten; sie war bedeutend magerer und 30 Pfund leichter geworden; merkwürdiger Weise war aber die Stimme etwas besser als in der letzten Zeit meiner Behandlung — etwa 6 Wochen später erlag sie ihrem Leiden! Sollte dieser Fall nicht ein Beweis von primärer Larynxtuberculose sein?

Nach Skoda's Erfahrung (Abhandlung über Percussion und Auscultation. 6. Aufl. 1864. S. 284 u. 285) „ändern die isolirten Tuberkel für sich allein den Percussionsschall nicht im geringsten, selbst wenn sie in sehr bedeutender Menge in der ganzen Lunge sich wie eingesäet befinden." In Bezug auf die Erscheinungen aus der Auscultation sagt er: „Ich bemerke bei dieser Gelegenheit, dass für die acuten solitären Tuberkeln kein Complex von Symptomen charakteristisch ist und dass diese Krankheitsform sich nie mit Bestimmtheit erkennen, sondern nur mit mehr oder weniger Wahrscheinlichkeit vermuthen lässt." Nach diesen Aussprüchen hätten wir sonach in dem Kehlkopfspiegel nach meinen obigen Angaben ein Mittel, die Tuberculose zu diagnosticiren, wenn uns die Percussion und Auscultation noch vollständig im Stiche lassen. Namentlich in acuten Fällen der Larynxtuberculose, wo das Leiden z. B. nach einer heftigen Erkältung bei sonst gesunden kräftigen Individuen auftritt, erinnere ich mich nicht, jemals das oben bezeichnete charakteristische Verhalten der Giesskannenknorpel vermisst zu haben. Ich habe hier sofort die Diagnose auf Tuberculose gestellt, wo andere Aerzte, nach dem sonstigen Befinden des Patienten, noch keine Ahnung davon hatten und eher an ein Gewächs im Larynx u. dgl. dachten, als an Tuberculose; trotz alles günstigen Aussehens der Kranken verläuft hier der Process sehr rapide, in wenigen Monaten. Umgekehrt kommen nun aber auch Fälle vor, die man nach dem sonstigen Befinden der Patienten für tuberculöse hält und sind es nicht. Eine junge Frau Th. von einigen zwanzig Jahren mit Heiserkeit, Husten, anämisch und dürftig aussehend, zeigte bei der laryngoskopischen Untersuchung theilweisen Defect der Epiglottis mit Schwellung derselben; ein Examen in Bezug auf Syphilis gab keine Anhaltspunkte für dieselbe und ich hielt (in der ersten Zeit meiner laryngoskopischen Studien) sie selbst für tuberculös und nachdem ich sie eine Zeit lang behandelt, wies ich sie in die Krankenanstalt eines hiesigen Klosters, wo sie ebenfalls als tuberculös behandelt, nach einiger Zeit aber als unheilbar entlassen wurde. Sie fand sich jetzt wieder bei mir ein, in einem so herabgekommenen Zustande, dass ich besorgt war, sie könnte mir einmal in meiner Stube sterben; dabei war sie völlig stimmlos und konnte nichts mehr schlingen. Ich untersuchte sie nun noch einmal mit dem Kehlkopfspiegel und bemerkte neben der vorgeschrittenen Schwellung des Kehlkopfeinganges nunmehr Geschwüre am Gaumensegel, die ein zernagtes Aussehen darboten mit fast gar keinem Belage, gleichsam als wenn Mäuse die Substanz zernagt

hätten. In sehr seltenen Fällen hat man ja auch tuberculöse Geschwüre am Gaumensegel und im Rachen beobachtet (**Türck** l. c. S. 371), die übrigens wohl unschwer bald als tuberculöse zu erkennen waren, aber die Fälle sind doch eben sehr selten und das Aussehen der Geschwüre in dem eben beschriebenen Fall liess mich nicht zweifeln an der Syphilis. Die Kranke bekam sofort Jodkali und schon nach wenigen Tagen war etwas Stimme eingetreten und konnte die Kranke wieder schlingen, in einigen Wochen war sie hergestellt, nachdem sie vorher Jahr und Tag vergeblich behandelt worden war.

Wo eine Combination von Tuberculose mit Syphilis vorhanden ist, wird die Diagnose noch schwieriger sein; man gebe dreist Jodkali, denn ich wenigstens habe selbst bei reiner Tuberculose niemals einen Nachtheil vom Jodkali beobachtet, am allerwenigsten Blutspeien. Die Furcht hierfür ist nach meiner Meinung ungegründet und nicht auf exacte Beobachtung basirt, denn wenn wirklich einmal Blutspeien bei dem Gebrauch des Jodkali eintrat, wäre es noch immer die Frage ob post hoc oder propter hoc. — Eine syphilitische Gummi-Geschwulst im Larynx habe ich nur einmal beobachtet; sie ragte von der hinteren Wand in die Glottis und bewirkte grosse Athemnoth, Patient athmete mit keuchender, weit hörbarer Inspiration. Zur laryngoskopischen Untersuchung aufgefordert, konnte ich nur constatiren, dass bei dem etwa 46 Jahre alten Patienten zunächst nur die Tracheotomie Hilfe bringen könnte. In dem Kloster der Barmherzigen Brüder hierselbst führte Sanitäts-Rath Dr. **Paul** unter meiner Assistenz schnell die Tracheotomie aus; in dem Augenblicke, wo die Trachea eingeschnitten wurde, sank Patient leblos um und war weder durch schnelles Einführen der Canüle noch durch elektrische Reizung wieder zum Leben zu bringen. Prof. **Waldeyer** machte die Section und bewahrt noch das Präparat auf.

Was die Prognose betrifft in Bezug auf das Wiederwachsen bereits operirter Neubildungen, so geben die isolirt stehenden, scharf abgegrenzten Polypen oder Papillome (selbstverständlich wenn sie gutartige sind) die beste Prognose, übler ist sie schon bei Excrescenzen, die über eine ganze Fläche verbreitet sind. Die Glühhitze ist wohl das intensivste Zerstörungsmittel, welches wir besitzen, wie man schon von Alters her annahm: „Lixivio caustico gravior ignis in operationibus demonstratus est propterea, quod morbi igne adusti non rursus apparent et quod morbos medicamentis, scalpellis, et lixivio caustico insanabiles sanat“ (Suśrutas.

Ájurvédas). Die laryngoskopische Chirurgie besteht seit kaum 10 Jahren und man konnte in der ersten Zeit derselben keine Erfahrung darüber haben, wie das Verhältniss des Wiederwachsens bereits operirter Neubildungen sein würde. Jetzt, nachdem man schon beinahe 10 Jahre diese Operation betreibt, wird man eher ein Urtheil darüber haben, leider aber schweigen, meines Wissens, die meisten Operateure auf diesem Gebiete und ich will deshalb um so weniger mit meiner Erfahrung zurückhalten als ich hierüber schon mehrfache Beobachtungen besitze, die ich denn auch weiter unten bei den einzelnen Krankengeschichten ohne Rückhalt ausführlicher mittheile. Und so muss ich denn berichten, dass selbst die Galvanokaustik auch bei gutartigen Polypen und Papillomen, kurz Neubildungen, nicht das Wiederwachsen verhindert — wenn man nämlich nicht radical die Neubildung zerstört. Ein „Höckerchen“ oder kleiner „Buckel“ oder „Knoten“, den man zurücklässt, giebt nicht selten, wenn auch erst nach Jahren, den Keimstock ab, auf welchem die Neubildung auf's Neue hervorwuchert. Manchmal bleibt es Jahr und Tag bei dem „Knötchen“ oder „Buckel“ und plötzlich schiesst von Neuem, vielleicht durch Erkältung oder andere Ursachen, die Neubildung aus dieser Wurzel hervor und erreicht schnell eine bedeutende Grösse (Fall 15. 27). Diese Erfahrung selbst bei der Galvanokaustik gemacht, muss Operateure, welche mit anderen Instrumenten operiren, noch vorsichtiger in der Prognose machen, und wenn v. Bruns unter seinen veröffentlichten „23 neuen Beobachtungen von Polypen des Kehlkopfes“ eigentlich nur in 10 Fällen die Neubildung radical vertilgte, bei den anderen 13 Fällen aber noch ein „Knötchen“ oder „Höckerchen“ zurückblieb — so wäre es nicht unwichtig, später einmal wieder zu erfahren, was aus diesen Fällen geworden ist! Wenn ich, wie gesagt, dieses Wiederwachsen sogar bei scharf begrenzten Polypen und Papillomen erlebt habe, so stellt sich die Prognose in dieser Beziehung noch übler bei Excrescenzen, die über eine grössere Fläche verbreitet sind. Sie geben auch noch in anderer Beziehung eine nicht so günstige Prognose, sie sind Verdacht erregend, als ich wiederholt erfahren habe, dass sie nur der Ausdruck eines tieferen Leidens sind, der Tuberculose oder auch der Syphilis. Erstere tritt manchmal erst nach Jahr und Tag auffällig in die Erscheinung, nachdem man sich vorher vergeblich bemüht hat, diese Excrescenzen radical zu vertilgen, weil sie immer wieder von Neuem auftauchten. möglich sogar, dass schon in ihrer Umgebung

Geschwüre vorhanden waren, die wegen jener nicht gesehen wurden. (Fall 10 und 21).

Was nun die galvanokaustischen Operationen im Kehlkopfe betrifft, so will ich hier in Kürze noch einmal zusammenfassen, was ich schon oben in den einzelnen Abschnitten hin und wieder gesagt habe.

Mein Operations-Zimmer unterscheidet sich vielleicht nur dadurch von dem anderer Operateure, als dasselbe so gelegen ist, dass, wenn die Sonne überhaupt scheint, sie ihre Strahlen von Früh bis Nachmittag in mein Zimmer senden kann, als dasselbe auf einem freien Platze gelegen ist und Fenster nach Osten und Süden besitzt — wenigstens habe ich bei den Specialisten in Berlin, Wien und Paris solche Zimmer nicht gefunden. Sonnenlicht aber ist nach meiner Erfahrung die nothwendige Bedingung für jeden Laryngoskopiker, wenn er sich die Sache wesentlich erleichtern und vereinfachen will und ich finde es auffallend, wenn jetzt erst **Waldenburg** in Berlin (Berliner Klin. Wochenschr. Nr. 49 1869) anfängt, gleichsam als etwas Neues, die Vorzüge des Sonnenlichtes hervorzuheben und zu bemerken, dass er nur bei **Störck** in Wien dieses anwenden gesehen habe, während ich schon seit zehn Jahren für dasselbe plaidire. Bereits in meinem ersten Aufsatze, den ich überhaupt über unseren Gegenstand schrieb (Die Besichtigung der Tuba Eustachii und der übrigen Theile des Cavum pharyngo-nasale mittelst des Schlundkopfspiegels. Deutsche Klinik Nr. 21 1860) hob ich den Werth des Sonnenlichtes hervor und so fort in verschiedenen Aufsätzen bis heute, zuletzt noch in der Berl. Klin. Wochenschrift Nr. 3 1868 (Weitere Mittheilungen über die Anwendung der galvanok. Schneideschlingen bei Kehlkopf-Polypen). In meiner Festschrift zum Jubiläum der Universität Breslau, welche 1861 erschien, ist sogar schon mein Sonnenspiegel abgebildet. Seit vielen Jahren haben auch eine grosse Anzahl in- und ausländischer Aerzte in meiner Wohnung von Operationen bei Sonnenlicht sich überzeugt und überzeugen sich noch täglich. Ich hebe dieses Alles so umständlich hervor, um desto dringender zur Anwendung des Sonnenlichtes zu rathen und empfehle nur das zu beachten, was ich oben schon von dieser Beleuchtungsart gesagt habe. Scheint die Sonne genügend tief in das Zimmer hinein, so operire ich bei directem Sonnenlichte, im anderen Falle bei reflectirtem Sonnenlichte mittelst meines Sonnenspiegels. Bei der Lage eines Zimmers, wie ich es besitze, wird man sich überzeugen, dass man den grössten Theil des Jahres hindurch Sonnenlicht benutzen kann, wenn auch nur manchen Ta-

zeitweise, wenigstens im hiesigen Klima. Scheint die Sonne nicht, so bediene ich mich einer Oel- oder Petroleumlampe mit einer biconvexen Linse und fange das Licht mit der von mir modificirten Semeleder'schen Brille auf, wobei ich die Lampe zu meiner Linken, so nahe wie möglich der rechten Seite des Kranken stelle. Der Augenspiegel kommt vor mein rechtes Auge und damit ich auch zugleich mit dem linken Auge beobachten kann, ist an dem linken Bügel der Brille ein Schirm angebracht, damit dieses unbedeckte Auge nicht geblendet werde. Bei dieser Brille erwächst der grosse Vortheil, dass sich zwischen mir und dem Kranken nichts befindet, die Freiheit meiner Bewegungen nicht gestört wird und wenn sich der Kranke ja etwas bewegt, ich ihm mit dem Lichte folgen kann. Operire ich bei directer Sonne, so placire ich den Patienten so, dass ihm das Fensterkreuz die Augen verdeckt und die Sonnenstrahlen unter demselben in seinen Mund fallen, oder ich setze ihm eine geschwärzte Brille auf. Meine Patienten haben an sich selbst schon so sehr die Vortheile des Sonnenlichtes bei Operationen erprobt, dass ich von nahe und ferne von ihnen vornehmlich aufgesucht werde, wenn Tage kommen, an welchen die Sonne scheint. Ich will hiebei nicht läugnen, dass ausnahmsweise es Patienten giebt, bei denen es sich leichter bei künstlicher Beleuchtung operirt — das Sonnenlicht mag für sie etwas Aufregendes haben und sie sitzen stiller bei künstlicher Beleuchtung. Andererseits giebt es Fälle, bei denen mir nur mittelst des Sonnenlichtes die Operation gelang. Jeder Operateur auf diesem Gebiete wird wissen, dass manchmal das Gelingen der Operation von scheinbaren Kleinigkeiten abhängt, z. B. davon, dass das Licht in einem besonderen Winkel in den Kehlhopfspiegel fällt, bei gewissen Stellungen des Kehldeckels. Nun aber können wir künstlich schwerlich eine Beleuchtung herstellen, welche ihre Strahlen in einem Winkel wirft, wie eine Lichtquelle in unendlicher Ferne (Sonne). Deshalb muss man auch unter Umständen den Patienten niedriger setzen als man selbst sitzt, in anderen Fällen wieder anders. Ebenso muss man in verschiedenen Fällen Kehlkopfspiegel wählen mit verschiedener Neigung.

Bei Operationen muss sich der Kranke die Zunge selbst halten und lasse ich dies mit seinem eigenen Taschentuche vollführen. Ist die Zunge sehr kurz, so dass sie manchmal nicht über die untere Zahnreihe gebracht werden kann (Fall 30), dann schneide ich ohne weiteres das Frenulum linguae ein; blosse Uebung führt aber auch hier häufig zum Ziele, bei welcher man es genug-

sam erleben kann, wie fast täglich die Mund- und Rachenhöhle weiter wird.

Die Hauptschwierigkeit bei unserer Operation bleibt immer die Rückwärtsneigung des Kehldeckels, denn die blosse Reizbarkeit, bei sonstiger günstiger Bildung der Organe, ist durch blosse Uebung zu überwinden. Alles was man bisher empfohlen hat, um jene Rückwärtsneigung zu überwinden, ist wenig einladend; am allerwenigsten kann ich heroische Mittel empfehlen, denn ich glaube es nicht verantworten zu können, wegen einer ganz gefahrlosen Operation, wie sie die Entfernung von Neubildungen aus dem Kehlkopfe, namentlich mittelst der Galvanokaustik ist, das Leben des Patienten in Gefahr zu bringen. Das Gefährliche liegt ja nicht darin, dass man etwa alle Monate oder Jahre einen Patienten in Folge solcher heroischer Proceduren verliert, sondern es ist wohl genügend, wenn man auch nur überhaupt Einen dadurch verliert. Zu diesen heroischen Mitteln rechne ich das Annähen des Kehldeckels, die Kehldeckel-Pincette und die bisher gebräuchlichen anästhesirenden Flüssigkeiten. Wenn man mit diesen Mitteln auch nur sicher wäre, in einer Sitzung vollkommen die Operation zu beenden, so liesse sich ihre Anwendung schon eher rechtfertigen, aber dies ist nicht der Fall. Dass sie aber wirklich gefährlich werden können, beweist unter Anderen ein Fall von Dr. **Schrötter** in Wien, welcher einen Patienten bald an Glottisödem verloren hätte, bei welchem er die Kehldeckel-Pincette von **v. Bruns** angewendet hatte. Dem Annähen des Kehldeckels kann ich noch weniger das Wort reden und was die anästhesirenden Flüssigkeiten betrifft, so lese man nur, was **Türck** trotz seiner Empfehlung derselben sagt (l. c. S. 548). „Allgemeine Intoxicationserscheinungen traten in allen Fällen ein, bis auf zwei, in welchen letzteren nur eine einmalige Benetzung des Kehlkopfinnern stattgefunden hatte ... Constant war Schwindel zugegen, der sich auch bis zum Taumeln beim Gehen steigerte, häufig das Gefühl von Berauschung, einiger Kopfschmerz, einige Muskelschwäche; später stellte sich oft anhaltendes Uebelkeitsgefühl und Erbrechen ein. Wurde die Lösung von 1 : 3 zu 2 bis 4maliger Benetzung verwendet, so gesellten sich zu den angeführten einige Male schwere Erkrankungen hinzu, eine derartige Steigerung des Schwindels, der Muskelschwäche, dass sich die Individuen nicht mehr aufrecht zu erhalten vermochten, Zittern, ein paar Mal die Empfindung von Formication in den Extremitäten, Schläfrigkeit, Verengerung der Pupillen mit verminderter oder aufgehobener Reizbarkeit der Iris, einmal Schwarz-

sehen vor einem Auge, Ohrensausen, dreimal Harnverhaltung, der ein paar Mal häufiger Harndrang vorausging, Sinken der Pulsfrequenz von 72—80 auf 60, einmal Schwäche des Pulses, einige Mal stärkerer Schweiss. Das Bewusstsein war immer ungetrübt, Sopor nie zugegen.“ Dazu kommt nun noch, dass sich nicht selten eine (öfter croupöse, **Türck** S. 546) Entzündung hinzugesellt und dass schliesslich sowohl **Türck** als andere Aerzte von Fällen berichten, wo die Anästhesie entweder gar nicht oder nicht hinlänglich gelang.

Noch niemals habe ich es nöthig gehabt, zu den genannten heroischen Mitteln, also weder zur Kehldeckel-Pincette, noch zum Annähen der Epiglottis, noch zur Bernatzik'schen Flüssigkeit meine Zuflucht zu nehmen — und man wird doch wohl unter den von mir mitgetheilten Fällen auch sehr schwer zu operirende finden! Dieses günstige Verhältniss möchte ich dem Umstande zuschreiben, dass ich einmal viel bei Sonnenlichte operire und dann, dass ich mich der Galvanokaustik bediene. Bei so massiven Instrumenten, wie sie meistens die anderen Operateure gebrauchen, namentlich **Türck** (l. c. Fig. 230—253), ist es freilich nicht zu verwundern, wenn man über Empfindlichkeit des Larynx klagt, denn ein Kehlkopf, welcher solche Instrumente vertragen soll, muss allerdings schon gründlich unempfindlich sein. Die galvanokaustischen Instrumente dagegen haben bei grösster Gracilität noch den nicht genug hervorzuhebenden Vortheil, dass einmal trotz ihrer Feinheit ein mächtiger Effect erzielt werden kann und dann, dass man ihnen jeden Augenblick eine beliebige Biegung nach den verschiedensten Seiten hin geben kann. Wer viele Polypen zu operiren Gelegenheit hat, wird wissen, wie wichtig der letztere Umstand in manchen Fällen ist, z. B. bei Neubildungen auf den Stimmbändern in der Nähe ihres hinteren Ansatzes. Um dorthin mit dem Operations-Instrumente zu gelangen, kommt man häufig in Gefahr, die hintere seitliche Wand des Larynx zu berühren und zu Reflexbewegungen Veranlassung zu geben. Ich habe deshalb auch nur in 2 Fällen (Fall 16 und 19) nöthig gehabt, durch ein besonderes Instrument den Kehldeckel zu heben, wo eine starke Rückwärtsneigung und Verbiegung desselben vorhanden war, und zwar bestand dieses Instrument nur in meinem oben abgebildeten Kehldeckelstäbchen (Fig. 17), welches mit Gummi überzogen ist. Ich gebe ihm dabei eine solche Gestalt, dass es ähnlich einem knieförmigen Zungenspatel über die Zunge nach hinten geführt werden und vom Patienten vor und unter dem Munde selbst gehalten werden kann. In allen anderen

Fällen habe ich die Rückwärtsneigung des Kehldeckels entweder durch Uebungen oder durch physiologische Acte überwunden, indem ich den Patienten anhaltend bald „ä“ bald „i“ intoniren liess und während dieses Manövers in den Kehlkopf mit dem Operations-Instrumente eindrang. In anderen Fällen hob ich den Kehldeckel mit dem Operations-Instrument selbst in die Höhe, indem ich mit dem feinen Instrumente an der hinteren Fläche des oberen Randes des Kehldeckels sanft herabglitt und ihn nach vorn drückte, unbekümmert darum, ob ich die Neubildung hierbei anfangs gar nicht oder nur theilweise erblicken konnte; sie kommt allmälig in Sicht, je mehr man sich ihr mit dem Instrumente nähert. Ferner, auch schon andere Operateure haben beobachtet, dass, wenn der Kehldeckel mit einem Instrumente nach vorn gedrückt wird, er eine kurze Zeit in dieser Stellung verharrt; diesen Moment habe ich wiederholt mit Vortheil benützt, schnell mit dem Operations-Instrumente in den Kehlkopf einzudringen (Fall 30). Wollte ich bei meinen Operationen zuweilen in Etwas wenigstens die Reizbarkeit des Kranken abstumpfen, so habe ich von folgenden Mitteln Vortheil gesehen. Ich rufe eine geringe Betäubung des Kranken hervor durch Einathmen von Chloroform; von diesen Einathmungen habe ich die trefflichsten Erfolge beobachtet und wende sie häufig und in grossem Massstabe an — ich kann sie bestens empfehlen. Es ist selbstverständlich, dass man hierbei den Patienten nicht bis zur völligen Betäubung bringen darf, sondern nur so weit, dass er selbst angiebt, er sei betäubt. Zuweilen lasse ich mit Alaun-Lösung gurgeln, Eisstücke im Munde zergehen oder mit Eiswasser gurgeln. Bei einem Patienten sah ich guten Erfolg, wenn er kurz vor der Operation ein Glas Arak, ein Anderer, wenn er schnell einige Gläser baierisch Bier trank. Andere heroische Mittel habe ich niemals angewendet und nie nöthig gehabt und bin auf die oben angegebene Weise immer zum Ziele gelangt, bis auf einen Fall (17), mit dem ich noch nicht zum Ende gekommen. Ich will zugeben, dass in manchen Fällen die Operation hierbei einen längeren Zeitraum in Anspruch nimmt, als er nöthig wäre bei Anästhesirung des Kehlkopfes oder Anwendung von Kehldeckel-Pincetten, oder bei Annähung des Kehldeckels — aber in manchen Fällen lassen doch auch diese Hilfsmittel im Stiche (Türck l. c. Fall 77). In einem Falle, in welchem Dr. Schrötter in Wien ein Knochenstück aus dem Larynx entfernte, liess ihn sowohl die Kehldeckel-Pincette von v. Bruns im Stiche als auch die Nähnadel von Türck, dagegen half

mein Kehldeckelstäbchen, d. h. ein elastischer Katheter, der doch im Wesentlichen nichts anders ist, als mein Stäbchen (Heft 1. 1868 Medic. Jahrb. XV. Band der Zeitschr. der k. k. Gesellschaft der Aerzte in Wien).

Was nun die Anwendung der Galvanokaustik im Innern des Kehlkopfes betrifft, mit welcher allein ich Alles operire, was hier überhaupt operirt werden kann, so habe ich schon oben ihre Vortheile ausführlich hervorgehoben; hier will ich sie nur noch einmal in Kürze zusammenfassen. Zunächst glaube man nicht, dass es nur darauf ankommt, überhaupt galvanokaustische Instrumente zu benützen; wenn diese nicht von vorzüglicher Qualität sind, bringt man die Methode nur in Misscredit. Niemals habe ich beim Gebrauch meiner Instrumente auch nur irgendwie nachtheilige Folgen beobachtet, selbst wenn ich 40 Mal hinter einander in einer Sitzung kauterisirte! Mein ganzer Instrumentenapparat besteht aus zwei Instrumenten: dem spitzen Galvanokauter (Fig. 4) und der Schneideschlinge (Fig. 5 und 6); mit diesen beiden Instrumenten operire ich Alles, was nur im Kehlkopf operirt werden kann, es mag eine Neubildung gross oder noch so klein sein, sie mag auf, über oder unter den Stimmbändern sitzen, sie mag fest oder weich, gestielt oder ungestielt sein, sie mag sich über eine grosse Fläche erstrecken oder wie ein Grieskorn gross sein. Vor Kurzem (20. December 1869) hat auch Dr. **Mandl** in Paris eine Neubildung unter den Stimmbändern mittelst der Galvanokaustik operirt (Tumeur laryngée sous-glottique, détruite par le galvanocaustique), wie ich dies schon mit mehreren gethan habe. Diese Instrumente sind dabei unverwüstlich, Jahr aus Jahr ein operire ich mit einem und demselben spitzen Galvanokauter, wogegen Messer immer wieder geschliffen werden müssen; jenen kann man jeden Augenblick eine beliebige Biegung geben; überhaupt sind der Construction der galvanokaustischen Instrumente keine Grenzen gesetzt. Die Leitungsdrähte dieser Galvanokauter sind so dünn, dass namentlich die neben einander liegenden nicht mehr Raum einnehmen als eine Stricknadel und dabei kann man mit diesem Kauter den heftigsten Effect erzielen, weil die Platinspitze zur Weissglühhitze gelangt und zwar blitzschnell, was aber nur erzielt werden kann bei grosser Feinheit des Platindrahtes. Wo mir daher die Schneideschlinge bei ihrer Anwendung irgend welche Schwierigkeiten bereitet, greife ich zu diesem spitzen Galvanokauter und kann damit auch die grössten Neubildungen vertilgen, indem ich die Spitze des Instrumentes in dieselben einsenke und entweder ununterbrochen oder in Pausen

erglühen lasse; dabei keine Blutung, das Operationsfeld bleibt rein, wird sogar um Vieles übersichtlicher, weil die nun weiss gewordene kauterisirte Partie dem Operateur entgegenleuchtet. (Wenn der Draht des vom Instrumentenmacher gekauften spitzen Galvanokauters etwa zu dick ist, so muss man sich diese Platinspitze nach Belieben dünner feilen, bis sie blitzschnell erglüht; trotz der Feinheit der Spitze wird man sie — bei einiger Vorsicht — dennoch Jahr und Tag benutzen können. S. 29). So viel mir bekannt, kauterisiren alle Operateure, welche mit anderen Instrumenten operiren, nach Entfernung der Neubildung den Boden derselben mit Aetzmitteln: Höllenstein, Chromsäure u. dgl. Alles dieses ist bei der Galvanokaustik nicht nöthig, man kann mit derselben nicht blos die Neubildung entfernen, sondern auch deren Boden gleichsam ätzen und wo „die anwendbaren Aetzmittel zu schwach und unzureichend befunden werden", wie v. Bruns sagt (l. c. S. 247), leistet die Galvanokaustik noch Hilfe. Und welche fatale Nachwirkung haben die genannten Aetzmittel, Tage lang müssen die Patienten manchmal husten, was doch bei nicht ganz intacten Lungen nicht gleichgiltig ist. Man kann auch ganz dreist auf den Stimmbändern die minimalsten (Chorditis tuberosa Türck) Neubildungen mit dem Galvanokauter betupfen, oder glaubt man etwa, dass „Schaben" und „Kratzen" auf den Stimmbändern weniger eingreifende Proceduren sind? Gebrauche ich die Schneideschlinge, so bediene ich mich jetzt nur der eisernen Drahtsaiten, also des billigsten Materiales, und kann mit der feinsten Schlinge die härtesten und grössten Neubildungen entfernen. So bietet die galvanokaustische Schneideschlinge neben den Vortheilen der blossen Quetschschlinge noch den da, dass ihr kein Gewebe widersteht, was doch bei der Quetschschlinge nicht der Fall ist. Es beschreibt Dr. Schrötter einen Fall von Sarcom in der Trachea (l. c. S. 64), das so fest sass, dass die Quetschschlinge es nicht abzureissen vermochte, Dr. Schrötter aber auch die Schlinge nur mit grosser Schwierigkeit wieder lösen konnte. Einen anderen Fall theilt Störck mit (Wiener medic. Wochenschr. Nr. 40. 1869), bei welchem die Neubildung so derb war, dass der Draht der Quetschschlinge zerriss, was ebenfalls geschah, als ein noch stärkerer Draht angewendet wurde. Und das Abreissen ist doch keine besondere Annehmlichkeit für den Kranken, so dass eine Patientin von v. Bruns (sechszehnte der 23 neuen Beobachtungen von Polypen des Kehlkopfes. S. 102) äusserte: „dass dieser Schmerz (das Brennen) viel geringer sei, als der durch das Abreissen verursachte und dass sie

sich demselben gern weiter unterziehen würde, wenn sie dadurch von der Pincette verschont bliebe.“ Ein anderer Patient von v. Bruns (zwanzigste Beobachtung), mit dem Galvanokauter operirt, gab an: „von der Einwirkung der Glühhitze nicht den mindesten Schmerz empfunden zu haben und äusserte seine Zufriedenheit über die vorgenommene galvanokaustische Operation mit den Worten: „Gut Ding das, das gefallt mir!“ Und so ist es auch; der Schmerz ist kaum beachtenswerth, die Kranken wissen meistens gar nicht, ob irgendwie in ihrem Halse operirt worden ist, und man muss nicht die Empfindung, welche das Brennen auf der äusseren Haut verursacht, auf die übertragen, welche man auf der Schleimhaut des Kehlkopfes hat, wozu der Laie wenigstens immer geneigt ist.

Da man auch unter den Stimmbändern mit der Galvanokaustik operiren kann, so wird man wohl kaum jemals — wo nicht augenblickliche Erstickungsgefahr droht — zur Laryngotomie schreiten dürfen, am allerwenigsten wird man diese immer gleich vornehmen, wenn der Fall nur irgend welche Schwierigkeiten für die Operation vom Munde aus darbietet. Dort „hinten, weit an der Türkei“ mögen sich die Kranken eher zur Laryngotomie verstehen, hier zu Lande aber würden sich namentlich die Damen bedanken, wenn man ihnen ohne besondere Umstände vorn den Schwanenhals aufschneiden wollte! — Zu dem, was ich oben S. 36 über das blindlings Operiren mit der Schlinge gesagt habe, füge ich hier noch hinzu, dass man dabei gewöhnlich zu tief mit dem Operations-Instrumente in den Kehlkopf eindringt; man gelangt gewöhnlich unter die sich öffnenden Stimmbänder. Bei einem Erwachsenen liegen die Stimmbänder etwa $1\frac{1}{2}$ Zoll unter der Spitze des Kehldeckels. Es ist deshalb zweckmässig, wenn man sich von der unteren Spitze des Instrumentes aufwärts diese $1\frac{1}{2}$ Zoll an demselben markirt, um wenigstens einigermassen einen Anhaltspunkt zu gewinnen, wie tief man noch das Instrument in den Kehlkopf senken muss, wenn man dieses hinter der Spitze des Kehldeckels verschwinden sieht. Bei diesen Vorzügen der Galvanokaustik kann ich nicht anders als sagen, dass es mir ein gewisses Achselzucken abnöthigt, wenn ich lese, wie man immer und immer wieder neue schneidende oder reissende Instrumente erfindet und publicirt für Operationen im Kehlkopfe. Aber man gebrauche meine Batterie und meine Instrumente, nicht unvollkommene, und man wird das Gesagte vollkommen bestätigt finden!

In der ersten Auflage dieses Werkes liessen die dort mitgetheilten Krankengeschichten Vieles zu wünschen übrig, aber die

Kritik, die dieses hervorhob, vergass dabei, dass bei der Neuheit der Methode der Anwendung im Kehlkopfe es vor Allem darauf ankam, zu zeigen: nicht, was sie nützt, sondern ob sie schadet. Wenn jene Krankengeschichten dieses vollkommen herausstellten, dass die Methode nicht schadet, namentlich das so gefürchtete Glottisödem dabei niemals beobachtet wird, so sollen die jetzt neu hinzugefügten Krankengeschichten den Nutzen der Galvanokaustik beweisen — ich führe aber auch die früheren Krankengeschichten der ersten Auflage wieder mit an, um den Fortschritt in der Methode darzuthun.

---

* Erster Fall.[1])

Eisenbahnbeamter C. von hier, 36 Jahre alt, stellte sich mir im April 1862 wegen Heiserkeit vor, die schon längere Zeit bestanden. Die laryngoskopische Untersuchung zeigte das rechte Taschenband geschwollen und stark geröthet, ebenso, aber in geringerem Grade, das rechte Stimmband; die linken Bänder waren ziemlich normal. Als ich den Patienten eine Zeit lang mit Höllenstein touchirt hatte, fiel mir bei seinen Besuchen auf, dass er sich stets viel mit seiner Nase zu schaffen machte; auf die Frage, warum dies geschehe, erhielt ich zur Antwort, seine Nase sei schon fast ein Jahr länger krank als der Hals. Ich untersuchte ihn nunmehr auch rhinoskopisch und fand eine Ozaena mit allem Zubehör, Geschwüre mit weissem eitrigen Belag, hin und wieder festsitzende dicke grünschwarze Borken von widerlichem Geruch. Die rhinoskopische Untersuchung machte sich sehr leicht, ohne alle Zäpfchen-Heber, und habe ich den Patienten wiederholt im ärztlichen Vereine vorgestellt. Syphilis wurde in Abrede gestellt, aber soviel war mir nicht zweifelhaft, dass das Leiden der Nase sich im Pharynx bis zum Kehlkopf fortgepflanzt hatte, wenigstens beobachte ich beinahe constant den Zusammenhang von Ozaena mit Halsleiden. Patient ging des Nasenleidens wegen nach Kreuznach; als er zurückkehrte, konnte ich keine Aenderung dieses Leidens wahrnehmen. Er bekam Jodkali und machte Einathmungen von Joddämpfen durch die Nase, indem in einen Topf heissen Wassers 5 bis 10 Tropfen Tinct. Jodi geträufelt und die aufsteigenden Dämpfe

[1]) Die vorn mit einem * bezeichneten Fälle sind bereits in der ersten Auflage enthalten.

eingeathmet wurden. Den anderen Sommer ging er nach Reinerz; war es nun diese Heilquelle, war es Jodkali oder die Nachwirkung von Kreuznach oder die Zusammenwirkung aller dreier Heilmittel — kurz das Nasenleiden heilte fast vollständig; nicht so das Leiden des Larynx. Hier waren im Verlaufe dieser ganzen Zeit trotz der Touchirungen mit Höllenstein, polypöse Wucherungen aus dem rechten Ventriculus Morgagni und dem rechten wahren Stimmbande hervorgegangen. Durch Gabel[1]) und Messer und Höllenstein in Substanz, so viel als möglich fortgeschafft, tauchten sie immer wieder von Neuem auf, den einen Sommer sogar so schnell, dass sie in 14 Tagen etwa bereits die Grösse einer Himbeere erlangt hatten. Waren diese Massen fortgeschafft, so war die Stimme wieder sofort ziemlich normal. Von Zeit zu Zeit hatten sich durch heftige Hustenstösse mehr oder weniger grosse Stücke der Neubildung losgerissen und waren ausgehustet worden; es blutete dabei immer ziemlich stark. Ich hatte wiederholt Stücke, die bei der Operation ausgehustet wurden, mikroskopisch untersucht; es liess sich nichts anderes erkennen, als wie bei gewöhnlichen Papillomen im äusseren Gehörgange: Bindegewebe und zahllose kugelige Zellen. Auf diese Weise zog sich die Krankheit fort und ich konnte nicht die Wurzel der Neubildung im Ventriculus Morgagni zerstören, obgleich ich mit einem seitlich gebogenen Silberdrahte, welcher mit Höllenstein armirt war, in den Ventrikel einging. Das Leiden fing allmälig an, einen anderen Charakter anzunehmen, neben den obengenannten Wucherungen tauchte im Ventrikel noch ein Tumor auf, welcher das Taschenband immer straffer nach oben spannte. Bei vorgestreckter und festgehaltener Zunge des Patienten konnte ich mit meinem Finger ziemlich bequem in den Larynx eingehen und den Tumor befühlen; er war hart und etwa von der Grösse einer kleinen Wallnuss. Der Patient hatte, so lange ich ihn kannte, zwar nie ein blühendes Aussehen gehabt, doch war er kräftig gewesen und hatte stets seine Dienste versehen; jetzt wurde er von immer mehr kachektischem Aussehen. Als letztes Refugium schien mir jetzt die Galvanokaustik indicirt. In Gegenwart verschiedener Aerzte, so von Prof. **Middeldorpf**, Dr. **Bunsen** aus Malaga, DDr. **Klopsch**, **Schiffer** u. A. wurde Patient wiederholt gebrannt, sowohl bei reflectirtem Sonnenlichte als bei Lampenbeleuchtung. Ich bediente mich des messerförmigen Galvanokauters, setzte ihn theils

[1]) Die Kehlkopfgabel, ein Instrument, welches nur innen scharf, gleichsam Zange und Messer vereint, habe ich schon vor Jahr und Tag construiren lassen und leistet die trefflichsten Dienste.

mit seiner Spitze theils mit der Fläche auf, theils bog ich ihn hakenförmig zur Seite, um in den Ventriculus Morgagni eingehen zu können; es wurde in einer Sitzung mehrere Mal hintereinander gebrannt. Alle Operationen, sowie auch diese galvanokaustische hatte ich immer unter Leitung des Kehlkopfspiegels vornehmen müssen, welcher mit einem Zäpfchendecker versehen war, weil der Patient einen sehr weiten Pharynx hatte und das Zäpfchen bei der Operation vor den Spiegel fiel — das Instrument leistete die trefflichsten Dienste. Es ist nicht zu viel gesagt, wenn ich anführe, dass Patient sich gleichsam immer nach der Galvanokaustik sehnte; einmal versprach er sich sehr viel von ihr, andererseits fürchtete er die lästige Wirkung des Höllensteins in Substanz, gegen den die Galvanokaustik nicht zu vergleichen war.

In dieser Zeit verreiste ich auf 6 Wochen, während deren Patient auf das Land ging; als ich wieder kam, war der Stand der Dinge im Kehlkopf selbst, nicht übler geworden, im Gegentheil die Stimme besser und der Tumor im Kehlkopfe nicht grösser. Dagegen war nun auch an der linken Seite des Halses und zwar auswendig ein Tumor aufgetreten, der sich steinhart anfühlte und nach unten gegen die Clavicula hin sich ausdehnte. Trotz Einreibungen und Einpinselungen von Jod etc. wuchs dieser Tumor weiter, das Aussehen des Patienten wurde immer mehr kachektisch, er magerte ab und auch der innere Tumor fing an zu wachsen, so dass Athembeengung eintrat und der Patient zu ersticken fürchtete. Ich glaubte noch einen Versuch wagen zu müssen, durch die Galvanokaustik im Halse Luft zu schaffen und beabsichtigte mit dem Galvanokauter die Geschwulst zu umstechen und sie vielleicht so zu ertödten. Ich musste jedoch von diesem Beginnen bald abstehen, denn der Galvanokauter fuhr wider Erwarten schnell und tief in die Geschwulst, es kam Blut zum Vorschein und traten bedenkliche Erstickungsanfälle ein, so dass ich bei dem schon sehr geschwächten Patienten an weitere Operationen nicht denken konnte. Der Kranke ging nach mehreren Wochen an Marasmus zu Grunde.

Wir hatten im vorliegenden Falle unzweifelhaft eine Combination körniger Papillome mit Carcinom (cf. **Förster's** Allgemeine pathol. Anatomie. 2. Aufl. 1865. S. 378).

*Zweiter Fall.

Buchdrucker L. aus M., 54 Jahre alt, wurde mir von Dr. **Schweikert** hierselbst zur Untersuchung und etwaigen Behandlung überwiesen und in seiner Gegenwart von mir laryngoskopirt. Pa-

tient an weit vorgeschrittener Tuberculose leidend und äusserst abgemagert, wurde von so grosser Athemnoth gepeinigt, dass er namentlich bei heftigeren Hustenanfällen des Nachts zu ersticken fürchtete. Die Laryngoskopie ergab auch Geschwüre im Larynx und um dieselben eine solche Verschwellung und Wucherung von Excrescenzen, dass es unbegreiflich erschien, wie der Mann überhaupt noch athmen könne. Diese Verschwellung begann gleich im Eingange des Kehlkopfes von den Giesskannenknorpeln und den Taschenbändern an, so dass man also noch gar nicht wissen konnte, wie es tiefer unter Letzteren aussehen würde. Dass bei solcher Beschaffenheit des Larynx auch das Schlingen sehr beschwerlich war, ist selbstverständlich und hierbei eine gewöhnliche Erscheinung. Den Patienten konnte ich natürlich nicht von der Tuberculose befreien, aber es war wohl offenbar, dass die Larynxstenose eher den lethalen Ausgang herbeiführen würde, bevor die Tuberculose diesen erreicht und sein Arzt war daher mit mir einverstanden, wenigstens den Durchgang der Luft durch den Larynx zu erleichtern, was nur durch eine Operation geschehen konnte. Ich operirte zunächst mit Messer und Gabel; jedoch waren die Blutungen hiebei sehr störend; sie verdeckten das Operationsfeld und reizten den Patienten zum Husten. Ich griff zum Höllenstein in Substanz, aber diesen musste ich bald bei Seite legen, denn es traten Gefahr drohende Erstickungsanfälle ein. Beiläufig führe ich hier an, dass es gegen solche Erstickungsanfälle, die bei den verschiedensten Operationen im Kehlkopfe eintreten können, nach meiner Erfahrung das einfachste und sicherste Mittel ist, dem Patienten aufzugeben, augenblicklich den Athem anzuhalten, so lange er es nur im Stande ist; der Krampf löst sich inzwischen und der Patient beruhiget sich, da er sieht, dass er zunächst auch ohne zu athmen, leben könne. Ich schritt nunmehr zur Galvanokaustik, die ich theils mit dem messerförmigen, theils mit dem stumpfspitzigen Galvanokauter, sowohl bei directem, als reflectirtem Sonnenlichte als bei Lampenbeleuchtung in Gegenwart von Dr. **Schweikert** und anderen Aerzten ausführte und wurde sie beinahe täglich wiederholt. Der Patient vertrug sie sehr gut und verlangte vor anderen Operations-Methoden nur nach dieser. In Zeit von einigen Wochen hatte ich die Wucherungen im Eingange des Kehlkopfes entfernt und nun erst vermochte ich tiefer in den Larynx zu blicken. Zu meinem Leidwesen sah ich aber jetzt, dass auch tiefer hinab Wucherungen der Luft den Zugang verlegten und nahm bei dem schon so herabgekommenen Patienten Anstand dorthin mit dem Operations-

Instrumente zu dringen und musste ihn seinem Schicksale überlassen. Der Patient erlag dann natürlich auch seinem Leiden.

*Dritter Fall.

Fräulein Kr. von hier, 28 Jahre alt, von zartem Körperbau, wurde vor 1½ Jahr heiser, nachdem sie schon vor 4 Jahren Husten und Blutauswurf bekommen hatte. Im Verlaufe ihrer Krankheit schwollen die Lymphdrüsen in der Unterkiefergegend beträchtlich an und Schmerzen auf der linken Seite des Halses stellten sich beim Schlingen ein. Die laryngoskopische Untersuchung zeigte die linke Seite der innern Wand des Larynx geschwellt und mit theils runden theils zackigen Excrescencen in hohem Maasse besetzt. Auch wurde hier zunächst mit Messer und Höllenstein operirt und später zur Galvanokaustik geschritten, für welche letztere sich Patientin fernerhin entschied. Die Kranke wurde später bettlägerig krank und entzog sich meiner weiteren Beobachtung.

*Vierter Fall

Lehrer Br. aus T., 27 Jahre alt, kräftig aussehend, leidet seit längerer Zeit an Husten und will auch schon Blut ausgeworfen haben; jetzt war er heiser. Er will den Anfang seines Kehlkopfleidens dadurch wahrgenommen haben, dass er beim Singen nicht mehr die hohen Töne bilden konnte. Die laryngoskopische Untersuchung ergab in der Mitte des rechten Stimmbandes, an dessen freiem Rande, zackige rothe Excrescenzen, eben solche, aber grössere, an der hinteren Larynxwand; die Umgegend geschwellt und geröthet. Die Wucherungen wurden mit Messer und Höllenstein operirt und zweimal mittelst des Galvanokauters betupft, wodurch die Heiserkeit verschwand; nur ganz hohe Töne konnte er nicht hervorbringen.

Der Kranke, welcher sich etwa 3 Wochen hier aufgehalten hatte, konnte nicht länger bleiben, so dass ich nicht im Stande war die Excrescenzen an der hinteren Larynxwand vollständig zu zerstören — es blieb eine buckelförmige Erhöhung zurück, von der ich aber hoffte, sie würde von selbst schwinden. Nach etwa 7 Monaten stellte sich Patient mir wieder vor; die Excrescenzen am Stimmbande waren nicht wieder erschienen, dagegen die an der hinteren Kehlkopfwand theilweise. Patient konnte diesmal sich nur einige Tage hier aufhalten und ich touchirte deshalb die

Wucherungen kräftig mit Höllenstein in Substanz; die Galvanokaustik scheute ich mich anzuwenden, wenn der Patient nicht unter meiner Beobachtung verblieb; am allerwenigsten hätte Patient in der kalten Jahreszeit gleich nach der Operation reisen können. Es war ungemein interessant in diesem Falle Nebenbilder im Spiegel zu beobachten; touchirte ich bei directem Sonnenlichte die Excrescenzen mit Höllenstein in Substanz, so dass sie ganz weiss wurden und nun heller leuchteten, so sah ich klar und deutlich im Glasspiegel gleichsam über ihnen noch ähnliche von matteren Contouren; hier trat die Erscheinung ein, auf die ich oben (S. 75) aufmerksam machte. Bei diesem Patienten war ebenfalls der Pharynx so weit, dass ich ohne Zäpfchendecker nicht operiren konnte, das Zäpfchen fiel ohne diesen vor den Spiegel.

*Fünfter Fall.

Fräulein A. Fr. aus L., ein starkes volles Mädchen, 20 Jahre alt, bekam vor einem Jahre Husten und wurde heiser; durch den Gebrauch von Salzbrunnen verlor sie beides. Im darauf folgenden Herbst wurde sie abermals heiser, die Heiserkeit nahm immer mehr zu und erreichte endlich seit 6 Wochen den Grad, dass Patientin nicht im Stande war auch den geringsten Ton hervorzubringen. Prof. **Lebert**, welchen die Patientin consultirte, war so wie ich der Meinung, dass wir es mit keiner Tuberculose, sondern einem blos localen Leiden zu thun hätten; die Patientin war während der Krankheit nicht magerer, sondern noch stärker geworden und Husten eigentlich nicht vorhanden. Die laryngoskopische Untersuchung zeigte eine solche Schwellung der Taschenbänder und wahren Stimmbänder, nebst buckelförmigen Excrescenzen an der vorderen Commissur der Taschenbänder, dass es nicht möglich war, die einzelnen Organe genau zu unterscheiden. Patientin, eine Braut, war bereit sich jeder Operation zu unterziehen, wie lange Zeit auch zu derselben erforderlich sein möchte. Ich gab ihr innerlich Jodkali und liess Unguent. Kalii jodati mit Unguent. Digitalis äusserlich einreiben. Mit dem Messer wurden die buckelförmigen Erhöhungen scarificirt und die ganze Innenwand des Larynx mit Höllenstein touchirt. Nach zwölftägigem Bemühen hatte ich noch nichts erzielt — keine Spur von Stimme zeigte sich. Ich griff nunmehr zur Galvanokaustik und brannte kräftig die buckelförmigen Excrescenzen — zum Erstenmale sagte Patientin des andern Tages, es schiene ihr, als wolle die Stimme etwas durchbrechen. Nach

einer kräftigen Einwirkung des Galvanokauters liess ich gewöhnlich längere Pausen eintreten, bis die Brandschorfe sich losgestossen. Bei einer abermaligen sehr kräftigen Einwirkung der Galvanokaustik trat plötzlich eine Inspiration ein und ich glitt mit dem glühenden Galvanokauter, aus Versehen, in die Luftröhre, so dass man an deren vorderer Wand deutlich eine weissgebrannte Stelle erblickte — was ohne allen und jeden Nachtheil blieb. Nach dieser intensiveren Einwirkung der Glühhitze liess ich die Patientin mehrere Wochen pausiren, während welcher Zeit sie nach Hause reiste, mit dem Auftrage dann wieder zu kommen, wenn die jedenfalls eintretende Besserung der Stimme keine weiteren Fortschritte mache. Als Patientin wieder kam, war nun in der That etwas Stimme eingetreten und zwar zunächst eine Bassstimme; die laryngoskopische Untersuchung zeigte einen bedeutenden Fortschritt der Besserung: es waren jetzt bereits die Contouren der Taschenbänder und Stimmbänder deutlich wieder zu erkennen, nur noch stark geröthet und geschwellt, so dass namentlich die letzteren ein gleichsam fleischartiges Ansehen hatten. Die buckelförmigen Erhöhungen an der vorderen Commissur der Taschenbänder waren zwar noch nicht ganz fort, aber doch bedeutend kleiner, so dass nunmehr eigentlich für die Galvanokaustik nichts mehr zu thun übrig blieb, und ich hoffte durch starke Auflösungen von Höllenstein (eine Drachme auf die Unze) die weitere Rückbildung des pathologischen Processes zu erzielen. Nachdem das letztere Mittel eine Zeit lang angewendet, griff ich noch einmal zum Höllenstein in Substanz, um den Rest der buckelförmigen Erhöhungen schneller zu vertilgen. Auch bei dieser Patientin hatte ich theils bei directem Sonnenlichte, theils bei Lampenbeleuchtung operirt und theils den messerförmigen, theils den stumpfspitzen Galvanokauter angewendet. Die Besserung schritt stetig vorwärts.

*Sechster Fall. (Tafel I, Fig. 1.)

Herr Apotheker K., 60 Jahre alt, leidet seit seiner Kindheit hin und wieder am Halse mit abwechselnder Heiserkeit; seit wohl 20 Jahren hat er keine reine Stimme, die manchmal sich noch mehr verschlechterte, manchmal sich besserte, im Uebrigen ist er gesund und klagt nur über verschiedene abnorme Empfindungen im Halse. Die laryngoskopische Untersuchung zeigt zwischen der vorderen Commissur der wahren Stimmbänder, etwas unter ihnen, wo man für gewöhnlich eine kleine Falte der Schleimhaut bemerkt, einen kleinen birnförmigen Polypen, etwa 2 Linien lang und 1 Linie

breit. Ein zweiter sass auf dem linken Stimmbande in der Nähe des hinteren Ansatzes desselben; dieser stellte gleichsam nur einen häutigen Lappen dar, von ähnlicher Grösse wie der Erstere; aber dieser sass mit breiter Basis am freien Rande des Stimmbandes und flottirte nach oben und unten; legte er sich an das Stimmband, so blieb er hier durch den Schleim kleben und es hatte den Anschein, als sei er verschwunden. Von diesem Polypen nach vorn zu erstreckte sich von seiner Basis auf demselben Stimmbande eine etwa 3 Linien lange Schwiele, die sich als eine gleichmässige Verdickung des Stimmbandes darstellte; diese, sowie die beiden beschriebenen Polypen hatten ganz dasselbe gelblich weisse Ansehen wie die Stimmbänder, woraus wohl der Schluss gerechtfertigt, dass diese pathologischen Processe schon sehr alten Datums sein mussten; dafür sprach auch, wie sich später zeigte, die ungewöhnlich feste Verwachsung des Polypen mit dem Stimmbande. Die räumlichen Verhältnisse des Larynx waren sehr günstig, so dass ich schon in wenigen Sitzungen den Polypen zwischen der vorderen Commissur der Stimmbänder mit dem Messer entfernen konnte. Der zweite Polyp bot für das Messer Schwierigkeiten wegen seiner lappigen Beschaffenheit und weil er sehr innig mit dem Stimmbande verwachsen war; ihn mit Höllenstein fortzubringen hätte wohl sehr lange gedauert, und dabei wäre immer der Höllenstein bei den Bewegungen der Stimmbänder auch an das rechte verwischt worden. Ich beschloss demnach ihn durch die Galvanokaustik fortzuschaffen und zwar zunächst einen Versuch mit der Schlinge zu machen. Prof. **Middeldorpf**, welcher den Polypen ebenfalls sah, zweifelte an dem Gelingen, da der Polyp sehr klein war und mit breiter Basis aufsass; ich hoffte jedoch trotzdem, wegen seiner lappigen Beschaffenheit, ihn mit der Schlinge fest zusammenschnüren zu können. In Gegenwart und unter Assistenz des Ober-Stabsarztes a. D. Dr. **Biefel** II. und Dr. **Reichel** wurden nun, sowohl bei directem Sonnenlichte als bei künstlicher Beleuchtung, vielfache Versuche gemacht. Eine andere Schwierigkeit für Erfassung des Polypen war die, dass er auf dem linken Stimmbande sass, denn da ich die geradestehende Schlinge benützen musste, so verdeckte ich mir sowohl diese als den Polypen durch das Instrument selbst, wenn ich mit der rechten Hand operirte. Ich versuchte deshalb das Instrument mit der linken Hand zu führen — was aber zu schwierig war. Ich beseitigte deshalb diesen Uebelstand dadurch, dass ich die Schlinge etwas einwärts bog und um sie parallel dem Stimmbande bringen zu können, welches doch von innen nach aussen,

d. i. von meiner Linken zur Rechten verlief, bog ich sie zugleich etwas schief in dieser Richtung. Auf diese Weise gelang es mir, sie sicher um den Polypen zu legen und ich sah diese Umlegung und Andrückung an das Stimmband mit voller Deutlichkeit. Aber nun trat eine neue Schwierigkeit hinzu; so gut der Kranke die Umlegung der Schlinge vertrug, so wenig ertrug er deren Zusammenziehung, ich mochte diese schnell oder langsam vornehmen. Jedesmal trat im Momente der Zusammenziehung eine Reflexbewegung ein, die Stimmbänder schlossen sich und der Polyp entglitt der Schlinge. In wiederholten Sitzungen glaubte ich dennoch, wenn ich nach Umlegung der Schlinge diese unverrückt in derselben Position erhielt, das Entgleiten des Polypen dadurch verhindern zu können, auch wenn sich die Stimmbänder schlossen, und liess den galvanischen Strom von Dr. **Reichel** schliessen — aber stets ohne Erfolg; es war damit natürlich jedesmal auch ein Kauterisiren des Stimmbandes oder beider verbunden, stets aber ohne irgend welche weitere nachtheilige Folgen. Diese misslungenen Versuche brachten mich später auf den Gedanken ein Instrument zu construiren, durch welches die Schlinge gleichsam erst am Polypen gebildet und zugleich zusammengezogen würde und so entstand die oben in Fig. 7 abgebildete galvanokaustische Kehlkopfzange. — Es wurde nunmehr von derartigen Versuchen mit der Schlinge Abstand genommen und diese so verwendet, dass mit ihr nur das krankhafte Gebilde betupft wurde; hierzu eignet sie sich ganz vorzüglich, weil sie blitzschnell erglüht und wieder erkaltet. Zu dem Ende wurde der Schlinge eine herzförmige Gestalt gegeben und sie in dieselbe Richtung, wie oben angegeben, gebogen. Am Instrumente waren beide Leitungsdrähte befestigt, von diesen aber nur der eine am Kasten angeschraubt, den andern dirigirte Dr. **Reichel**. Ich führte nun die kalte Schlinge in den Kehlkopf, setzte sie auf die Basis des Polypen und in diesem Momente schloss Dr. **Reichel** den galvanischen Strom, indem er auf Commando den Leitungsdraht an den Zapfen des Kastens schnell andrückte und ebenso schnell entfernte. In einer einzigen Sitzung (9. Jänner 1866) wurde der Polyp so glücklich getroffen, dass er des andern Tages bereits ganz morsch geworden war und bei einem Riss mit dem Messer abfiel. Ein kleines Knötchen, welches noch sitzen blieb, wurde später mit Höllenstein betupft. Es wurde jetzt zur Zerstörung der Schwiele geschritten, und auch diese mit der Schlinge wiederholt betupft, später noch mit Höllenstein in Substanz bestrichen, weil bei dieser Gewebsalteration uns das Zerfliessen des Höllensteins angemes-

sener erschien. Die Stimme des Patienten ist bis jetzt schon beinahe normal und auch die Schwiele kaum mehr wahrzunehmen. Am 1. December 1868 stellte sich Herr K. mir wieder vor. Ganz an derselben Stelle wo das Erstemal, gegen den hinteren Ansatz des linken Stimmbandes und zwar an dessen freiem Rande, eine weisse hin- und herflottirende Neubildung gesessen, war jetzt wiederum eine solche sichtbar, welche ich auf Taf. I, Fig. 1 abgebildet habe; Patient war wieder heiser und fühlte eine Incommodität im Halse. Die Neubildung war mehr breit, dagegen sehr dünn, schien aber sehr derb zu sein und von demselben Aussehen beinahe wie das Stimmband. Beim Phoniren flog dieses lappenartige Gewächs bald gegen die obere, bald gegen die untere Fläche des Stimmbandes und blieb hier durch Schleim kleben, so dass man sie dann verschwunden glaubte. Mochte ich mich nun bei der ersten Operation (November 1865) doch getäuscht haben und die Neubildung für verschwunden halten, während sie es in Wirklichkeit nicht war, oder war sie wieder gewachsen, das will ich dahin gestellt sein lassen; kurz es handelte sich jetzt darum, sie zu entfernen. Man wird zugeben, dass eine so kleine, allem Anscheine nach sehr derbe, dünne und flottirende Neubildung sich sehr schwer mit dem Messer würde operiren lassen, weil sie zu wenig Widerstand darbietet und dem Messer immer wieder ausweicht, dieses auch die Schärfe eines Rasiermessers haben müsste; das Abreissen mit einer Zange doch aber gewiss etwas Missliches gehabt hätte, da bei der Festigkeit der Neubildung das Stimmband beschädigt worden wäre. Dagegen eignete sie sich vortrefflich für die Galvanokaustik; dem spitzen Galvanokauter weicht sie nicht aus, im Gegentheil sie klebt an denselben an, sobald dieser erglüht, dann übt er auch einen mächtigen Effect aus und das nachträgliche Touchiren mit Höllenstein wird überflüssig. Es wurde deshalb auch am 1. December 1868 sofort zur Operation mittelst der Galvanokaustik geschritten, da Patient schon früher genügend eingeübt war; sie wurde bei künstlicher Beleuchtung in Gegenwart von Dr. Reichel ausgeführt. Die Neubildung wurde in dieser Sitzung dreimal mit dem spitzen Galvanokauter betupft und war die Operation nur in sofern etwas schwierig, als ich mit dem obern Theile der Leitungsdrähte wiederholt in eine Zahnlücke auf der linken Seite des Oberkiefers des Patienten gerieth. Am 8. December wurde abermals bei Lampenbeleuchtung dieselbe mehrmals kauterisirt. Am 12. December auf dieselbe Weise mehrmals betupft mit dem Galvanokauter. Am 15. December wurde bei directer Sonnenbeleuch-

tung der Larynx genau untersucht und sowohl ich als Dr. Reichel konnten nun nichts mehr von der Neubildung wahrnehmen, nur einen kleinen weissen Buckel, den wir der Natur überliessen. Am 22. December war die Neubildung spurlos verschwunden und der freie Rand des Stimmbandes erschien nunmehr glatt. Am 22. Juli 1869 stellte sich Patient abermals vor, auch jetzt war keine Spur der Neubildung zu entdecken.

*Siebenter Fall.

Rittergutsbesitzer Sch. aus P., 45 Jahre alt, ein kräftiger, sonst ganz gesunder Mann, wurde mir von Prof. Middeldorpf zugeführt. Vor $1^1/_2$ Jahren nahm er die ersten Anfänge seines Kehlkopfleidens wahr; er wurde heiser und nahm die Heiserkeit ganz allmälig immer mehr zu, bis er nicht mehr im Stande war, einen lauten Ton hervorzubringen, obgleich er nicht vollständig stimmlos war; seit einem Jahre war aber ein Stillstand in der Heiserkeit eingetreten. Schmerzen oder irgend welche absonderliche Empfindungen hatte Patient im Halse für gewöhnlich nicht, nur des Abends stellten sich solche beim Schlingen ein, namentlich vermochte er dann breiartige Speisen schwerer zu schlingen; ebenso habe er nach vielem Sprechen unbedeutende Schmerzen im Halse. Die laryngoskopische Untersuchung des nicht eben sehr räumlichen Kehlkopfes zeigte einen Polypen von der Grösse einer mässigen Himbeere auf dem rechten wahren Stimmbande, in der Nähe der vorderen Commissur. Er sass am Rande des Stimmbandes mit einem ziemlich breiten Stiele auf, war von blaurother Farbe und mehr gelappter Form; er war so gross, dass er in dem nicht sehr weiten Kehlkopfe bis gegen das linke Taschenband nach oben ragte und sich auf das linke Stimmband legte. Die Form des Polypen sprach sehr für die Anwendung der galvanokaustischen Schneideschlinge, aber sein Sitz, am freien Rande des Stimmbandes in der Nähe der vorderen Commissur, sowie seine Grösse, gemäss welcher er die linke Seitenwand des Larynx berührte, waren der Anwendung der Schneideschlinge nicht günstig. Diese musste nämlich einmal sehr gross sein und dann beim Herumführen um den Polypen die linke Seitenwand des Larynx berühren. Dennoch wurde der Versuch einige Wochen hindurch gemacht, aber die Reizbarkeit des Kranken war auch in dieser Zeit noch nicht bewältigt worden und weder Einathmungen von Chloroform, noch von Tannin, noch Gurgelungen mit Alaunwasser oder ganz kaltem

Brunnenwasser, vermochten letztere in hinreichendem Masse abzustumpfen. Zu alledem kam noch eine ziemlich starke Rückwärtsneigung des Kehldeckels, bei der die Anwendung der Kehldeckel-Pinzette ohne Erfolg blieb, weil sie eine zu starke Schleimabsonderung erzeugte, die den weiteren Einblick in den Kehlkopf verhinderte. Es wurde ein Versuch mit einer kleineren Schlinge gemacht, welche weniger leicht irgendwo anstossen konnte; bei dieser war aber wieder der Uebelstand, dass sie durch ein erschwertes Umlegen um den Polypen zu viel reizte. Es wurde nun versucht den Polypen auf gewaltsame Weise zu erfassen und bei eintretenden Würgebewegungen gleichsam im Finstern im Kehlkopfe vorwärts zu dringen. Jedoch gelang es auch hierbei nicht den Polypen zu fassen, weil bei seinem Sitze auf dem freien Rande des Stimmbandes die Schlinge entweder unter ihn in die Trachea glitt oder über ihm zusammengezogen wurde. Dennoch wurde sie oben wiederholt zusammengezogen und kauterisirt, aber stets ohne Erfolg — aber auch ohne jegliche nachtheilige Folgen, obgleich verschiedene Stellen des Larynx dabei von der glühenden Schlinge getroffen wurden. Diesen Operationen, welche sowohl bei directem Sonnenlichte als bei künstlicher Beleuchtung vollzogen wurden, wohnte Prof. **Middeldorpf** wiederholt bei. Die Zeit der nothwendigen Abreise des Patienten drängte und obwohl er Willens war recht bald wieder zu kommen bis zur Beendigung der Operation, so war es mir doch unangenehm, ihn ohne jegliches günstige Resultat zu entlassen. Ich griff deshalb zur Kehlkopfgabel und zerriss in wenigen Sitzungen den Polypen so vollständig, dass nur ein kleines Knötchen zurückblieb und Patient mit fast völlig normaler Stimme nach Hause reiste, nebenbei auch sehr dankbar dafür, dass er durch die Operation von der lästigen Schleimbildung im Kehlkopfe befreit war.

Im November 1865 war Herr Sch. operirt worden, das Ergebniss war damals, wie es oben heisst: „dass nur ein kleines Knötchen zurückblieb und Patient mit fast völlig normaler Stimme nach Hause reiste.“ Am 16. Juni 1869 fand sich Patient wieder bei mir ein; er klagte, dass er seit ¼ Jahre ohne bestimmte Veranlassung heiser geworden und bis heute es sei. Die Untersuchung ergab, dass die Neubildung ganz an derselben Stelle wieder gewachsen, jetzt aber nur die Grösse einer Linse hatte, während sie damals wie eine Bohne gross war; dabei war sie jetzt von blaurother Farbe, hatte gleichsam ein varicöses Aussehen und flottirte ebenfalls, so dass sie bei der Intonation von „ae“ bald unter den

Stimmbändern verschwand, bald über dieselben zu liegen kam, da sie am freien Rande des rechten Stimmbandes, in der Nähe der vorderen Commissur sass. Waren die Schwierigkeiten bei der ersten Operation schon gross, so waren sie jetzt noch grösser, da die Neubildung nun etwa sechsmal kleiner als früher und deshalb schwerer zu treffen war und ich kann wohl sagen, es ist der schwierigste Fall, der mir bis jetzt vorgekommen ist. Nach fünfwöchentlichen Bemühungen musste Patient insofern unverrichteter Sache wieder abreisen, als ich den Polyp nur zufällig mehrmal getroffen hatte, indem ich mit dem Operationsinstrumente gleichsam aufs Gradewohl auf denselben losgegangen war, wobei er soweit maltraitirt wurde, dass ich in Etwas wenigstens eine Verkleinerung desselben durch nachfolgende Eiterung erwarten konnte. Die Hauptschwierigkeit bestand auch hier zunächst in der Rückwärtsneigung des Kehldeckels. Vergeblich hatte ich hiergegen sogar die Kehldeckelpinzette angewendet; der nicht erfasste untere Theil des Kehldeckels wölbte sich doch nach hinten vor und verhinderte den Einblick in den Kehlkopf. Mein Kehldeckelstäbchen wurde vertragen und überwand allmälig die Rückwärtsneigung des Kehldeckels, nach längerer Einübung hatte ich auch das Stäbchen nicht mehr nöthig, sondern der Kehldeckel öffnete sich durch blosse physiologische Acte hinlänglich weit, namentlich wenn ich anhaltend „i“ intoniren liess. Aber nun gab es noch andere Schwierigkeiten zu überwinden. Die obere Zahnreihe des Patienten war noch vollständig, bis auf eine Lücke an der linken Seite; in diese Lücke gerieth ich regelmässig mit dem Operationsinstrumente, so dass sich dieses hier beim Vorwärtsschieben fest hakte. Um dieses zu verhindern, wurde die Lücke mit Guttapercha ausgefüllt. Nun aber stellte sich wieder ein anderer Uebelstand ein: die Stellung des Kehlkopfes war eine so eigenthümliche gegen die Stellung der oberen Zahnreihe, dass, da ich dem Instrumente eine starke Krümmung geben musste, um mit seiner Spitze nach vorn gegen den Polypen zu gelangen, der Mund nicht weit genug geöffnet werden konnte und nun die grösste Convexität der Krümmung des Instrumentes gegen die hintere Rachenwand anstiess und nicht gut vorwärts geschoben werden konnte — wenigstens traten bald Reflexerscheinungen ein. Auch diese Schwierigkeit wurde überwunden, indem ich dem Instrumente d. h. dem spitzen Galvanokauter (Fig. 4) eine Krümmung gab, wie dem knieförmigen Zungenspatel, so dass ich nun von unten d. h. über die untere Zahnreihe und die Zunge hinweg nach dem Kehlkopfe ging. Aber nun war wieder eine neue

Schwierigkeit zu überwinden, nämlich eine ausserordentliche Reizbarkeit der betreffenden Gebilde. Alles, was ich hiergegen anwendete, blieb erfolglos. Ich versuchte mässige Betäubung mit Chloroform, liess Wein oder Arak trinken unmittelbar vor der Operation, liess Eisstücke verschlucken, mit Alaunlösung gurgeln, machte Einblasungen von Chloroform mittelst eines Refraicheurs in den Kehlkopf — Alles vergeblich! Es war als wenn gleichsam die Kehlkopfsnerven eine Empfindung en distance besässen. Wiederholt war ich mit der Spitze des Instrumentes bis in die Nähe des Polypen gekommen und wollte eben den Operationsact ausführen — da erfolgte eine Contraction der Kehlkopfgebilde und ich musste den Rückzug antreten. Auf diese letztere Eigenthümlichkeit vorbereitet, hatte ich nun wiederholt versucht, ehe sie noch eintrat, sobald ich mit dem Instrumente in die Nähe des Polypen gekommen war, gleichsam blindlings mit dem erglühenden Galvanokauter schnell auf das Gewächs loszugehen. Ich musste dieses auch wiederholt getroffen haben, denn es fing an zu eitern und bekam ein anderes Aussehen, aber einen sicher geleiteten Eingriff gegen die Basis zu vollführen, wollte mir nicht gelingen. Patient musste häuslicher Verhältnisse halber nun abreisen und versprach später wiederzukommen. Nach Ueberwinden so mancher Schwierigkeiten in diesem Falle muss ich das Misslingen der Operation vornehmlich darein setzen, dass in den letzten Wochen, nachdem ich die Rückwärtsneigung des Kehldeckels überwunden, keine Sonne zum Vorschein kam (in den trüben Tagen des Decembers) und ich stets bei der Lampe operiren musste. Uebrigens hatte ich in diesem misslichen Falle wiederholt auch zum Messer und zur Nadel gegriffen, ob es vielleicht mit diesen Instrumenten leichter gelingen möchte, die Neubildung zu entfernen, jedoch ebenfalls ohne Erfolg. Unter dem 10. März 1870 schrieb mir Herr Schröder: „Meine Stimme ist jetzt, mit Ausnahme des Morgens und Abends, wo sie matt ist, recht befriedigend klar. Demnach glaube ich annehmen zu dürfen, dass der Polyp der Hauptsache nach beseitigt ist und werde ich mich nächsten Sonnabend Ihnen vorstellen.“

Am 12. März 1870 fand sich Herr Schröder wieder ein wenn auch nur auf einen Tag; die Stimme war fast gut — und dennoch war der Polyp noch vorhanden; er flottirte bald über bald unter die Stimmbänder und danach ist das Vorhandensein der Stimme erklärlich; nur manchmal versagte ihm, wie Patient angab, die Stimme, jedenfalls wenn der Polyp sich einklemmte. Es wurden sofort wieder einige Operationsversuche gemacht; die Rückwärts-

neigung der Epiglottis war vollständig überwunden und ich konnte mit dem Galvanokauter frei in den Kehlkopf eingehen, aber die Reizbarkeit war noch immer so gross: schon die Berührung der hinteren Rachenwand, welche von der Convexität des Instrumentes getroffen wurde, rief Contraction hervor; die Operation musste dann bis auf Weiteres verschoben werden. Der Fall ist somit bis jetzt noch unbeendet, da Patient häuslicher Verhältnisse halber noch nicht wieder auf längere Zeit hierher kommen konnte. Auch noch unter dem 28. Mai d. J. schrieb mir Herr Schröder: „Mein Uebel ist nicht ganz beseitigt, es ist jedoch sehr erheblich vermindert und dass das Erstere nicht der Fall ist, daran ist nur allein meine sehr enge Luftröhre Schuld.“

*Achter Fall.

Dieser Fall ist meines Wissens der Erste, bei welchem überhaupt die galvanokaustische Schneideschlinge mit Erfolg angewendet wurde und ist er bereits im Langenbeck's Archiv, Band VII veröffentlicht; ich führe ihn in der Abkürzung nur zur Vervollständigung der Beobachtungsreihe nochmals an und weil ich den Patienten jetzt ½ Jahr nach der Operation noch einmal untersucht habe.

Der fürstlich Hatzfeld'sche Schäfer Wolff aus Herrmenau, 39 Jahre alt, hatte sich vor 6 Jahren bei einer Hochzeit stark erkältet und war so heiser geworden, dass er keinen Ton hervorbringen konnte. Dieser hohe Grad der Heiserkeit verlor sich zwar, jedoch blieb ein geringerer Grad trotz aller angewandten Mittel zurück; in der ersten Zeit hatte Patient auch Beschwerden beim Schlingen gehabt. Der Patient stellte sich mir am 6. Juni 1864 das Erstemal vor; die laryngoskopische Untersuchung ergab einen Polypen von der Grösse einer mässigen Bohne, welcher mit einem ziemlich dünnen Stiele am freien Rande des rechten Stimmbandes in der Nähe der vorderen Commissur sass (Fig. 22, natürliche Grösse); der Stiel war sehr platt, denn der Polyp flottirte bei der In- und Exspiration und lag bald auf, bald unter dem Stimmbande. Patient klagte jetzt über keine besondere Beschwerden, nur über Heiserkeit und eine arge Verschleimung im Halse. Der Beruf des Patienten gestattete ihm nicht, sogleich hier in Breslau zu bleiben und sich der Operation zu unterwerfen. Er kam im Juli 1865 wieder und wurde von Prof. Middeldorpf in die hiesige chirurgische Klinik aufgenommen, damit vor Aerzten und Studierenden hier

die Wirkung der galvanokaustischen Schneideschlinge erprobt werden möchte. Ich untersuchte ihn abermals am 12. Juli und ich kann nicht sagen, dass seit einem Jahre der Polyp gewachsen war. Da dies der erste Fall, bei welchem die galvanokaustische Schlinge zur Anwendung kam, so mussten ganz neue Instrumente construirt werden; auf das stumpfwinklig gebogene Instrument von Prof. **Middeldorpf** war ich nicht eingeübt, da ich alle Instrumente für Operationen im Kehlkopfe wie eine Schreibfeder führe; es wurde deshalb nach Berathung mit Prof. **Middeldorpf** ein Instrument angefertigt, und in ähnlicher Weise ausgeführt, wie Fig. 2 zeigt, nur fehlte damals noch das Knöpfchen b, durch welches der Operateur selbst den galvanischen Strom schliessen konnte. Nachdem Patient auf das Instrument eingeübt war, wurde am 21. Juli zur Operation geschritten, in Gegenwart von Prof. **Middeldorpf**, seiner Assistenz-Aerzte und mehrerer Klinizisten. Die Leitungsdrähte waren beide am Schlingenhalter befestigt, aber nur einer an der Batterie; Prof. **Middeldorpf** leitete den anderen, um den Strom zu schliessen, wenn ich den Polypen zusammengeschnürt. Wiederholt glaubte ich den Polypen erfasst zu haben und die Batterie trat in Wirksamkeit, aber ich hatte ihn eben nicht erfasst; es entstanden einige leichte Kauterisationen im Larynx, die ohne allen Unfall vorübergingen. Es wurde dem Patienten eine Pause gegönnt bis zum 26. Juli, an welchem Tage abermals zur Operation geschritten wurde; diesmal wurde die Zahl der Zuschauer soviel als möglich beschränkt, um nicht unnöthig den Patienten zu erregen. In Gegenwart von Prof. **Middeldorpf** führte Dr. **Reichel** den einen Leitungsdraht zur Schliessung des Stromes; den Kopf des Kranken hielt ein Klinizist. Ich habe Letzteres bei meinen bisherigen Operationen nicht nöthig gehabt, in diesem Falle geschah es, weil Patient sich immer gleichsam in den Kehlkopfspiegel hineinlegte. Die Kehldeckel-Pinzette welche Patient zwar ganz gut ertrug, war ohne Nutzen, da die eintretende bedeutende Schleimerzeugung hinderlich war. Ich ging diesmal bei der Operation auf mehr gewaltsame Weise zu Werke, denn es gelang mir nicht, gleichsam in einem Zuge bis zum Polypen mit der Schlinge zu gelangen; Patient machte eine Schlingbewegung und der Kehlkopf schloss sich. Ich liess mich durch solche Bewegungen nicht stören, das Instrument ruhig im Kehlkopf liegen und wartete, bis bei einer Inspiration sich der Kehlkopf aufs Neue öffnete. In einem solchen Momente gelang es mir die Schlinge weiter zu schieben und genau mit dem Auge deren Umlegung um den Polypen und die Zusammenschnürung verfolgen

zu können. Auf ein gegebenes Zeichen schloss Dr. Reichel den galvanischen Strom, es zischte im Halse des Kranken und der Polyp war im Nu abgebrannt; ich sah diesen noch eine Strecke mit dem Instrumente folgen, dann trat eine Schlingbewegung ein und Patient hatte jedenfalls den Polyp hinuntergeschluckt, denn er war nirgends zu finden. Das rechte Stimmband, welches mit dem Polypen die in nebenstehender Figur 22 gezeichnete Gestalt hatte, sah nach der Operation ebenso scharfrandig aus, wie das linke — keine Spur vom Polypen zu sehen; ein College, welcher den Patienten nicht vor der Operation gesehen hatte, konnte gar nicht bestimmen, auf welchem Stimmbande der Polyp gesessen, wenn er es nicht aus der geringen Röthung des rechten geschlossen hätte.

Fig. 22.

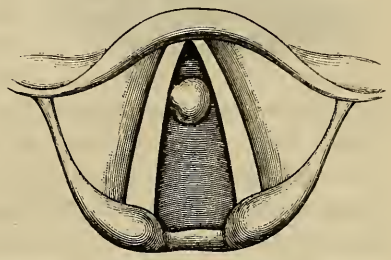

Die Operation war somit vortrefflich gelungen und zugleich auch vollständig beendet — jede weitere Nachbehandlung überflüssig. Patient hatte sofort eine klare Stimme, konnte auch sogar singen und reiste am dritten Tage nach der Operation nach Hause. Ich sah ihn nicht wieder bis zum 11. Jänner 1866, also nach ½ Jahre: die Stimmbänder sahen so glatt und weiss aus, dass es gar nicht möglich war zu bestimmen, wo jemals ein Polyp gesessen.

*Neunter Fall.

Maurer J. von hier, 52 Jahre alt, hat die Gewohnheit viel Primtabak zu kauen; er ist ziemlich kräftiger Constitution, sonst gesund und klagt nur über grosse Heiserkeit und einen Kitzel im Halse, der ihn zum Husten reizt; Blut hat er nie ausgeworfen, auch ist er seit seinem jetzigen Leiden nicht magerer geworden. Vor 1½ Jahre wurde er, wahrscheinlich durch eine Erkältung ziemlich plötzlich heiser und merkwürdigerweise ist nach seiner Aussage derselbe Grad der Heiserkeit bis heute geblieben. Es ist nicht uninteressant hier anzuführen, dass bei dem jetzigen Grade der Heiserkeit sich gar nicht beurtheilen liess, ob Patient in gesunden Tagen eine Bass- oder Tenorstimme gehabt; ich hätte das Letztere vermuthet. Die laryngoskopische Untersuchung ergab das Spiegelbild, wie es Fig. 23 darstellt, d. h. man sah fast nichts vom Inneren des Kehlkopfes.

Der Kehldeckel war nicht allein stark nach hinten, sondern auf der rechten Seite auch noch etwas nach einwärts gebogen, so dass er also eine schiefe Form besass. Man sah deshalb nur die Giesskannenknorpel, von dem rechten Taschen- und Stimmbande nur eben den hinteren Ansatz, von den linken Bändern etwas mehr, von der Rückenfläche des Kehldeckels gar nichts. Weder bei den kräftigsten Inspirationen noch Intonationen, noch bei Erzeugung des sogenannten Eselsgeschreies gelang es, einen freien Einblick in den Kehlkopf zu erlangen. Wer Gelegenheit gehabt hat, viele Kehlkopfs-Polypen zu beobachten, wird sich bald einen sogenannten praktischen Blick aneignen, nach welchem er es gleichsam schon dem Patienten ohne Laryngoskopie ansieht, ob er an einem Polypen leidet. Wenn ein ganz gesunder kräftiger Mensch von Heiserkeit befallen wird, die lange Zeit besteht, ohne dass anderweitige allgemeine Krankheitserscheinungen auftreten, so kann man mit grosser Wahrscheinlichkeit einen Polypen annehmen. Obgleich ich daher bei der ersten laryngoskopischen Untersuchung nicht sofort fand, was ich vermuthete, so liess ich, von dem angegebenen Grundsatz geleitet, doch nicht eher ab, bis ich fand, was ich erwartet hatte. Bei den beschriebenen physiologischen Manövern gelang es mir, wenigstens flüchtig einen Einblick in das Innere des Kehlkopfes zu erlangen und ein Neugebilde zu entdecken; von welcher Art und Grösse dieses sei, vermochte ich aber nicht zu erkennen. Ich wandte deshalb meine Kehldeckelsonde an; der Patient vertrug sie gleich das Erstemal, ich vermochte ganz bequem den sehr starren Kehldeckel nach vorn umzubiegen und nun mit aller Deutlichkeit den in nebenstehender Figur 24 gezeichneten Polypen zu erkennen.

Fig. 23.

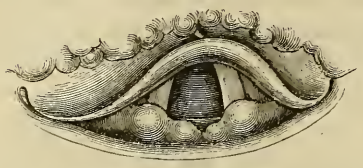

Fig. 24.

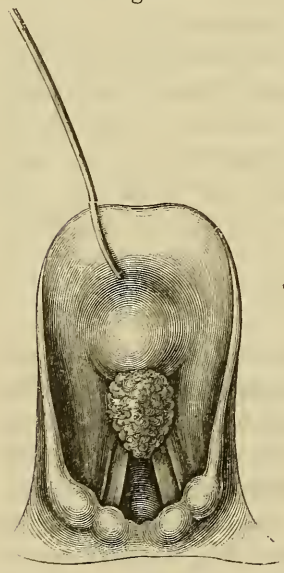

Er hatte die Grösse einer starken Himbeere, war von höckeriger Oberfläche, sah blauroth aus und ragte bei der Inspiration mit seiner stumpfen Spitze zwischen die Stimmbänder in die rima glottidis; bei der Schliessung der Stimmbänder lag er fest auf

diesen, so dass er den Winkel zwischen der Wurzel des Kehldeckels und der vorderen Commissur der Stimmbänder ausfüllte. Ob er in diesem Winkel mit seiner Wurzel festsass oder auf einem der Stimmbänder, war nicht möglich zu unterscheiden, weil seine Grösse diese Region verdeckte. Der Patient ertrug die Anlegung der Kehldeckelsonde so gut und so andauernd, dass ich ihn im hiesigen ärztlichen Vereine vorstellen und sämmtlichen anwesenden Collegen den Polypen deutlich zeigen konnte, nachdem sich die Herren überzeugt hatten, dass ohne die Sonde eben nichts von der Neubildung zu sehen war. Ich beschloss diesen Polypen mit der galvanokaustischen Schneideschlinge zu entfernen. Am 4. Jänner 1866 hatte sich mir Patient das Erstemal vorgestellt und ich unterwarf ihn von da ab täglichen Uebungen, sowohl bei directem Sonnenlichte als künstlicher Beleuchtung. Ich musste die quergestellte Schlinge anwenden, da der Polyp an der vorderen Wand des Kehlkopfes erschien; dies war trotz der Grösse der Neubildung ein günstiger Umstand, da ich das Instrument auf mich zu anziehen musste und diese Führung der Krümmung des Instrumentes entspricht. Bis zum 31. Jänner gelang es mir aber bei aller Mühe nicht, die Reizbarkeit des Kranken so abzustumpfen, dass die gesunden Theile resp. die Stimmbänder die nothwendige Berührung bei Umlegung der Schlinge ertragen hätten: die Stimmbänder und der Kehlkopf schlossen sich hierbei sofort, der Polyp kam auf die Stimmbänder zu liegen, auf denen ich nun unbedingt mit der Schlinge hingleiten musste, um sie an den Polypen zu bringen; dadurch wurde aber die Reizung noch grösser. Bei allen diesen Uebelständen war nun noch die Rückwärtsneigung des Kehldeckels während der Operation zu überwinden. Ich hoffte dieses erzielen zu können durch Anlegung der Kehldeckelsonde und Befestigung derselben am Stirnbande, aber sie lag nicht so fest, dass sie bei einer geringen Bewegung des Kehlkopfes nicht mit der Spitze die Rückenfläche des Kehldeckels berührt und dadurch sofort zu Reflexbewegungen Veranlassung gegeben hätte. Ich wandte deshalb die Kehldeckel-Pinzette an, welche Dr. **Reichel** in der Lage erhielt; aber Patient musste wegen des vielen abgesonderten Schleimes zeitweise schlingen, so dass sie mir auch keinen Nutzen gewährte. Nach diesen fruchtlosen Bemühungen glaubte ich den Versuch machen zu müssen, auf mehr gewaltsame Weise zum Ziele zu gelangen. Ich ging hierbei von dem Gedanken aus, den hier obwaltenden besonderen Uebelstand gerade zu meinem Vortheile zu benutzen; wenn sich nämlich bei Berührung des Inneren des Kehl-

kopfes, insbesondere der Stimmbänder, letztere kräftig schlossen, so lag der Polyp wie auf einer festen Unterlage; ich dachte deshalb daran auf dieser, gleichsam wie auf einem glatten Brette mit der Schlinge schnell nach vorn zu gleiten, wo der Polyp lag, der nicht ausweichen konnte, weil er hier in dem Winkel zwischen der Wurzel des Kehldeckels und den Stimmbändern eingekeilt lag. Am 31. Jänner machte ich bei directem Sonnenlichte einen derartigen Versuch, der mir — um mich paradox auszudrücken — bald übel bekommen wäre, denn ich erfasste in der That den Polypen — aber ohne Anwendung der galvanokaustischen Batterie, die ich nicht in Bereitschaft hatte. Ich hatte die Spitze des Polypen eingeschnürt und ein Stück, etwa 2 Linien breit und 1 Linie lang, so scharf wie mit einem Messer abgeschnitten. Dies wäre also die Wirkung einer einfachen Schlinge oder des Ecraseurs gewesen, so dass in diesem Falle zugleich der Unterschied dieses Instrumentes von der galvanokaustischen Schneideschlinge hervortritt. Es blutete ziemlich heftig, so dass ich zunächst weder im Stande war einen freien Einblick in den Kehlkopf zu erlangen, noch weiter zu operiren. Des andern Tages, am 1 Februar, beschloss ich nun unter Beistand von Dr. **Reichel** auf dieselbe Weise den Polypen gänzlich durch die galvanokaustische Schneideschlinge zu entfernen. Die Operation wurde bei Lampenlicht vorgenommen, der Patient sass frei auf einem niedrigen Stuhle, ohne dass ihm der Kopf gehalten wurde; Dr. **Reichel** dirigirte den einen Leitungsdraht zur Schliessung des galvanischen Stromes. Ich ging mit dem Schlingenträger in der Art in den Kehlkopf ein, dass ich den Kehldeckel durch das Instrument selbst beim Hinabführen in die Höhe hob; als ich in die Nähe des Polypen mit der Platinschlinge gekommen, fuhr ich schnell mit derselben unter den Polypen, die Stimmbänder schlossen sich augenblicklich und ich glitt auf diesen nach vorn. Von diesem letzteren Manöver konnte ich nun nichts mehr sehen, denn der Kehlkopf schloss sich; trotz dem schnürte ich die Schlinge zusammen, Dr. **Reichel** schloss schnell die galvanische Kette, um sie eben so schnell wieder zu öffnen und ich zog den ganzen Rest des Polypen, welcher an der Schlinge sitzen geblieben, aus dem Kehlkopfe hervor; Alles dieses gelang in dieser Sitzung gleich beim ersten Versuche. Patient sprach und sang sofort mit klarer Stimme und zwar im tiefen Bass, welches so frappirte, dass man glaubte, gleichsam einen anderen Menschen vor sich zu haben als vor der Operation; der Polyp hatte hier also wie der Finger auf einer gespannten Saite gewirkt, er hatte den Ton erhöht, denn vor

der Operation hätte ich eine Tenorstimme bei dem Patienten vermuthet. Eine Blutung trat nicht ein und das wenige Blut, welches man im Kehlkopf wahrnahm, war offenbar noch die Folge der Operation von dem Tage vorher. Es war nicht möglich, auch jetzt nach der Operation mit Bestimmtheit zu sagen, wo eigentlich der Polyp gesessen, obgleich wir noch durch eine Woche den Patienten nach der Operation untersuchten. Er schien aber auf dem linken Stimmbande in der Nähe der vorderen Commissur gesessen zu haben, denn dieses war hier etwas geröthet und geschwellt, auch schien es, als wenn hier am freien Rande des Stimmbandes eine schwache Vertiefung vorhanden wäre. Es wurde keinerlei Nachbehandlung eingeleitet, weil diese eben nicht nöthig war. Vier Wochen nach der Operation untersuchte ich noch einmal den Patienten; auch das linke Stimmband war jetzt fast vollständig zur Normalität zurückgekehrt. Patient wurde nach der Operation abermals im ärztlichen Vereine vorgestellt.

*Zehnter Fall.

Dieser Fall bietet deshalb ein ganz besonderes Interesse dar, weil er zeigt, wie die Anwendung der Galvanokaustik im Innern des Kehlkopfes nicht schwieriger ist und nicht längerer Einübung von Seite des Kranken bedarf, als andere Operations-Methoden — im Gegentheil unter Umständen viel schneller ausführbar ist, denn bei diesem Kranken führte ich — was kaum glaublich erscheinen möchte — sogleich am ersten Tage, als sich Patient zur Operation meldete, die Galvanokaustik zweimal hintereinander mit Erfolg aus.

Polizeiverwalter K. aus Z., 38 Jahre alt, ist bisher stets gesund gewesen, ausser dass er einmal kurze Zeit an einer Gonorrhöe gelitten; insbesondere hat er nie bedenklichen Husten oder Blutauswurf gehabt. Seit dem vergangenen Sommer ist er heiser und nahm die Heiserkeit allmälig bis zu einem gewissen Grade zu, dann trat ein Stillstand ein; Erkältung gab er als die Ursache seines Leidens an. Er klagt gegenwärtig über geringen Husten und zeitweise Schmerz beim Schlingen. Am 21. December 1865 wurde er von Prof. **Middeldorpf** und mir untersucht und zeigte sich auf dem linken Stimmbande in der Nähe seines hinteren Ansatzes eine Neubildung von der Gestalt und Grösse einer Erbse mit körniger Oberfläche; von dieser aus erstreckte sich nach vorn in den Morgagnischen Ventrikel hinein eine längliche Wucherung von derselben Beschaffenheit; das Taschenband derselben Seite war

geschwellt und überragte ziemlich stark das Stimmband. Patient konnte jetzt nicht in Breslau bleiben und fand sich erst am 2. März 1866 zur Operation ein. Er kam des Morgens ½11 Uhr zu mir und stellte sich schon zu der blossen Untersuchung mit dem Kehlkopfspiegel so schlecht, dass ich ihm erklären musste, auf diese Weise würde es wohl sehr lange dauern, ehe an eine Operation mit Erfolg zu denken wäre — jetzt beschied ich ihn um ½1 Uhr, also nach 2 Stunden, noch einmal zu mir, um einen Versuch mit dem Operations-Instrumente machen zu können. Dr. **Reichel** fixirte jetzt den Kopf des Patienten und ich führte die galvanokautische Schneideschlinge, die ich hier nur zum Betupfen benutzen wollte, zunächst ohne sie mit der Batterie zu verbinden, in den Kehlkopf des Patienten ein. Trotzdem der Polyp auf dem linken Stimmbande sass, was für die Operation mit der rechten Hand ungünstiger ist und trotzdem Patient 2 Stunden vorher kaum den Spiegel vertragen hatte, gelang jetzt der Versuch so gut, dass ich mit der Schlinge deutlich den Polypen berühren konnte. Es wurde sogleich das Instrument mit der galvanischen Batterie in Verbindung gebracht, und da Dr. **Reichel** die Schliessung des Stromes übernehmen musste, blieb der Kopf des Patienten unfixirt; trotzdem konnte ich mit aller Ruhe und Deutlichkeit den Polypen in dieser Sitzung zweimal hintereinander mit der Schlinge kauterisiren und die sogleich wieder vorgenommene Laryngoskopie zeigte, dass der Versuch vortrefflich gelungen war. Am folgenden Tage nahm ich dieselbe Operation vor und zwar bei directem Sonnenlichte, ohne dass der Kopf des Kranken fixirt wurde, und indem ich selbst zugleich die Schliessung des Stromes während der Operation übernahm, mit dem oben abgebildeten Handgriffe (Fig. 2). — Patient befindet sich noch in Behandlung.

Dieser Fall zeigt zugleich, dass bei manchen Patienten lange Einübungen nicht nöthig sind.

Mit dem Patienten habe ich noch Jahr und Tag zu thun gehabt, hie und da traten im Kehlkopf Excrescenzen auf, die der Schleimhaut ein höckeriges Aussehen gaben und durchaus nicht hatte man es hier mit scharf begrenzten Polypen bei sonst glatter Schleimhautfläche zu thun. Sämmtliche Neubildungen wurden mit dem Galvanokauter zerstört. Patient hatte sich später noch wiederholt eingefunden und hatte ich bei dieser Gelegenheit dann noch mehrmal mit dem Galvanokauter einzelne Excrescenzen betupft, die wieder aufzutauchen schienen; nach Hause hatte ich ihm eine Höllensteinlösung zum Bepinseln mitgegeben, auch war er einen

Sommer nach Salzbrunn gegangen. Am 7. Mai 1869 stellte er sich mir wieder vor und ist jetzt fast vollständig hergestellt; beide Stimmbänder fast ganz gut, nur ein wenig geschwellt, gelblichroth und an den Taschenbändern mässige Verdickungen. Er spricht jetzt mit beinahe guter Stimme, die früher ganz heiser gewesen war. — Trotz diesem günstigen Befunde war der endliche Ausgang doch ein übler. Patient konnte sich wenig schonen; er musste manchmal in schlechten Wirthshäusern 6 Stunden lang mit den Bauern verhandeln und sprechen, viel herumreisen und sich der üblen Witterung aussetzen. So entwickelte sich schliesslich die Tuberculose vollständig. Sanitätsrath Dr. Bruck schreibt mir darüber: „K. habe ich erst in den letzten Wochen seines Leidens behandelt. Ich fand ihn bereits im hektischen Fieber mit einer grossen Vomica in der linken Lunge . . . . Durchfälle hatten seine Entkräftung beschleunigt; der Auswurf war in hohem Grade vorhanden und kaum zu ertragen.“ Am 24. April 1870 starb er. Man vergleiche, was ich oben S. 126 und 134 über Excrescenzen im Kehlkopf gesagt habe.

*Eilfter Fall.

Fräulein Schw. aus K. in Posen, 20 Jahre alt, von blühendem Aussehen, litt seit 3 Jahren an Husten. Vor 8 Wochen wurde sie eines Morgens ohne bestimmte Veranlassung heiser und des Abends war die Stimme bereits vollständig verschwunden und ist es bis heute geblieben. Merkwürdiger Weise verschwand mit dem Eintritte der Stimmlosigkeit auch der Husten. Patientin, im Uebrigen ganz gesund, kann über das Ursächliche ihres Leidens nichts weiter angeben, als dass sie glaubt, es könne von Erkältung herrühren, da es in ihrem Hause sehr zugig sei. Gegen die Stimmlosigkeit ist schon mancherlei, namentlich starke Hautreize, angewendet worden, aber Alles ohne Erfolg — die Kranke ist nicht im Stande auch nur den geringsten Ton hervorzubringen, sondern flüstert nur ganz leise. Die laryngoskopische Untersuchung ergibt in dem sonst ganz normalen Kehlkopfe unvollständige Lähmung der Stimmbänder, d. h. letztere bewegen sich bei dem Versuche der Tonbildung etwas gegen die Medianlinie und stehen dann still, indem sie zwischen sich ein breites Ovale offen lassen.

Ob wir es hier mit einer sogenannten hysterischen oder einer rheumatischen Lähmung zu thun haben, ist schwer zu entscheiden, das Erstere ist aber wahrscheinlich. Der Fall beweist zunächst,

dass es irrthümlich ist, wenn behauptet wird, unvollständige Lähmung der Stimmbänder erzeuge nie völlige Aphonie; es kommt doch ganz darauf an, wie gross oder gering die Excursionen der Stimmbänder sind.

Was die Behandlung des Falles betrifft, so musste zunächst von äusseren Hautreizen Abstand genommen werden, da diese bereits ohne Erfolg angewendet worden. Bekanntlich hat man bei hysterischen Lähmungen nicht selten einen augenblicklichen Erfolg von Berührung des Inneren des Kehlkopfes mittelst einer Sonde beobachtet. Ich schritt gleich den ersten Tag bei der gelehrigen Kranken zu diesem Verfahren, aber ohne allen Erfolg. Man hat ferner in solchen Fällen einen vortrefflichen Erfolg von der sogenannten elektrischen Moxe, aussen auf den Hals applicirt, beobachtet. Da bei unserer Kranken äussere Hautreize bisher erfolglos gewesen waren, so kam ich auf den Gedanken gleichsam eine Moxe auf das Innere des Kehlkopfes zu appliciren. Ich führte bereits in der zweiten Sitzung den messerförmigen Galvanokauter in den Kehlkopf in der Weise, dass ich nicht die Stimmbänder sondern nur die Taschenbänder berührte; bei der sofort eintretenden Schliessung des Kehlkopfes liess ich hier den Galvanokauter einen Moment liegen und flüchtig die Hitze einwirken, ohne es auch nur zum Rothglühen kommen zu lassen. Schon nach dieser einmaligen Application der mässigen Hitze vermochte am anderen Tage die Kranke, wenn auch mit schwacher Stimme, Töne und Worte zu bilden. Der Zustand besserte sich noch mehr als nach einigen Tagen dasselbe Verfahren wiederholt wurde; die Patientin vermochte jetzt Alles mit deutlicher, wenn auch schwacher Stimme zu sprechen und was besonders interessant ist, man sah jetzt im Kehlkopfspiegel die Stimmbänder bereits fast vollständig sich nähern und in jenen bekannten feinen Wellen erzittern und ebenso bemerkenswerth ist es, dass jetzt zwar die verschiedenen Vokale bei der Exspiration intonirt, bei der Inspiration aber (sogenanntes Eselsgeschrei) noch kein Ton hervorgebracht werden konnte — die Stimmbänder verharrten hierbei fast vollständig in der Ruhe. Die Patientin befindet sich noch in meiner Behandlung und habe ich diesen noch nicht vollständig geheilten Krankheitsfall nur anführen wollen, um andere Collegen auf das angegebene Verfahren aufmerksam zu machen.

Zwölfter Fall. (Taf. I, Fig. 2.)

Bernhard Schuhr, früher Bäcker gewesen, jetzt Victualienhändler, 50 Jahre alt, von hier. Patient, welcher früher sehr gut sang, spürte die ersten Anfänge seines Leidens vor 26 Jahren und zwar beim Backen am heissen Backofen; er hatte sich sehr dabei erhitzt und erkältet, so dass er plötzlich heiser wurde. Diese Heiserkeit legte sich zwar etwas, verlor sich aber seitdem nicht mehr ganz, im Gegentheil die Stimme verlor sich allmälig immer mehr und mehr und jetzt ist Patient ganz stimmlos. Wie die Figur zeigt, war in dem sehr grossen Larynx von dem linken Stimmbande nur sein hinterer Ansatz zu sehen, das ganze übrige Stimmband war von einer Erdbeerförmigen Neubildung überwuchert, welche aus dem linken Ventriculus Morgagni herauswuchs. Das rechte Stimmband war noch grossentheils sichtbar, stark geröthet, nur in seinem hinteren Drittheil von einer ähnlichen Neubildung überwuchert, welche aus dem rechten Ventriculus Morgagni hervordrang. Patient war sonst gesund, klagte auch nicht über Schmerz im Kehlkopf, nicht einmal über das Gefühl als ob etwas Fremdartiges sich in demselben befände, hatte auch keinen Husten, noch besondere Schleimabsonderung im Kehlkopf; er klagte nur über etwas Luftmangel und wenn er an einem Tage anstrengend gearbeitet hatte, musste er den andern Tag ruhen, weil ihm die Brust beengt war.

Die räumlichen Verhältnisse des Kehlkopfes waren sehr günstig, die Reizbarkeit nicht besonders gross, so dass ich nach einigen Vorübungen bald zur Operation schreiten konnte, welche unter Assistenz von Dr. Reichel ausgeführt (im Februar 1867) und theils mit der galvanokaustischen Schneideschlinge theils mit dem spitzen Galvanokauter vollführt wurde und zwar sowohl bei der Lampe als bei directem und reflectirtem Sonnenlichte. Wie bei den meisten Kranken, so auch hier, stellte er sich den einen Tag besser zur Operation als an einem anderen. Von vortrefflichem Nutzen war es bei dem Kranken, wenn er vor der Operation ein Paar Gläser Arak trank, um die Reizbarkeit abzustumpfen; es gelang mir dann mit der galvanokaustischen Schneideschlinge grosse Parthieen der Wucherungen fortzunehmen. Da ich damals noch mit Platinschlinge operirte, so habe ich dabei allerdings manchen Platindraht eingebüsst, wodurch die Operation für mich etwas kostspielig wurde. Patient, der sich durch die lange Reihe von

Jahren an seine Stimmlosigkeit gewöhnt hatte, war froh wieder Stimme zu besitzen und die Athembeengung verloren zu haben, deshalb mit dem Erfolg der Operation zufrieden, was meinerseits nicht der Fall war, da es noch Manches in seinem Kehlkopfe fortzuschaffen gab. Er liess sich von hier ab lange Zeit nicht mehr bei mir sehen; seine Stimme ist aber nur etwas belegt. Am 2. April 1870 hatte ich Gelegenheit mich davon zu überzeugen, da sich Patient wieder einmal bei mir einfand. Er sagte er habe eine Zeit lang schon wieder singen können. Ich war, da Patient noch nicht ganz geheilt entlassen worden war, über das Resultat erstaunt, denn ich fand jetzt nach 3 Jahren das rechte Stimmband vollständig rein, auf dem linken dagegen noch eine Neubildung von der Länge einer Bohne, aber schmäler; sie sass auf dem Stimmbande wie ein Hahnenkamm und flottirte bei der Phonation etwas, und wird sich wohl leicht entfernen lassen, wenn sich Patient wieder einfinden sollte. Letzteres ist leider nicht geschehen. Patient ist unvermögend und scheut die Kosten; obgleich ihm versichert worden, dass er deshalb sich keine Sorge machen soll, ist er doch mit dem Resultate der Operation so zufrieden, dass er sich eben nicht mehr eingefunden hat.

Dreizehnter Fall. (Taf. I, Fig. 3.)

Telegraphist Wiedermann von hier, 32 Jahre alt, wurde vor $^1/_4$ Jahre ohne besondere Veranlassung heiser, wahrscheinlich durch Erkältung und durch vieles Rufen und Schreien, zu dem er in seiner damaligen Stellung genöthigt war. Er klagt über keine Schmerzen im Halse, nur über beständige Schleimansammlung in demselben; sonst ist er gesund und kräftig. Die laryngoskopische Untersuchung zeigte an der hinteren Larynxwand zwischen und unter den Giesskannenknorpeln die in der Fig. 3 abgebildeten Excrescenzen. In diagnostischer Beziehung möchte ich hier bemerken, dass auch bei völliger Integrität der Stimmbänder, solche Wucherungen an der hinteren Larynxwand, so viel ich mich erinnere, stets Heiserkeit bedingen. Es ist dies wohl nicht anders zu erklären, als dass durch dieselben die Stimmbänder sich nicht genügend an einander legen können und die Energie der sie bewegenden Muskeln beeinträchtigt ist, ebenso wie wir bei Parese derselben Heiserkeit beobachten.

Die räumlichen Verhältnisse des Kehlkopfes waren günstig, so dass schon beim dritten Besuche des Patienten in meiner Wohnung (am 9. März 1867) die Operation mittelst des spitzen Galvanokauters unter Assistenz von Dr. **Reichel** vorgenommen werden konnte. Die Wucherungen wurden mit dem Galvanokauter betupft und diese Operationen, die theils bei Sonnenbeleuchtung theils bei der Lampe vorgenommen wurden, am 16., 23., 30. März, 4., 6. und 13. April wiederholt. Keinerlei Reaction trat ein, Patient war mit seiner Stimme zufrieden, wurde nach Posen versetzt und hat sich seitdem nicht mehr sehen lassen; ich kann also nicht angeben ob diese Wucherungen wieder gewachsen sind.

Obgleich die räumlichen Verhältnisse des Kehlkopfes bei diesem Kranken günstig waren, so stellte er sich doch zu der Operation schlecht, weil die Reizbarkeit gross war, weshalb die Operation immerhin ihre Schwierigkeiten hatte.

Vierzehnter Fall. (Taf. I, Fig. 4.)

Die Figur zeigt einen blaurothen, gleichsam gelappten Polypen am oder etwas unter dem freien Rande des linken Stimmbandes in der Nähe der vorderen Commissur. Der Fall ist ausführlich beschrieben in Nr. 3, 1868 der Berliner klinischen Wochenschrift unter der Aufschrift: Weitere Mittheilungen über die Anwendung der galvanokaustischen Schneideschlinge bei Kehlkopfpolypen.

Ich lasse den Fall, wie er dort beschrieben ist, hier wörtlich abgedruckt folgen:

Seit ich vor einigen Jahren (1865) die galvanokaustische Schneideschlinge in die laryngoskopische Chirurgie eingeführt und den ersten Fall, der mit derselben überhaupt operirt worden ist, in **Langenbeck's** Archiv Bd. VII. S. 693 veröffentlicht, habe ich wiederholt Gelegenheit gehabt, diese Schlinge mit Erfolg in Anwendung zu bringen. In meiner Schrift: die Anwendung der Galvanokaustik im Innern des Kehlkopfes und Schlundkopfes, nebst einer kurzen Anleitung zur Laryngoskopie und Rhinoskopie. Wien, bei **Wilh. Braumüller**, 1867, habe ich nicht blos das Verfahren mit der Schlinge beschrieben, sondern überhaupt die Galvanokaustik auf dem Gebiete der laryngoskopischen und rhinoskopischen Chirurgie abgehandelt und sie so, kann ich wohl mit Recht sagen, erst für

die Praxis brauchbar gemacht. Seit dem Erscheinen der genannten Schrift habe ich bereits wiederum solche Fortschritte in dem erwähnten Operationsverfahren gemacht, dass ich der Wahrheit gemäss bekennen kann, ich habe in meiner Schrift noch viel zu wenig die Vortheile der Galvanokaustik hervorgehoben. Wenn die Galvanokaustik ganz allein im Larynx und Pharynx ihre Verwendung fände, so wäre sie schon eine nicht genug zu preisende Erfindung — sie ist bis jetzt hier unersetzlich. Ich habe das Verfahren bereits so vervollkommnet, dass ich schon seit längerer Zeit mit nichts Anderem mehr operire, als mittelst der Galvanokaustik; sie macht mir alle anderen Instrumente entbehrlich, die denn auch der Rost bei mir zu fressen beginnt. Sie ist, wie unglaublich es auch erscheinen möge, das mildeste Operationsverfahren in den genannten Regionen, der Schmerz fast gleich Null; es tritt keine Blutung ein, die, wenn auch nicht wegen ihrer Gefährlichkeit bedenklich wäre, doch lästigen Husten erzeugt; man kann mittelst der Galvanokaustik die kleinsten wie grössten Neoplasmen zerstören, ihre Einwirkung auf bestimmte Stellen beschränken, während jedes andere Causticum sich auch auf die gesunden Theile verwischt; man kann mit ihr in Einem Acte zugleich schneiden, abschnüren und cauterisiren. Aber freilich, man muss sich zunächst der **Middeldorpf**'schen Batterie bedienen und dann sich auch mit der Einrichtung derselben genau bekannt machen, um nicht kleine Hindernisse, die Einem entgegentreten, für grosse zu halten und Lust und Liebe zur Sache zu verlieren; in wenigen Minuten kann man dann die Batterie zusammensetzen und auseinandernehmen. Folgender, mit der Schneideschlinge operirte Fall möge die Trefflichkeit des Operationsverfahrens aufs Neue bestätigen.

Herr Hauptmann v. H., einige 40 Jahre alt, sonst äusserst kräftig und gesund, wurde mir auf meiner Durchreise durch die Provinz Sachsen von Herrn Dr. **Eilert** zum Zwecke der laryngoskopischen Untersuchung vorgestellt; in Gegenwart des letzteren und des Herrn Sanitätsraths Dr. **Heidloff** laryngoskopirte ich den Patienten und constatirte an der untern Fläche des linken Stimmbandes, in der Nähe der vorderen Commissur und des freien Randes des Stimmbandes einen Polypen, welcher abwärts nach der Trachea zu hing, und welchen man deutlich sah, wenn Patient tief inspirirte, welchen man aber kaum wahrnahm, wenn Patient „ae“ intonirte, weil sich dann die Stimmbänder an einander legten und der Polyp nach unten hing, statt nach oben hinauf zu flottiren. Die Untersuchung war etwas schwierig, weil der Kehldeckel ziem-

lich stark nach hinten geneigt war, aber unter Anwendung meines Kehldeckel-Stäbchens (cf. obenSeite 88) brachte ich den Polypen zur Anschauung, jedoch liess sich nicht genau erkennen, ob wir es nur mit einem oder zwei Polypen zu thun hätten, denn wiederholt erhielt man den Anblick eines traubenartigen Gewächses, von welchem gleichsam jede Beere die Grösse etwa einer Erbse besass. Patient war allmälig heiser geworden, hatte seine kräftige, sonore Stimme verloren, langes Sprechen machte ihm die Stimme versagen, ausserdem klagte er über einen lästigen Druck auf der Brust und über beständige Schleimansammlung im Halse. Ein renommirter Specialist in Berlin hatte den Patienten schon früher untersucht, den Polypen constatirt und auch eine Zeichnung von demselben dem Patienten übergeben, übrigens ihm gerathen, zum Zwecke der Operation sich 5 Monate bei ihm aufzuhalten. Ich schlug dem Patienten vor, nach Breslau zu kommen, wo ich ihn mittelst der Galvanokaustik operiren würde. Am 21. November 1867 fand sich Patient bei mir in Breslau ein. Anfangs nahm ich nur Uebungen mit dem Kranken vor, die ich übrigens meistens gleich mit dem Operations-Instrumente selbst, d. h. mit der galvanokaustischen Schneideschlinge ausführte, bei denen mir auch Herr Dr. **Reichel** assistirte. Die oben S. 12, Fig. 5 und 6 beschriebene und abgebildete Schlinge hatte ich inzwischen so weit vervollkommnet, dass ich mich zu derselben des feinsten Platindrahtes (nicht viel stärker als ein Menschenhaar!) und äusserst feiner Leitungsröhren bediente, so dass Patient das Instrument kaum im Kehlkopfe empfand. Am 28. November, also am 8. Tage des Aufenthalts des Patienten bei mir, schritt ich bei Lampenbeleuchtung zur Operation. Ich konnte deutlich das Umlegen der Schlinge um den Polypen mit dem Auge verfolgen, schnürte die Schlinge zu, schloss den galvanischen Strom, und im Augenblicke war der Polyp abgebrannt. Die sofort vorgenommene laryngoskopische Untersuchung zeigte die Entfernung des Polypen, nur ein $^1/_2$ Linie breiter und mehrere Linien langer Stumpf, der als ein schmaler Saum dem freien Rande des Stimmbandes mit seiner Länge parallel lief, war noch sichtbar. Der Polyp war verschwunden und zunächst nicht zu finden, bis wir ihn auf der Erde fanden. Ich hoffte, dass der weiss aussehende Stumpf durch die Glühhitze ertödtet, von selbst abfallen würde und pausirte bis zum dritten Tage. Als am 30. November derselbe aber noch nicht abgefallen war, beschloss ich ihn mit der Schlinge nur zu betupfen, da ich bei näherer Untersuchung aber wahrnahm,

dass er in etwas noch flottirte, so hoffte ich ihn noch mit der Schlinge erfassen resp. zusammenschnüren zu können. Ich machte letztere ziemlich gross und führte sie bei directer Sonnenbeleuchtung ein, konnte deutlich das Umlegen der Schlinge mit dem Auge verfolgen, schnürte zu und schloss den galvanischen Strom; in demselben Augenblicke fühlte ich, wie ein kleiner Körper in mein Gesicht geschleudert wurde, und fanden wir den Polypen wieder auf der Erde. Wir waren nicht wenig erstaunt, noch einen Polypen von derselben Grösse wie der erste herausgefördert zu haben, und war dies der Theil, der jedenfalls dem ganzen Neoplasma bei der Untersuchung das traubenartige Ansehen verliehen hatte, aber weil er nach abwärts unter dem Stimmbande resp. dem Stumpfe des ersten Polypen hing, nicht gesehen wurde. Nunmehr war alles Krankhafte radical entfernt, und reiste Patient vollkommen hergestellt, mit kräftiger sonorer Stimme am 14. Tage seines Hierseins nach seiner Heimath; die Polypen nahm er als Siegestrophäen mit sich. Der Polyp erwies sich als sogenannter Schleimpolyp, sehr blutreich, so dass er gleichsam das Aussehen eines Varix darbot, dennoch war keine Blutung eingetreten und auch durch die Glühhitze kein anderes Organ getroffen worden, was erklärlich, wenn man erwägt, dass eine so feine Schlinge sich in das Aftergewächs selbst hineinzieht; deshalb wird aber auch kein Schmerz empfunden.

Aus der Darstellung dieses Falles entnehmen wir Folgendes: Zunächst wie schnell, sicher, radical und schmerzlos sich Polypen mit der galvanokaustischen Schneideschlinge entfernen lassen. Die Furcht, dass bei der Operation mit der Schlinge Polypen, namentlich derartige, welche unter dem Stimmbande nach unten wuchern, in die Trachea fallen können, ist ungegründet — die Erfahrung spricht dagegen, denn solche Polypen werden sofort bei ihrer Ablösung durch Husten nach aussen geworfen. Aber selbst wenn sie in die Bronchien resp. Lungen fielen, so wäre das auch kein Unglück, denn es würde sich doch nur darum handeln, ob dadurch eine augenblickliche Lebensgefahr entstände, und das wird nicht der Fall sein, da wir wissen, dass ganz fremdartige feste Körper, Aehren, Bohnen u. dgl. nicht augenblicklich tödten, sondern nur durch secundäre Erscheinungen gefährlich werden; zu solchen kann es aber bei einem abgefallenen Polypen nicht kommen, da er in der feuchten Wärme des Körpers gewiss schon in 24 Stunden verfault. Auf den nebensächlichen Umstand will ich hier zugleich aufmerksam machen, darauf zu achten, dass solche Polypen durch

Husten weit fortgeschleudert werden und daher auf die Erde fallen können. Hätten wir auf unsern entfernten Polypen getreten, so wäre er am Stiefel hängen geblieben und nicht gefunden worden — es ist doch aber für den Arzt und Patienten immer wünschenswerth, das Gebilde in die Hände zu bekommen. Besonders wird solches Gewächs verloren gehen, wenn man in dunklem Zimmer bei der Lampe operirt. Wir sehen ferner, wie auch schwierige Operationen sich bei directer Sonnenbeleuchtung ausführen lassen, ja die schwierigsten Operationen bin ich manchmal nur im Stande, wegen der hellen Beleuchtung, bei Sonnenlicht auszuführen, und der Ausspruch von v. Bruns ist mir räthselhaft, wenn er in seiner laryngoskopischen Chirurgie S. 24 sagt: „Es wird dabei die Stellung des Kranken wie des untersuchenden Arztes eine so viel unbequemere und anstrengendere, namentlich für den letzteren, durch das Seitwärtshalten seines Kopfes, um den Sonnenstrahlen nicht den Weg zu versperren, dass eine ruhige, allseitige Untersuchung und vollends ein sicher geleiteter chirurgischer Eingriff zur Unmöglichkeit wird.“ Bei dieser Gelegenheit nehme ich Veranlassung, auf einen Umstand bei der Zusammensetzung der galvanokaustischen Batterie aufmerksam zu machen, welcher, so geringfügig er erscheint, doch von grosser Bedeutung für die Anwendung der Galvanokaustik ist. Durch Versuche kann sich Jeder überzeugen, dass die **Middeldorpf**'sche Batterie von den, mir wenigstens bekannten, Batterien die beste ist. Die Physiker lehren nun, dass man bei Auseinanderlegung der Batterie den Kohlencylinder, wenn man ihn aus der Salpetersäure heraushebt, nicht in Wasser setze, und dies habe ich denn auch noch in der ersten Auflage S. 7 dringend empfohlen und Jahr und Tag auch so gehandelt. Leider nahm ich nun wahr, dass die Batterie in ihrer Wirkung immer schwächer wurde, so dass ich schliesslich stärkere Platinarmaturen kaum mehr zum Rothglühen brachte. Ich wandte wiederholt ganz frische Säuren an, liess neue Operations-Instrumente anfertigen, die Batterie genau untersuchen — es half dies Alles nichts. Ich kam nun auf den Gedanken, ob denn der Satz der Physiker richtig sei, den Kohlencylinder von der Salpetersäure nicht abzuwaschen, denn ich dachte mir, der Cylinder müsse allmälig durch Staub und Verunreinigungen der verdunstenden salpetrigen Säure verkleistert werden, und legte ihn deshalb zum Auswässern in Wasser. Und siehe da, seitdem zeigt die Batterie eine nie geäusserte Stärke, und zwar sogar bei Anwendung einer und derselben Säure, die ich Monate lang hinter-

einander benutze. Ich lege daher jetzt den Kohlencylinder, wenn ich ihn aus der Salpetersäure herausnehme, sofort in ein Glasgefäss mit Wasser und lasse ihn sogar darin so lange liegen, bis ich ihn wieder zur Batterie gebrauche; ich lasse nur eben das Wasser von ihm ablaufen. Dies Verfahren ist hierorts bereits auch von Anderen adoptirt. Durch dasselbe erlangt man zweierlei grosse Vortheile, einmal, dass die Batterie viel kräftiger wirkt, dieselben Säuren ausserordentlich lange benutzt werden können und endlich, dass dadurch überhaupt auch den Privatärzten die Galvanokaustik zugänglicher wird. In einem Hospitale kommt es nicht so genau darauf an, wenn durch die Salpetersäure einige Dielen oder Fenster ruinirt werden, aber in einer Privatwohnung ist es nicht leicht nach der früheren Methode die Kohlencylinder unterzubringen. Nimmt man sie nämlich aus der Salpetersäure heraus, so zerstört nicht blos die ablaufende Säure jedwede organische und die meisten unorganischen Substanzen, sondern die verdampfende salpetrige Säure erfüllt auch alle Räume mit erstickendem Dampfe. Alles dies fällt nun durch meine Einrichtung fort. Die Kohlencylinder werden sofort in ein grosses Gefäss voll Wasser untergetaucht und das Gefäss mit einem Glasdeckel zugedeckt. So bewahrt können sie in jeder Stube untergebracht werden, denn sie bleiben im Gefäss bis unmittelbar zur Benutzung. Man wische beim Herausnehmen der Cylinder aus dem nunmehr etwas gesäuerten Wasser nur die oberen Zapfen derselben gut ab, um welche die messingenen Ringe geschraubt worden, weil diese sonst sich schnell oxydiren und die Leitung beeinträchtigen. Ich überlasse den Physikern vorläufig die Deutung jenes durch vielfältige Erfahrung vollständig gesicherten Factums.

v. Bruns (laryngoskopische Chirurgie S. 244) hatte schon vor mir bereits zwei Fälle, mit der Galvanokaustik operirt, beschrieben. Er sagt über letztere (S. 246), „dass sich die kaustische Einwirkung der glühenden Platinaschlinge nicht so sicher auf eine kleine oberflächliche Stelle beschränken lässt, als dies z. B. bei Anwendung des Höllensteins der Fall ist. Es kann nicht nur bei der Ausführung selbst ein tieferes Eindringen der Glühhitze durchaus nicht mit Sicherheit verhütet werden . . . . Dieser Umstand, so hindernd er z. B. der Anwendung der Galvanokaustik bei kleinen Neubildungen auf den Stimmbändern entgegentritt, so vortheilhaft ist er auf der andern Seite, wenn es sich um gründliche Zerstörung grösserer Massen neugebildeter Gewebe handelt.“ Meine Erfahrungen stimmen nicht mit diesen Angaben überein, denn ich kenne

keinerlei Neubildung, ob noch so klein oder gross, welche nicht für die Galvanokaustik geeignet wäre, und lässt sich ihre Einwirkung im Gegentheil viel genauer beschränken, als die des Höllensteins, der sich bei den nachfolgenden Bewegungen der Kehlkopftheile überall verwäscht. Man muss sich nun allerdings auch meiner vollkommenen Instrumente bedienen, damit das Erglühen des feinsten Platindrahtes im „Nu" erfolge, denn wenn allerdings die Platinschlinge, wie v. Bruns angibt (l. c. S. 245 und 246), mindestens 3—4—5 Secunden lang ruhig liegen bleibt, bis sie gehörig erglüht und zur Wirkung gelangt, so kann man mit solchen Instrumenten die Wirkung nicht beschränken, abgesehen davon, dass die Operation sehr erschwert wird, denn 3—5 Secunden ein Instrument im Kehlkopf erglühen lassen (wobei es doch ebenfalls auch wieder so viel Zeit zum Erkalten braucht) ist eine enorme Zeitdauer für den Patienten. Bei solcher Methode würde die treffliche Galvanokaustik eher in Misskredit als in Aufnahme kommen. Nur bei solcher Methode kann man zu dem Ausspruch kommen, wie er in einem Referat über den von Dr. Prinz in Dresden operirten Fall (cfr. Archiv der Heilk. 1867. 2. Heft) in der Prager Vierteljahrsschrift (4. Band. 1867. S. 44) gemacht wird, wo es heisst: „Wem an der Wiedererlangung der Stimme viel gelegen ist, der soll nicht mit Galvanokaustik behandelt werden, da es nie genau berechnet werden kann, wie tief die glühende Schlinge dringt." Eine gute Batterie und gute Instrumente bleiben das Haupt-Desiderat, um jedweden Fall operiren zu können.

Wiederholt habe ich später Nachrichten über das Befinden des Patienten erhalten: seine Stimme ist gut geblieben.

Patient wollte die Polypen mitnehmen und wurden sie deshalb nicht mikroskopisch untersucht; jedenfalls waren es nur weiche, sehr blutreiche Papillome.

Fünfzehnter Fall. (Tafel I, Fig. 5.)

Schmiedemeister Pulst aus Deutsch-Marchwitz bei Namslau, 58 Jahre alt, ist sonst gesund und kräftig, seit 1 Jahre aber am Halse leidend. Er hatte starken Schnupfen gehabt und dann verlor sich die Sprache; im Sommer war es besser; früher hat er gut gesungen. Er muss sich ausserordentlich anstrengen, um zu sprechen, so dass ihm die Brust dabei wehe thut, spricht mit ganz feiner gepresster Stimme, hat Kitzel im Halse und muss deshalb öfter husten, ist aber seit dem Leiden nicht mager geworden. Er

war von einem Arzte lange Zeit behandelt worden, der ihn endlich für unheilbar, wahrscheinlich schwindsüchtig erklärte; ein anderer Arzt hatte ihn zu mir geschickt. Die Untersuchung am 17. Jänner 1868 ergab einen Polypen von der Grösse und dem Aussehen einer Himbeere, auf den Stimmbändern liegend, an der vorderen Commissur. Dieser Polyp deckte noch einen zweiten zu, welcher unter jenem sass und noch grösser zu sein schien, er ragte unter dem oberen nach hinten vor. Die räumlichen Verhältnisse des Halses waren günstig, namentlich war der Kehldeckel nicht nach hinten geneigt, dagegen das Zäpfchen ausserordentlich lang und fiel nicht vor den Spiegel, sondern unter demselben vor; auch war die Zunge stark gewölbt. Letzteren Uebelstand beseitigte ich sehr gut dadurch, dass ich bei der Speculation, indem der Kranke sich die Zunge selbst hielt, mit einem Spatel zugleich dieselbe herabdrückte. Bereits in den ersten Tagen konnte ich den Polypen mit dem spitzen Galvanokauter berühren, schritt aber erst am 22. Jänner zur Operation, die ich bei directem Sonnenlichte unter Assistenz von Dr. **Reichel** und Studios. **Wehse** ausführte, indem ich mit dem glühenden Galvanokauter in den oberen Polypen hineinbrannte und hier eine Zeit lang weiter glühen liess. Keinerlei Schmerzen oder Reaction traten ein und Patient fand sich ganz munter Nachmittags wieder bei mir ein. Am 23. Jänner war bereits das Athmen bedeutend freier geworden, das ihm bisher immer beengt war, Stimme aber noch schlecht. Die laryngoskopische Untersuchung ergab, dass der obere kauterisirte Polyp bereits so geschwunden war, dass nur noch ein Erbsengrosses Stück an der vorderen Commissur hing. Dagegen war der untere Polyp noch unverletzt. Am 24. Jänner schnitt ich den unteren Theil des zu langen Zäpfchens mit der Scheere ab, weil es mich beim Einblicke in den Spiegel incommodirte. Am 25. Jänner wurde bei Lampenbeleuchtung mit der Schlinge operirt in Gegenwart der genannten Herren; ich nahm eine sagittal verlaufende Schlinge und ging mit derselben bis unter die Stimmbänder an ihrer vorderen Commissur und obwohl nun Patient zu würgen anfing, schnürte ich doch im Finstern die Schlinge zu, liess den Strom wirken und brachte ein Erbsengrosses Stück des Polypen zum Vorschein, welches, da der galvanische Strom kräftig war, an die Schlinge gleichsam angebacken war; dieses Stück war von dem unteren Polypen entnommen. Am 29. Jänner machte ich (bei Lampenbeleuchtung) mehrere vergebliche Versuche mit der Schlinge den Rest zu entfernen, ich griff deshalb zum Galvanokauter und betupfte ihn. Am 30. Jänner zeigten sich

die Reste mortificirt, so dass ich sie bei directem Sonnenlichte mit der Kehlkopfgabel abriss. Am 14. Februar betupfte ich noch einmal das noch zurückgebliebene Knötchen mit dem Galvanokauter und am 15. Februar entliess ich den Patienten mit leidlicher Stimme, die sich jedenfalls noch bessern musste, wenn die Reizung geschwunden sein würde.

Nach $^5/_4$ Jahren, am 11. Mai 1869 fand sich Patient noch einmal zur Untersuchung bei mir ein. Das Knötchen zwischen der vorderen Commissur der Stimmbänder war kaum merklich grösser geworden, die Stimme auch noch gut, so dass ich keine Nöthigung fand, abermals zu operiren. Als sich jedoch Patient mir am 17. November 1869 wieder vorstellte, war ein ganz anderes Bild vorhanden, ein Polyp war beinahe eben wieder so gross als das Erstemal, von einem zweiten war nichts zu sehen; dabei die Stimme ganz schlecht, sehr heiser und zwar will Patient die ersten Anfänge dieser Verschlechterung erst seit etwa 6—8 Wochen gespürt haben; sehr viel länger konnte es ja auch nicht her sein, da ich ihn im Mai erst untersucht hatte. Da Patient bereits zur Operation sehr geübt war, so wurde gleich des andern Tages am 18. Novbr. zu derselben geschritten und zwar mit der Schlinge bei Lampenbeleuchtung. In einer Sitzung ging ich in Pausen viermal in den Kehlkopf mit der Schlinge ein und brachte jedesmal Stücke vom Polypen zum Vorschein. Es sei hier bemerkt, dass dieses eigentlich nicht auf galvanokaustischem Wege geschah, denn der Polyp war so weich in seinen oberen Partieen, dass die Schlinge schon Stücke abquetschte, ehe ich den Strom wirken liess — hier diente also die galvanokaustische Schneideschlinge als blosse Quetschschlinge. Die Blutung war unbedeutend, die Stimme sofort besser und der Athem freier. Am 20. Novbr. hatte sich die Wundfläche mehr gereinigt und man sah nun, dass dieser jetzige Polyp von dem Knötchen ausgegangen war, welches unter der vorderen Commissur der Stimmbänder sich befand. Es wurden heute abermals Versuche mit der Schlinge gemacht, um den Rest abzuquetschen, die aber nicht gelangen, da dieser Rest unter den Stimmbändern und zwischen der Commissur sass, so dass sich die Schlinge nicht beliebig drehen liess. Am 24. Novbr. griff ich deshalb bei directem Sonnenliehte zum Galvanokauter, d. h. ich gab einer Schneideschlinge von Platin eine entsprechende Form, betupfte damit kräftig die Neubildung und entliess den Patienten nunmehr als geheilt. Am 7. December 1869 stellte er sich mir abermals vor, es war nichts Krankhaftes mehr zu entdecken. Ebenso wenig bei einer

späteren Untersuchung am 1. März 1870 bei directem Sonnenlicht, wo sowohl ich als Dr. **Reichel** und Dr. **Zenker** nichts Krankes mehr entdecken konnten und die Stimme des Patienten ganz gut war.

Die von Prof. **Waldeyer** vorgenommene mikroskopische Untersuchung der Geschwulsttheile ergab Folgendes: „Die zur Untersuchung übersendete Larynxgeschwulst besteht aus linsen- bis über erbsengrossen Stücken von Himbeerform. An irgend einer Stelle der grösseren Stückchen, die gewissermassen als Basis derselben anzusehen ist, lässt sich ein fibrilläres, mit ausserordentlich weiten Gefässen durchzogenes Bindegewebe nachweisen, von dem aus, schlanke, aus zartem, zellenreichen, fibrillären Gewebe bestehende Papillen nach verschiedenen Seiten hin ausstrahlen; bisweilen sind diese Papillen wieder verästelt. Jede Papille trägt einen ausserordentlich starken Ueberzug von Pflasterepithel. Die obersten Zellen desselben sind leicht abgeplattet; die mittleren Lagen bestehen durchweg aus Riff- und Stachelzellen; die tiefste, dem bindegewebigen Stocke der Papillen unmittelbar aufsitzende Lage, führt cylindrische Zellen. Die einzelnen Papillen oder Papillenbäumchen mit ihrem dicken Epithelbelage bilden je die einzelnen Knöpfchen der himbeerförmigen Geschwulststücke. Wegen des überaus mächtigen Epithelbelages kann man die Geschwulst ebensowohl als Epithelioma papillare, wie als Fibroma papillare bezeichnen.“

Sechszehnter Fall. (Tafel I, Fig. 6 und 7.)

Dieser und noch ein zweiter Fall sind die Einzigen, bei denen ich genöthigt gewesen bin, während der Operation durch ein besonderes Instrument gleichzeitig den Kehldeckel zu heben.

Herr Mühlenbesitzer Schwarzer aus Deutsch-Rasselwitz bei Neustadt, 40 Jahre alt, wurde vor etwa 5 Jahren heiser und zwar plötzlich Nachts ohne bestimmte Veranlassung. Diese Heiserkeit ist bis heute geblieben, hat sogar zugenommen. Er klagt über keine anderen Beschwerden, als dass sich manchmal viel Schleim im Halse ansammelt, ist sonst gesund und kräftig. Er stellte sich mir am 23. März 1868 vor und zeigte die laryngoskopische Untersuchung, wie aus der Fig. 6 zu ersehen ist, nicht blos einen stark nach hinten geneigten, sondern auch noch seitlich zusammengedrückten Kehldeckel (Maultrommelform), so dass man fast absolut nichts von den tieferen Regionen des Kehlkopfes sehen konnte. Bei Anwendung meines Kehldeckelstäbchens, durch welches ich die Epiglottis in die Höhe hob, entwickelte sich das in Fig. 7

wiedergegebene Bild: zwischen und unter der vorderen Commissur befand sich ein birnförmiger glatter Polyp von der Grösse einer Bohne. Patient fand sich am 26. Mai 1868 zur Operation ein und es wurden sofort Operations-Versuche gemacht. Mässiges Einathmen von Chloroform bewährte sich hier vortrefflich, so dass sich der Kehldeckel bequem heben liess. Ich versuchte auch die Kehldeckel-Pinzette von v. **Bruns**, aber ich vermochte sie nicht, geöffnet, anzulegen, weil der Raum zwischen Kehldeckel und hinterer Pharynxwand zu eng war. Ich wendete deshalb mein Kehldeckelstäbchen an und um es sicher zu fixiren, wurde es in das Zängelchen eines Stirnbandes eingeklemmt, was Patient auch vertrug, ich aber dabei nicht operiren konnte, weil das Stäbchen von oben angelegt, sich mit dem Operations-Instrumente kreuzte und dieses in seiner Bewegung gehindert wurde. Um die Pinzette von v. **Bruns** noch einmal zu versuchen, feilte ich den Dorn derselben um ein gut Theil kürzer, und gab ihm dadurch eine stumpfe Spitze, aber es schien mir, angelegt, doch nicht so bequem zu sein als mein Stäbchen. Am 6. Juni wurden die Einübungen in der Weise vorgenommen, dass ich mein Stäbchen wie einen knieförmigen Zungenspatel bog, der unter dem Munde gehalten über die Zunge des Patienten geführt wurde; Dr. **Reichel** fixirte das Stäbchen. Versuche mit der Schlinge misslangen, ich griff deshalb am 17. Juni zum Galvanokauter, indem in der oben bezeichneten Weise von Dr. **Reichel** das Stäbchen fixirt wurde. Es gelang vortrefflich den Polypen mit dem glühenden Drahte zu betupfen. Da mir der Polyp am 19. Juni bereits morsch erschien, wollte ich heute nicht wieder brennen, sondern den schon morschen Polypen mit Messer und Gabel entfernen; es blutete ziemlich stark. Patient hielt sich selbst das Kehldeckelstäbchen in der oben bezeichneten Weise und die Operation wurde heute, wie auch die anderen Male gewöhnlich bei reflectirtem Sonnenlichte vollzogen, das durch meinen Sonnenspiegel in den Hals des Kranken geworfen wurde, da die Sonne jetzt schon zu hoch stand, um sie direct einfallen lassen zu können. Da der Polyp doch noch ziemlich fest war, operirte ich am 20. Juni abermals mit dem Galvanokauter unter Anwendung von etwas Chloroform. Am 22. Juni operirte ich wieder mit Messer und Gabel. Am folgenden Tage zeigte sich ein bedeutendes Oedem, etwa von der Grösse einer Kirsche, an der hinteren Larynxwand, so dass Patient wegen Luftmangel des Nachts aus dem Bette hatte aufstehen müssen. Es ist dies eine sehr bemerkenswerthe Thatsache, dass nach Anwendung von scharfen und spitzen Instrumenten

ein solches Oedem entsteht, was ich niemals bei Anwendung der Galvanokaustik beobachtet habe. — Die Kehlkopfschleimhaut scheint viel reizbarer gegen Stiche und Schnitte zu sein als gegen die Glühhitze! Patient musste zu Hause bleiben und Dämpfe von warmen Wasser einathmen, so dass am folgenden Tage das Oedem bereits verschwunden war und ich sofort wieder zur Operation mittelst des Galvanokauters schritt. Am 25. Juni zeigte sich noch ein kleiner Rest des Polypen als ein weisser Knopf; es wurde abermals gebrannt, indem sich Patient wiederum das Stäbchen selbst hielt. Am 26. Juni war nichts mehr vom Polypen zu sehen, nur eiterte die getroffene Partie. Am 27. Juni reiste Patient mit wiedererlangter Stimme ab, welche auch gut geblieben war, als er sich später noch einmal mir vorstellte.

Dieser Fall wenigstens zeigt wohl den Unterschied zwischen schneidenden und reissenden Instrumenten einerseits und galvanokaustischen andererseits deutlich genug. Wie gesagt, niemals habe ich bei der Galvanokaustik ein Oedem beobachtet, wie ein solches hier eintrat und wie es z. B. unter Anderen Dr. Schrötter bei Anwendung der Kehldeckel-Pinzette beobachtete. Niemand würde wohl gewagt haben, nachdem das Oedem am 23. Juni noch in voller Blüthe war, nach Ablauf desselben am folgenden Tage sofort wieder mit schneidenden oder reissenden Instrumenten zu operiren, wie ich es mit der Galvanokaustik ausführte. Es erscheint mir erklärlich, dass der Kehlkopf gegen die Glühhitze nicht so empfindlich ist als gegen mechanische Eingriffe durch schneidende oder reissende Instrumente, wenn wir erwägen, dass diese Region an Temperaturunterschiede sehr gewöhnt ist, indem täglich heisse und kalte Speisen an ihm vorbeipassiren. Am 25. Mai 1870 stellte sich mir Herr Schwarzer noch einmal vor als gesund mit guter Stimme — von dem Neoplasma war keine Spur zu sehen.

Fig. 6 zeigt den Kehlkopf bei gewöhnlichem Athmen, Fig. 7 bei durch das Stäbchen gehobenem Kehldeckel, wodurch nun erst der Polyp sichtbar wurde.

Siebzehnter Fall. (Tafel I, Fig. 8.)

Herr Günther aus Camenz, 43 Jahre alt, ist bereits seit mehreren Jahren heiser, aber nicht anhaltend, erst seit 3—4 Monaten ist die Heiserkeit constant. Eine Ursache der Heiserkeit ist ihm unbekannt und der 4wöchentliche Aufenthalt in Salzbrunn hat ihm nichts geholfen. Am 29. September 1868 fand sich Patient bei

mir ein und zeigte die Untersuchung einen Polypen von Gestalt eines röthlichen Höckers von der Grösse einer Erbse, etwas grösser als er in Fig. 8 wiedergegeben ist. Derselbe schien dem Aussehen nach weich zu sein, wahrscheinlich weiches Fibrom und sass in der Nähe der vordern Commissur unter dem freien Rande des Stimmbandes, über denselben hervor in die Glottis ragend. Am 13. November fand sich Patient abermals bei mir ein, wegen der Operation hier zu bleiben. Die räumlichen Verhältnisse des Kehlkopfes waren sehr günstig und der Patient sehr unempfindlich, so dass ich bereits am 17. November zur Operation schreiten konnte. Ich ging mit dem spitzen Galvanokauter, dessen Spitze nach der rechten Seite des Kranken etwas gebogen wurde, durch die Stimmritze hindurch an die Neubildung, liess erst denselben hell erglühen und betupfte dann den Polypen zweimal in verschiedenen Zeiträumen; ein Schmerz wurde hierbei gar nicht empfunden. Der Polyp schien nach dieser Kauterisation vollständig verschwunden, denn man sah ihn nicht mehr. Am andern Tage bemerkte ich bei directem Sonnenlichte jedoch denselben, er war getroffen und hatte einen weissen Brandschorf; auch das rechte Stimmband war ein wenig getroffen. Ich machte Versuche mit meiner Kehlkopfgabel und Nadel den so getroffenen Polyp abzureissen, aber es gelang nicht. Ich überliess ihn daher der Eiterung, in der gewissen Zuversicht, dass er dadurch schwinden würde. Der Polyp schrumpfte immer mehr ein, so dass nach dieser einen Sitzung Alles beendet war, und Patient bereits am 1. December abreiste, um sich später noch einmal vorzustellen. Am 7. Februar 1869 kam er wieder und wurde bei heller Sonnenbeleuchtung untersucht: auch nicht die geringste Spur der Neubildung war vorhanden, die Stimmbänder schlossen vollkommen, an dem Stimmbande selbst war keine Spur der früheren Einwirkung des Galvanokauters zu sehen und Patient sprach und sang gut.

Achtzehnter Fall. (Tafel II, Fig. 1 und 2.)

Herr Baron von K. aus L., 66 Jahre alt, war bereits im Mai 1865 von **Middeldorpf** zum Zwecke einer laryngoskopischen Untersuchung zu mir geschickt worden. Ich constatirte damals Katarrh und an der linken Seite des Kehlkopfes in der Gegend des Processus vocalis sehr kleine Excrescencen der Schleimhaut. Dieselben wurden mit Höllenstein längere Zeit touchirt und ich sah dann den Patienten erst wieder im Juni 1867, wo ein Arzt Geschwüre im Kehlkopfe hatte wahrnehmen wollen. Von solchen

konnte ich nichts entdecken und nur einen Katarrh constatiren, welcher durch Bepinselung mit Höllenstein-Solution behandelt und beseitigt wurde, obgleich immer wieder von Neuem auftauchte. Am 17. März 1868 wurde Patient von mir abermals untersucht; bei ruhiger Stellung des Kehlkopfes, wie dies in Fig. 1 dargestellt ist, sah man nichts von einer Neubildung, konnte auch den Kehlkopf nicht völlig überblicken wegen starker Rückwärtsneigung des Kehldeckels und Maultrommelform desselben; liess ich aber kräftig und anhaltend „ae“ intoniren (Fig. 2), so flogen zwei weisse lappenartige Neubildungen an der linken Seite des Kehlkopfes, über dem hinteren Ansatze des Stimmbandes, frei über das Stimmband hinfort. Patient hatte gewisse beengende Empfindungen im Halse und wurde leicht etwas heiser. Die Neubildungen mussten entfernt werden, welches aber seine ausserordentlichen Schwierigkeiten hatte bei einem Herrn von 69 Jahren und bei dem besonderen Sitze derselben, da sie nur bei der Phonation sichtbar wurden, sonst aber durch Schleim an der Kehlkopfwand anklebten und hinter den Giesskannenknorpeln sich verbargen. Nachdem Patient hinlänglich eingeübt, operirte ich mit dem spitzen, blitzschnell erglühenden Galvanokauter, mit welchem ich die Neubildungen betupfte und vollständig entfernte. Ich war hier nur im Stande während der Phonation eiligst den Moment zu benutzen, um die sichtbar gewordenen Polypen mit dem Galvanokauter zu treffen. Die Zeit der Einübungen und Operationen erstreckte sich vom 17. März bis 9. Mai (22 Sitzungen). Ich frage hier jeden Unbefangenen, wie hätten diese lappenartigen, dem Ansehen nach derben Neubildungen, anders operirt werden sollen? Etwa mit dem Messer, welches doch freischwebende lappenartige Gebilde schwerlich fortnehmen würde, — oder mit der Zange, welche, wenn es überhaupt in so schwierigem Falle gelungen wäre, jene mit ihr zu erfassen, nicht unbedenkliche Zerrungen veranlasst haben würde, oder endlich mit Höllenstein in Substanz?! — es dürfte wohl lange währen, ehe man mit Höllenstein solche derbe Gebilde fortschafft und ausserdem verbreitet er sich noch auf die übrigen Kehlkopf-Gebilde.

Wie mich noch wiederholte Untersuchungen am 19. Februar und 23. April 1869 versicherten, waren die Neubildungen nicht wieder gekommen.

In diesem Falle bewährte sich auch das oben (S. 89) angegebene Verfahren vortrefflich, um bei der starken Rückwärtsneigung und Maultrommelform des Kehldeckels den Kehlkopf zu

überblicken. Wurde nämlich ein kleiner Schwamm, in Höllenstein-Lösung getaucht, unter Leitung des Spiegels hinter und unter den Kehldeckel gebracht und dieser durch den Schwamm stark nach vorn und oben gedrängt, so blieb er für einige Momente in dieser Stellung und diese konnte man schnell benutzen, den Kehlkopf zu überblicken.

Neunzehnter Fall. (Tafel II, Fig. 3 und 4.)

Herr Lehrer Beyer aus Thiergarten bei Stroppen, 44 Jahre alt, wurde vor ½ Jahre durch Erkältung heiser und ist es seitdem geblieben; singen kann er gar nicht mehr. Anfangs war Husten da, jetzt nicht mehr, nur viel Ansammlung von Schleim im Halse, besonders des Morgens; im Uebrigen ist Patient gesund und kräftig. Er stellte sich mir vor am 2. Juni 1868; bei ruhiger Respiration zeigte der Spiegel das Bild Fig. 3: Kehldeckel nach hinten geneigt mit Maultrommelform. Selbst durch verschiedene physiologische Acte wollte es nicht recht gelingen einen vollen Einblick in den Kehlkopf zu erlangen; bei Anwendung des Kehldeckelstäbchens entrollte sich das Bild Fig. 4. An dem freien Rande jedes Stimmbandes in der Nähe der vorderen Commissur sass eine gelbröthliche Neubildung (polypoide Form Türck's); die auf dem linken Stimmbande war grösser als die auf dem rechten. Es war dies einer der schwierigsten Fälle für die Operation, der mir bis jetzt vorgekommen war. Abgesehen von der Rückwärtsneigung des Kehldeckels und der Maultrommelform desselben, war er auch sehr starr und unbiegsam, aber das Uebelste war eine ausserordentliche Reizbarkeit des Patienten, so dass die leiseste Berührung der Rückenfläche des Kehldeckels Würgebewegungen hervorrief. Diese Reizbarkeit vermochte ich durch nichts zu überwinden als durch allmälige Gewöhnung des Patienten an die Instrumente. Weil es durch physiologische Acte nicht möglich war, den Kehldeckel geöffnet zu erhalten, so wurde Patient an mein Kehldeckelstäbchen gewöhnt, das wie ein knieförmiger Zungenspatel (wie bei Fall 16) über die untere Zahnreihe und die Zunge geführt wurde. Da Patient nicht weit von hier wohnte, so reiste er ab und zu auf einige Tage nach Hause. Erst in der dreissigsten Sitzung am 8. August gelang es mir die Neubildungen mit dem spitzen Galvanokauter zu treffen. Patient hielt sich das Kehldeckelstäbchen selbst, wodurch der Kehldeckel nach vorn gebogen wurde und ich leistete heute, nach meiner Meinung, das

Möglichste, indem ich mit der Spitze des Instrumentes in die Nähe der Neubildung gekommen, nun schnell blindlings auf dieselbe losging, bevor noch eine Reflexbewegung eingetreten war, wobei ich gleichzeitig durch Druck auf das Knöpfchen des Instrumentes den galvanischen Strom wirken liess. Ich hatte die Neubildungen vorzüglich getroffen, denn im Momente der Einwirkung des Instrumentes schlossen sich die Stimmbänder, so dass beide Neubildungen, die sich gegenüber standen, getroffen werden mussten. Am 12. und 19. August wurden die Operationen mit Erfolg wiederholt, von nun ab aber, indem ich das Einwirken des Instrumentes mit dem Auge verfolgte. Am 22. wurde die Operation bei Lampenbeleuchtung abermals ausgeführt (an den anderen Tagen hatte ich reflectirtes Sonnenlicht benutzt), die heute vortrefflich gelang, so dass beinahe alles Kranke zerstört wurde. Am 28. August besichtigte ich mit Dr. **Reichel** und Dr. **Goldstein** aus Kattowitz abermals den Kehlkopf und es zeigte sich nur noch an dem linken Stimmbande ein kleiner Buckel, der denn sofort noch zweimal kauterisirt wurde. Hiermit wurde die Operation beschlossen; der Patient reiste mit seiner Stimme zufrieden nach Hause.

Zwanzigster Fall (Tafel II, Fig. 5 und 6.)

Unterofficier und Hautboist Meissner, 24 Jahre alt, ein kräftiger blühender Mann, hatte sich während des Feldzuges 1866 in den nassen Bivouacs erkältet und wurde heiser. Die Heiserkeit verlor sich etwas, schwand aber nicht ganz und allmälig wurde sie immer schlimmer, so dass Patient endlich ganz stimmlos wurde. Er hatte keine Schmerzen, keinen Husten, nur viel Ansammlung von Schleim im Halse; im Uebrigen war er völlig gesund. Er war ein Jahr lang vergeblich behandelt worden; als letztes Refugium sollte er noch ein Bad besuchen. Ehe er in dieses ging, suchte er mich auf und fand ich bei der laryngoskopischen Untersuchung die colossale Neubildung, wie sie in Fig. 5 abgebildet ist und die beiden kleinen hinteren Polypen, von denen der auf dem rechten Stimmbande von dessen freiem Rande, der linke über dem Stimmbande, vom Taschenbande entsprang. Am 17. Juli 1868 fand sich Patient bei mir zur Operation ein. Es liess sich wegen der Grösse des Gewächses nicht bestimmen, von wo dasselbe seinen Ursprung nehmen mochte, höchst wahrscheinlich von der vordern Commissur der Stimmbänder, wie das so häufig der Fall ist; darnach war anzunehmen, dass es gestielt, wenigstens hängend sein

möchte. Ich wählte deshalb eine quergestellte galvanokaustische Schneideschlinge und schritt am 22. Juli bei reflectirtem Sonnenlichte zur Operation. Es wurden wiederholt einzelne Stücke des Polypen mit der Schlinge herausgeholt, dann griff ich zum spitzen Galvanokauter, senkte diesen in den Polypen ein und liess ihn erglühen; auch hierdurch wurden wiederholt Stücke zu Tage gefördert, die am Kauter angebacken waren. Am 29. Juli wurde die Operation wiederholt (Prof. **Waldeyer** und Dr. **Reichel** waren gegenwärtig). Die gestern abgetrennten Stücke sahen weisskörnig aus, waren ziemlich hart und liessen sich zwischen den Fingern nicht zerdrücken. Am 3. August wurden abermals theils mit der quertheils mit der gradegestellten galvanokaustischen Schneideschlinge ziemlich grosse Stücke abgelöst und nun zeigte sich erst, wie gross das Gewächs gewesen sein musste. Auch kam nun gegen den hinteren Ansatz beider Stimmbänder auf jeder Seite der weisse lappenartige Polyp deutlicher zum Vorschein (Fig. 5). Am 4. August konnte mir der Patient schon etwas vorsingen. Am 5., 12., 22. und 29. August wurde theils bei der Lampe, theils bei reflectirtem Sonnenlichte mittelst des Galvanokauters operirt. Am 3. September wurden mehrere Versuche gemacht, die flottirenden hinteren Polypen mit einer feinen Schlinge zu fassen, die aber nicht gelangen. An mehreren anderen Tagen des September versuchte ich durch die Nadel, das Messer und die Gabel diese Letzteren zu entfernen, was nicht gelingen wollte. Der Eine wurde genau mit der Nadel aufgespiesst, zog aber wie Leder seine Basis mit sich und wollte von dieser nicht abreissen. Am 30. September betupfte ich ihn daher mit dem spitzen Galvanokauter mehrmals, ebenso am 2. October; am 12. October war endlich hinten Alles Krankhafte verschwunden. Es wurde jetzt schon wieder, da die Sonne tiefer stand, bei directem Sonnenlichte operirt und da jetzt, nachdem von dem vorderen grossen Polypen bereits der grösste Theil entfernt war, der Kehldeckel anfing sich mehr nach hinten zu senken, so hob ich jedesmal mit dem Operations-Instrumente selbst den Kehldeckel während der Operation. Ende October wurde nun auch noch der Rest des vorderen grossen Polypen in Angriff genommen und theils mit einer feinen Schlinge Stücke abgetrennt, theils mit dem Galvanokauter betupft. Am 2. December sah nun das Bild so aus, wie es in Fig. 6 dargestellt ist. An der vorderen Commissur noch ein Rest des grossen Polypen, aber nicht so deutlich erkennbar, wie es in der Zeichnung dargestellt ist, weil die Stimmbänder selbst sehr roth und geschwellt waren, ausserdem

viel Schleim die ganze Partie einhüllte. Dabei kam nun noch über dem linken Stimmbande ein lappenartiger Polyp zum Vorschein (Fig. 6) in der Nähe des Restes des grossen Polypen; er klebte durch Schleim am Taschenbande und flottirte nur bei kräftiger Intonation von „ae“ frei nach der Kehlkopfhöhle. Am 3. December wurde der Rest des grossen Polypen mit dem spitzen Galvanokauter mehrmals betupft, dann zweimal auch der lappenförmige Polyp und zwar in der Weise, dass ich mit der Spitze des Galvanokauter denselben aufhob, auf ihr ruhen liess und nun brannte. Die Stimme war nach dieser Operation am 3. December beinahe ganz verschwunden, am 4. December aber bereits wieder vorhanden. Nachdem auch der lappenförmige Polyp verschwunden und von dem grossen an der Commissur nur noch Spuren vorhanden waren, kam nun noch ein neuer Polyp zum Vorschein, welcher als ein Höcker unter dem rechten Stimmbande, ganz nahe der vorderen Commissur, seinen Sitz hatte. Dieser wurde am 5. December ebenfalls mit dem spitzen Galvanokauter in Angriff genommen. Am 7. December war der kleine lappenförmige Polyp vorn über dem linken Stimmbande fast ganz verschwunden und nur ein weisser Brandschorf hier sichtbar; auch der Rest des grossen über der Commissur und der Höcker unter dem rechten Stimmbande waren beinahe verschwunden. Am 8. December wurde der Letztere bei Lampenbeleuchtnng noch einmal gebrannt. Der Patient reiste nun auf 4 Wochen nach Hause und nahm eine Höllensteinlösung (ein Scrupel auf eine Unze) zum Bepinseln mit. Am 15. Jänner 1869 fand sich Patient wieder ein; die Stimme war wieder schlechter geworden. Patient hatte zu Hause Fagott geblasen und seinen Kehlkopf dabei sehr angestrengt. Der Rest des grossen Polypen über der Commissur war nicht grösser geworden, dagegen der Höcker unter dem rechten Stimmbande, unter der Commissur, und der lappenförmige Polyp am freien Rande des rechten Stimmbandes hinten, war wieder zum Vorschein gekommen. Der Kehldeckel war jetzt so nach hinten gesunken, dass man den letzteren Polypen kaum sah, ausser wenn Patient „ae“ intonirte; machte er dagegen eine krähende Inspiration, so verschwand jener unter die Stimmbänder; Versuche mit dem Messer diesen Lappen abzuschneiden, misslangen, weil er demselben auswich und zu wenig Widerstand darbot. Am 16. Jänner wurde derselbe mit dem spitzen Galvanokauter (Dr. Cohn aus Ems war gegenwärtig) dreimal gebrannt, ebenso die Spuren des grossen Polypen über der Commissur und der Höcker unter dem rechten Stimmbande betupft. Am 17. Jänner

zeigte sich der Lappen bedeutend kleiner; am 19. wurde er bei directem Sonnenlichte abermals dreimal gebrannt und am 20. war er vollständig verschwunden und demonstrirte ich an diesem Tage den Fall in meinem Cursus. Der Kehldeckel war soweit nach hinten gesunken, dass man kaum eine Spur der Stimmbänder sah, ich demonstrirte dabei zugleich, wie man trotzdem mit einem Instrumente bis in die Tiefe des Kehlkopfes gehen und dasselbe dabei mit dem Auge verfolgen kann, indem, in dem Masse als man um den Kehldeckel herum mit dem Instrumente in die Tiefe dringt, ohne den Kehldeckel zu heben, sich dieser immer mehr öffnet, so dass man die Spitze des Instrumentes mit dem Auge deutlich bis in die Kehlkopfshöhle verfolgen kann. Es ist dies eine Thatsache, die ich wiederholt auch bei anderen Patienten beobachtet habe und die uns lehrt, dass man sich zuweilen gar nicht die Mühe zu geben hat, den Kehldeckel durch besondere Instrumente zu heben, man gehe nur dreist, ohne dass man das Kehlkopf-Innere sieht, um den Kehldeckel mit dem Instrumente herum in die Tiefe; in dem Masse als man vordringt, öffnet sich der Kehldeckel — es ist als wenn derselbe gleichsam ein Gefühl en distance besässe und dem Instrumente auswiche. Aber noch richtiger möchte wohl die Erklärung sein, dass in dem Grade als durch Vorwärtsdringen des Instrumentes die Luftzufuhr beeinträchtigt wird, sich die Kehlkopfwände erweitern. Am 23. Jänner wurde in Gegenwart von Dr. **Zielewicz**, Assistenten der hiesigen chirurgischen Klinik und Studios. **Schillert**, noch alles Krankhafte weggebrannt, was sich nur erblicken liess, und um die Reizbarkeit bei diesen wiederholten Operationen abzustumpfen, bekam Patient Eis zum Verschlingen. Am 26. Jänner überzeugte ich mich mit Dr. **Zielewicz** und Dr. **Reichel**, dass nun alles Krankhafte vertilgt war; es wurden Bepinselungen mit Höllenstein-Lösung vorgenommen, weil die ganze Schleimhaut des Kehlkopfes geröthet und etwas geschwellt war; am 29. Jänner wurde Patient geheilt entlassen. Am 27. April stellte sich Patient wieder vor. Der ganze Kehlkopf war gereinigt, gleichsam wie ausgefegt von Allem, was ihn früher entstellte — nur unter der vorderen Commissur sah man noch einen kleinen Fetzen. Am 2. Juli suchte mich Patient abermals auf, weil seine Stimme wieder etwas schlechter geworden war, während er bisher schon ganz gut singen konnte. Es zeigte sich dort, wo neulich noch „der Fetzen“ sichtbar war, abermals ein Neoplasma von blaurother Farbe; bei reflectirtem Sonnenlichte wurde dieses sofort mit der Schlinge herausgeholt. Am 3. Juli holte ich mit derselben bei Lampenbe-

leuchtung abermals einige Reste heraus, indem ich die Einführung der Schlinge bis zwischen die Commissur mit dem Auge verfolgte, dann schlossen sich die Stimmbänder und blindlings schnürte ich nun die Schlinge zu. Am 16. Juli zeigte sich jetzt keine Spur mehr von den Neubildungen und am 23. November 1869 schrieb mir Patient aus Merseburg unter anderen Lobeserhebungen: „Ihren freiwilligen und rastlosen Bemühungen habe ich zu verdanken, dass ich meine Gesundheit vollständig wieder erhalten habe.“

Patient hatte wie ein tapferer Soldat bei allen diesen Operationen ausgehalten, gleichsam als wenn es auf Commando geschehe. Wie gut er die Berührung des Kehlkopfs-Innern mit dem Instrumente vertrug, setzte die anwesenden Aerzte in Erstaunen, ich brauchte gar nicht zaghaft sein, etwa irgend wo einmal mit dem Instrumente anzustossen, sondern ich konnte mich fast nach Belieben lange mit demselben im Kehlkopfe aufhalten.

Stücke des grossen Polypen wurden von Prof. **Waldeyer** mikroskopisch untersucht und machte mir derselbe hierüber folgende Mittheilungen: „Die übergebenen Geschwulststückchen zeichneten sich makroskopisch durch eine exquisite papilläre Form aus, so dass sie einem gewöhnlichen spitzen Condylom sehr ähnlich waren. Das Mikroskop zeigte einen kleinen bindegewebigen Grundstock, von dem aus zarte schlanke Gefässpapillen nach verschiedenen Seiten hin ausstrahlten. Jede Papille war mit einem mächtigen Ueberzuge von Pflasterepithel bedeckt, zu welchem die winzige Papille in keinem Verhältniss stand. Die Epithelzellen hatten fast sämmtlich die Beschaffenheit von Riff- und Stachelzellen. Wegen der bei weitem überwiegenden Epithelbildung wird die Geschwulst, wohl am besten zu den einfachen Epitheliomen gezählt und möchte ich sie als Epithelioma papillare bezeichnen.“

Einundzwanzigster Fall. (Tafel II, Fig. 7.)

Marie Scharf aus Guhrau, 17 Jahre alt, ein zwar blühend aussehendes Mädchen, aber dennoch den Verdacht der Tuberculose erweckend. Sie war in das hiesige Kloster der Elisabethinerinen aufgenommen, aus dieser Krankenanstalt zum Zwecke einer etwaigen Operation zu mir geschickt worden und stellte sich mir am 11. November 1868 vor. Sie war stark heiser und zeigte die laryngoskopische Untersuchung Folgendes: Das rechte Stimmband war gut, nur geröthet, vom linken war gar nichts zu sehen, sondern dieses wurde von einer bedeutenden Schwellung des Taschenbandes

überragt, an dessen freiem Rande Excrescenzen zum Vorschein kamen; an der vorderen Commissur der Stimmbänder, rechts, hing ein Polyp von der Grösse wie Fig. 7 zeigt. Patientin gab an, nach Weihnachten 1867 heiser geworden zu sein und habe bis heute Husten, auch schon Blut gespuckt; das Schlingen sei nicht erschwert, auch der Hals nicht schmerzhaft.

Am 20. November wurde zum Erstenmale mit dem spitzen Galvanokauter der Polyp gebrannt, ebenso am 8., 12., 15. December, das letztemal bei directem Sonnenlichte (Dr. Schetelig aus Holstein war gegenwärtig). Am 19. December zeigte sich der Polyp kleiner geworden, am 22. noch mehr. Patientin ging jetzt in ihre Heimat und kam am 19. Februar 1869 wieder. Die Stimme war fast gut, obgleich das linke Stimmband noch nicht zu sehen und von dem Polypen noch ein Rest vorhanden war. Es wurden nun in den Sitzungen am 20., 23., 27. Februar, 6. und 9. März, 24. und 27. April bei Lampenbeleuchtung weitere Kauterisationen vorgenommen und schliesslich die ganze Schwellung, welche das linke Stimmband bedeckte, d. h. also das geschwellte Taschenband fortgebrannt. Da Patientin jetzt nach Hause musste, auch mit ihrer Stimme zufrieden war, so liess ich sie abreisen. Später erhielt ich einen Brief, worin mir angezeigt wurde, dass Patientin am 16. Jänner 1870 nach vielen Qualen verstorben ist. Die Stimme verlor sich immer mehr und mehr, das Schlingen wurde erschwerter, so dass sie „auf Speise und Trank verzichten musste. Und doch empfand sie Hunger und Durst! Ein Paar Tropfen Rothwein in Wasser waren zuletzt die einzige, wenn auch mit Schmerzen, eingenommene Erquickung.“ Dabei schwollen die Beine an und die Kräfte nahmen immer mehr ab. Es unterliegt keinem Zweifel, dass sie an Tuberculose verstarb und das Unvermögen zum Schlingen in der Schwellung der Giesskannenknorpel, wie gewöhnlich, seinen Grund hatte.

Zweiundzwanzigster Fall. (Tafel II, Fig. 8.)

Herr Kaufmann Sochaczewsky von hier, 27 Jahre alt, consultirte mich schon im November 1866 wegen Halsbeschwerden. Seit dem Sommer sei er etwas heiser und verschleimt; früher habe er Tenor gesungen, was jetzt nicht mehr möglich sei; sonst sei er ganz gesund, huste nicht, habe keine Schmerzen aber eine Empfindung, als wenn etwas Fremdartiges im Halse sich befände, Drücken bald rechts bald links; sein Bruder sei an Halsschwindsucht ge-

storben. Die Untersuchung ergab damals Katarrh und über dem hinteren Ansatze des linken Stimmbandes kleine Excrescenzen, die durch Aetzungen mit Höllenstein entfernt wurden. Am 5. Jänner 1869 fand er sich wieder bei mir ein, weil er nun bedeutend heiser war, besonders des Morgens und manchmal versagt sogar die Stimme plötzlich. Schmerzen sind nicht vorhanden, aber viel Ansammlung von Schleim. Bei der laryngoskopischen Untersuchung zeigte sich eine solche Reizbarkeit der Rachengebilde, dass gleichsam die Muskulatur hin und her wogte, der Kehldeckel wie ein Gummiblatt sich an die hintere Rachenwand platt anlegte, so dass ich nur in einem flüchtigen Momente einen Einblick in den Kehlkopf erlangen konnte. Einathmen von etwas Chloroform half einigermassen und ich konnte den auf Fig. 8 gezeichneten Polypen unter dem freien Rande des rechten Stimmbandes von blaurother Farbe erkennen. Der Kehldeckel war so weit nach hinten gebogen, dass man nur hinten die Stimmbänder theilweise erblickte, dennoch konnte ich bereits am 19. Jänner, nachdem durch Zergehenlassen von Eisstücken im Munde die Reizbarkeit des Halses abgestumpft war, mit dem Galvanokauter bis in die Nähe des Polypen gehen, indem ich unbekümmert darum, dass ich ihn zunächst beim Einführen des Instrumentes nicht sah, mit Letzterem um den Kehldeckel herumging, nach der Tiefe des Kehlkopfes, wobei sich die Epiglottis mehr und mehr aufthat. Am 22. Jänner abermals nach Anwendung von Eisstücken, konnte ich schon das Gewächs mit dem Galvanokauter berühren. Am 23. Jänner bei directem Sonnenlichte unter Assistenz von Dr. Zielewicz und Studios. Schillert betupfte ich das Erstemal den Polypen mit dem glühenden Galvanokauter, nachdem ebenfalls vorher durch Eis die Reizbarkeit vermindert worden war. Am 25. Jänner abermalige Kauterisation, wobei der freie Rand des Stimmbandes etwas getroffen wurde. Am 26. Jänner wurde er bei Lampenbeleuchtung mehrmal betupft; ebenso am 28. bei directem Sonnenlichte. Am 29. Jänner ist Patient stärker heiser, konnte gestern fast gar nicht sprechen. Die Untersuchung zeigt, dass der Polyp fast schon vollständig zerstört ist und in Fetzen herabhängt. Es wurde heute nichts vorgenommen, nur Einathmungen von warmen Wasserdämpfen und Essen von Malzbonbons empfohlen. Am 2. Februar war die Stimme schon fast gut und wurde die weitere Operation bis zum 16. Februar verschoben, an welchem Tage bei directem Sonnenlichte abermals kauterisirt wurde. Patient kam jetzt nur hin und wieder zu mir, so am 23. Februar, wo er fast schon ganz klar singen konnte, dennoch

wurde am 6. März ein kleiner noch vorhandener Rest abermals betupft. Dieser war auch noch nicht geschwunden, als Patient noch einmal sich später mir vorstellte, im Gegentheil er schien wieder etwas gewachsen. Obgleich ich nun noch nicht mit dem Resultate zufrieden war, so schien es doch der Patient zu sein, denn ich habe ihn seitdem nicht wieder gesehen.

Dreiundzwanzigster Fall. (Tafel III, Fig. 1 u. 2.)

Fräulein Bertha Miening aus Magdeburg, 21 Jahre alt, kräftig und gesund, hatte sich vor 5 Jahren sehr erkältet und konnte darauf gar nicht sprechen; dies verlor sich wieder, aber nicht ganz, sie blieb etwas heiser; seit 3 Jahren kann sie gar nicht mehr singen. Patientin wurde durch Dr. Jacobi in Magdeburg an mich gewiesen und fand sie sich am 2. Juli 1868 bei mir ein, obgleich unvorbereitet darauf, dass eine Operation nöthig sein könnte. Dieser Umstand hatte das Ueble zur Folge, dass sie mich drängte, sie nur sobald wie möglich wieder abreisen zu lassen. Ich fand eine kleine zackige Neubildung (Fig. 1) von der Grösse einer kleinen Erbse zwischen der vorderen Commissur der Stimmbänder und etwas unter denselben, von der eigentlich zu verwundern war, dass sie so sehr die Stimme beeinträchtigen sollte. Jedoch es war nichts anderes Krankhaftes zu entdecken und wahrscheinlich mochte doch die genügende Adaptation der Stimmbänder durch dieselbe verhindert werden. Gleich am ersten Tage gelang es mit der Sonde das Gewächs zu berühren und am 4. Juli, also am 3. Tage, schon die Operation mit dem spitzen Galvanokauter zu vollführen, d. h. 3—4 Mal hintereinander mit demselben zu kauterisiren. Die Stimmbänder waren in keiner Weise getroffen, daher die Stimme auch nicht heiserer nach der Operation. Ich liess nun die Eiterung erst vorübergehen und die kauterisirte Stelle sich reinigen, um abzuwarten, ob ein neues Kauterisiren nöthig sein würde, musste aber doch dasselbe noch zweimal wiederholen, nämlich am 29. Juli und 3. August. In den Zwischenzeiten hatte ich Touchirungen mit Höllenstein und Inhalationen von Alaun vorgenommen. Die Kranke wollte abreisen, obgleich die Eiterung nach der letzten Kauterisation noch nicht vorübergegangen war und entsprach ich ihrem Willen, weil ich hoffte, die Eiterung würde noch alles Krankhafte, was etwa zurückgeblieben sein möchte, zerstören. Die Stimme wurde auch täglich in der Heimath besser, bis ein Zeitpunkt eintrat, wo sie allmälig wieder schlechter wurde und endlich consta-

tirte Dr. Jacobi aufs Neue eine zunehmende Wucherung an derselben Stelle und so kam dann die Patientin am 19. Februar 1869 abermals zu mir. Ich fand nicht nur an der früheren Stelle abermals die Neubildung, eher noch grösser als früher, sondern es erstreckte sich auch von hier aus ein rother Wulst zu jeder Seite unter dem Stimmbande fort, rechts bis zum ersten Dritttheil desselben, links nicht so weit (Fig. 2), welcher zu jeder Seite den Rand des Stimmbandes überragte; die Stimme war sehr schlecht, heiser. Am 23. Februar ward wieder mit dem spitzen Galvanokauter die Neubildung kauterisirt bei Lampenbeleuchtung; dies wurde wiederholt am 27. Februar und 2. März. Das Letztemal war ein ziemlich grosses Stück der Neubildung am Galvanokauter hängen geblieben, angebacken, welches ich Prof. Waldeyer zur mikroskopischen Untersuchung übergab. Derselbe theilte mir hierüber Folgendes mit: „Die mir am 3. März übersendete Larynxgeschwulst zeigt an einzelnen Stellen das Verhalten eines zellenreichen Schleimhautbindegewebes; ein Epithelüberzug lässt sich nicht constatiren. Dagegen finden sich stellenweise grosse rundliche, mehrkernige Zellen dicht angehäuft, mit Ausläufern versehen und mit einem feinen Bindegewebsnetz dazwischen, wie man sie in Rundzellensarcomen antrifft; mitunter nahmen sich diese Partieen fast wie kleine medullare Enchondrom-Inseln aus. Ich möchte nach diesem die Geschwulst für eine sarcomatöse Wucherung der Schleimhaut erklären. Nach dem Ergebnisse der Untersuchung ist es mir wahrscheinlich, dass nicht der ganze Tumor entfernt ist, da ich nirgends eine deutliche Epithellage fand. Möglicherweise wurzelt derselbe noch tiefer am Knorpel oder Perichondrium? Es wäre mir lieb Ihre Ansicht darüber zu vernehmen, namentlich ob Sie die ganze Geschwulst entfernt haben oder nicht.“ Dieser Befund war nun eben nicht sehr tröstlich und musste die Prognose trüben. In dieser Ansicht wurde ich noch dadurch bestärkt, dass trotz wiederholten Kauterisirens in mehr oder weniger grossen Zwischenräumen, die Wülste nicht abnahmen, sondern im Gegentheil zunahmen und die Stimme endlich ganz verschwunden war. Die Einwirkung der Kauterisation unterschied sich auch auffallend von der bei früher operirten Neubildungen. Bei unserer Kranken machte der spitze Galvanokauter gleichsam immer nur ein Loch, als wenn man in Thon gedrückt hätte, während in anderen Fällen eine mehr oder weniger starke Eiterung und Schmelzung des Gewebes eintrat. Ich hatte wohl bei Uebersendung der Geschwulst Prof. Waldeyer vergessen mitzutheilen, dass schon vor Abtrennung der Geschwulst-

masse, die Partieen wiederholt mit dem Glühdraht kauterisirt worden waren. Als ich ihm dies mittheilte, liess er mir folgende Bemerkung zugehen: „Uebrigens ändert sich in Folge Ihres Berichtes meine Geschwulst-Diagnose. Die grossen Zellen mit mehreren Kernen müssen jetzt wahrscheinlich einzig und allein als einfache Granulationszellen, hervorgegangen aus einer Wucherung in Folge der Kauterisation angesehen werden und es könnte sich demgemäss ganz wohl um ein einfaches zellenreiches polypöses Fibrom handeln, an dem nur die Epithelzellen wegkauterisirt waren und das mit einer Schicht jungen Granulations-Gewebes bedeckt war. Um eine bestimmte Geschwulstdiagnose zu geben, bedurfte ich jetzt eines Stückes, welches nach längerer Unterbrechung der Kauterisation, abgetragen wäre. Vielleicht gelingt es Ihnen, mir ein solches zu verschaffen. — Es ist vielleicht gut für spätere Fälle, mir mit den etwa zu übersendenden Geschwulstpartikeln, kurz die voraufgegangenen therapeutischen Eingriffe anzugeben.“ Ich änderte jetzt meinen Heilplan, unterliess das Kauterisiren und touchirte nur Wochenlang mit Höllenstein-Lösung. Hierdurch wurde es auch besser und immer mehr schwanden die beiden Wülste, so dass endlich am 15. Mai das Erstemal wieder Stimme eintrat, mit der es dann täglich besser ging. Ende Juni waren die Wülste ganz verschwunden und nun betupfte ich nochmals den Rest der Neubildung in der Commissur mit dem spitzen Galvanokauter; am 1. Juli auch mit einem Höllensteinstift d. h. einem Silberdraht, an dessen Spitze Höllenstein angeschmolzen ist, wie ich mich dessen immer bediene, wenn ich im Rachen oder Kehlkopf etwa touchiren will und zwar unverdeckt; man kann auf diese Weise ein minimales Stück Höllenstein anschmelzen und zur Wirkung bringen. Am 6., 24. und 27. Juli wurde nochmals mit dem Galvanokauter gebrannt, theils bei reflectirtem Sonnenlichte, theils bei der Lampe und da nun nichts Krankhaftes mehr zu sehen war, reiste Patientin in ihre Heimath. Nach diesem therapeutischen Resultate müssen wohl die Wülste nur als Entzündungsgeschwülste aufgefasst werden. Unter dem 31. December 1869 schrieb mir Patientin: „Gestatten Sie Ihrer nun geheilten und glücklichen Patientin . . . “ Trotz dieser Bezeichnung klagt dieselbe über wiederholt auftretende Katarrhe.

Vierundzwanzigster Fall. (Tafel III. Fig. 3.)

Fräulein Wuttke von hier, 20 Jahre alt, seit längerer Zeit heiser; des Morgens kann sie gar nicht sprechen. Voriges Jahr

war sie wegen ihres Halsleidens, und da sie auch an Husten litt, in Salzbrunn. Sie ist sonst gesund und hat niemals Blut gespuckt. Sie wurde von mir am 29. Mai 1868 das Erstemal untersucht und fand ich auf dem linken Stimmbande, in seiner Mitte, einen kegelförmigen Auswuchs (Fig. 3). Er sass auf dem freien Rande des Stimmbandes, ragte frei in die Glottis und hatte dasselbe Aussehen wie das Stimmband, so dass dieses gleichsam ununterbrochen in die Neubildung überging. Da Türck in einem ähnlichen Falle (polypoide Form) sogar durch blosses exspectatives Verhalten die Neubildung hatte schwinden sehen, so glaubte ich vielleicht durch Bepinselungen mit einer concentrirten Höllenstein-Lösung zum Ziele zu gelangen. Sie wurde mehrere Wochen hindurch angewendet, allein ohne Erfolg, weshalb ich zur Operation schritt und zwar wählte ich einen spitzen Galvanokauter, den ich stark, fast hakenförmig krümmte, um die Epiglottis damit zu umgehen. Am 26. August 1868 führte ich die Kauterisation das Erstemal aus, wodurch die Neubildung durch nachfolgende Eiterung kleiner wurde. Da ich verreiste und der Fall jetzt nicht mehr dringend war, so wiederholte ich die Operation erst am 6. November und zwar das Letztemal; die Neubildung schwand nun bis auf eine geringe Erhebung am Stimmbande und da Patientin mit ihrer Stimme vollkommen zufrieden war, so wurde die Behandlung als beendet angesehen.

Fünfundzwanzigster Fall. (Tafel III. Fig. 4.)

Herr Pastor Krügell aus Falkenberg in Oberschlesien, 46 Jahre alt. Dieser Fall war einer der schwierigsten und wurde doch mit dem vollkommensten Erfolge geheilt. Als Patient das Erstemal am 4. Jänner 1869 zu mir kam, war die Reizbarkeit bei der Untersuchung so gross, dass ich nur einen flüchtigen Einblick in den Kehlkopf erlangen konnte, doch aber hierbei schon eine Neubildung am linken Stimmbande entdeckte. Der Kranke gab an, dass er sich im Mai 1866 erkältet und heiser geworden sei, welche Heiserkeit sich seitdem nicht mehr verloren; Anfangs war die Heiserkeit bedeutender. Sie wechselte sehr, manchmal war sie bedeutender, manchmal geringer; Anfangs konnte er gar nicht singen, jetzt geht es eher, nur hohe Töne gelingen nicht. Er ist sonst vollkommen gesund und kräftig und klagt nur über viel Schleimabsonderung im Halse; Husten ist nicht vorhanden. Als sich Patient am 14. Jänner zur Operation bei mir einfand, konnte ich schon leichter mit dem Spiegel die Verhältnisse überblicken und sah bei

directem Sonnenlichte einen Polypen von graublauer Farbe von der Grösse einer Bohne, welcher mit seiner langen Kante am freien Rande des linken Stimmbandes, von dessen hinterem Ansatze an, nach vorn verlief. Die Basis desselben musste dünn sein, denn er flottirte hin und her und verschwand bei krähender Inspiration vollständig unter die zusammenschlagenden Stimmbänder, so dass nichts von ihm zu sehen war. Bei kräftiger Intonation von „ae" flog er über die Stimmbänder. Ueber etwas Athembeengung hatte Patient seit lange geklagt, besonders wenn er sich bückte, es war dies aber auf seine Corpulenz geschoben worden. Was den Fall für die Operation besonders schwierig machte, war nicht blos eine starke Rückwärtsneigung des Kehldeckels, so dass ich kaum den hinteren Ansatz der Stimmbänder sah, sondern zugleich standen die Giesskannenknorpel sehr hoch und nach vorn geneigt, so dass z. B. bei Intonation von „ae" sich auch der Kehlkopf von hinten verengte, weil die genannten Knorpel sehr hoch nach vorn und oben stiegen. Trotz dem wandte ich kein Instrument zur Hebung des Kehldeckels an, sondern ging unbekümmert, ob ich die Neubildung nur theilweise in ihrem hinteren Theile oder gar nicht sah, mit dem spitzen Galvanokauter in den Kehlkopf, mit Vermeidung der Epiglottis. Je mehr ich in die Tiefe drang, desto mehr öffnete sich der Kehldeckel, so dass es mir schon am 22. Jänner gelang, mit dem Instrumente bis an das Gewächs zu gehen, nachdem ich durch Geniessenlassen von Eisstücken die Reizbarkeit abgestumpft hatte. Am 23. Jänner wurde bei directem Sonnenlichte unter Assistenz von Dr. **Zielewicz** das Gewächs das Erstemal genauer kauterisirt und zwar fünfmal in gewissen Zwischenräumen. Der Polyp war gut getroffen und eiterte in den folgenden Tagen ziemlich stark. Am 26. Jänner wurde die Operation wiederholt (Dr. **Reichel** und Dr. **Zielewicz** gegenwärtig). Ich versuchte mehrmal mit einer Schlinge das Gewächs zu erfassen, aber vergeblich, weshalb ich wieder zum Galvanokauter griff und mehrmals kauterisirte bei Lampenbeleuchtung, nachdem ich wieder hatte Eis schlingen lassen. Am 27. Jänner zeigte sich der Polyp noch eiternd und kleiner geworden; Patient reiste auf 5 Tage nach Hause. Am 2. Februar fand er sich wieder ein, aber heute wollte die Operation gar nicht gelingen — Patient war aus der Uebung gekommen. Ich machte heute wie in den folgenden Tagen Versuche mit der Schlinge, weil ich glaubte, sie würden jetzt zum Ziele führen, nachdem der Polyp etwas kleiner geworden war, aber sie gelangen nicht. Am 6. Februar betupfte ich daher den Polyp wieder mit dem Galvanokauter dreimal;

am 8. ebenfalls dreimal, am 9. abermals. Es eiterte jetzt stark, so dass ich zunächst pausiren musste, weshalb Patient wieder nach Hause reiste. Am 16. Februar wurde bei der Lampe wieder mehrmals kauterisirt Am 17. Februar wurde bei directem Sonnenlichte kräftig in den Polypen hineingebrannt, so dass er ziemlich stark anfing zu bluten, wahrscheinlich hatte ich ein grösseres Gefäss des blutreichen Polypen getroffen. Am 23. Februar abermals Kauterisation des fast schon auf ein Dritttheil geschwundenen Polypen. Diese Kauterisationen wurden theils bei directem Sonnenlichte, theils bei der Lampe wiederholt am 27. Februar, am 1. u. 2. März und zwar 4—5 Mal hintereinander. Am 3. März zeigte die Untersuchung starke Eiterung des Gewächses, das bedeutend kleiner geworden; ziemliche Schwellung des linken Taschenbandes; Stimme sehr heiser. Am 4. März war die Schwellung geschwunden und der Tumor flottirte jetzt so stark, dass er sich vollständig um seine Längenaxe drehte, und bei Intonation von „ae“ flog der Polyp in die Höhe und seine untere Fläche wendete sich nach oben. Ich hoffte nun, dass der Polyp so morsch sei, dass er sich würde abreissen lassen und spiesste ihn mit meiner Kehlkopfs-Gabel bei directem Sonnenlichte an, allein er wollte nicht abreissen. Ebenso misslang derselbe Versuch am 5. März, so wie der mit einem Messer. Am 6. März machte ich nun einen Versuch mit der galvanokaustischen Schneideschlinge (Drahtsaite) und zwar einen gewaltsamen, in der Weise, dass ich schnell hinter den Kehldeckel zwischen die Glottis ging und bei der nun erfolgenden Contraction des Kehlkopfes blindlings die Schlinge zuschnürte — ich brachte das grösste Stück des Polypen an der Schlinge zum Vorschein. Dasselbe wurde von Prof. **Waldeyer** untersucht und zeigte Folgendes: „Die vorgestern (7. März) übersendete Larynxgeschwulst besteht aus einem zellenreichen, feinfaserigen, bindegewebigen Grundstamme, der von vielen sehr weiten Gefässen durchzogen ist und in einzelne kleine flachrundliche Auswüchse ausläuft. Das Ganze ist von einem mehrfach geschichteten Pflasterepithel überzogen, dessen Zellen in der Tiefe mehr cylindrisch werden und näher der Oberfläche als schön ausgeprägte Stachel- und Riffzellen sich präsentiren. Anatomische Diagnose: „Polypöses Fibrom mit Pflasterepitheldecke.“ Die ziemlich starke Blutung bei der Operation am 17. Februar ist sonach erklärlich durch die „vielen, sehr weiten Gefässe.“ In derselben Sitzung kauterisirte ich noch einigemal den Rest des Polypen. Am 7. März grosse Heiserkeit; es zeigte sich nun aber nur noch ein Lappen als Basis der Neubildung, die stark eiterte. Es

wurde jetzt nicht weiter operirt, das Uebrige der Natur überlassen; es wurden Bähungen von heissen Dämpfen und Alaungurgelungen empfohlen und Patient am 9. März entlassen. Am 22. April stellte er sich wieder vor mit vollkommen klarer Stimme, vermochte gut zu singen und sowohl Dr. Reichel als ich konnten bei der Untersuchung auch nicht die geringste Spur des früheren Gewächses erblicken. Ebenso wenig bemerkte ich etwas nach $^3/_4$ Jahren als mich der Herr Pastor noch einmal besuchte. Am 1. Mai 1870, also nach Verlauf eines ganzen Jahres, untersuchte ich den Herrn Pastor noch einmal bei einem gelegentlichen Besuche in seinem Wohnorte Falkenberg, konnte aber auch jetzt keine Spur des früheren Polypen entdecken. Herr Krügell kann vollkommen seinem Amte vorstehen.

Sechsundzwanzigster Fall. (Tafel III. Fig. 5.)

Herr Gastwirth Müller aus Ober-Glogau, 42 Jahre alt, ein dicker, kräftiger Mann, erkältete sich in der Fastnacht vorigen Jahres heftig und wurde heiser. Die Heiserkeit nahm immermehr zu und war im Sommer noch grösser als sie jetzt ist. Beschwerden hat er weiter nicht, nur eine bedeutende Ansammlung von Schleim im Halse, die noch zunimmt, wenn er ein Glas Bier trinkt. Er hat schon Vielerlei angewendet gegen sein Leiden, auch Salzbrunn getrunken — aber ohne Erfolg. — Am 9. Februar 1869 kam Patient zu mir und fand ich einen Polypen von der Grösse einer Bohne, welcher zwischen der vorderen Commissur in der Glottis hing, wegen seiner Grösse aber nicht erkennen liess, wo sein Ansatz sich befindet. Patient wurde auf die galvanokaustische Schneideschlinge eingeübt. Wie jeder Fall seine besondere Eigenthümlichkeit hat, so auch dieser. Die räumlichen Verhältnisse des Kehlkopfes waren sehr günstig, der Kehldeckel nach vorn gebeugt, so dass ein freier Einblick in den Larynx möglich war, dagegen hatte Patient einen so kurzen harten Gaumen, dass der weiche Gaumen desto länger und straff war, es bedurfte daher einer wahren Kraftanstrengung, um mit dem Kehlkopfspiegel denselben nach hinten zu drängen, wobei endlich die Hand ermattete. Bei dieser Schwierigkeit wählte ich daher das leichtere Operations-Verfahren, nämlich das mit dem spitzen Galvanokauter und kauterisirte den Polypen das Erstemal mit demselben bei directem Sonnenlichte am 19. Februar; er blutete etwas. Am 20. Februar Wiederholung dieser Kauterisation bei der Lampe unter Assistenz

von Dr. Reichel. Am 23. Februar entschloss ich mich wieder zur Schlinge, weil mir das Verfahren mit dem Galvanokauter zu langsam zum Ziele führte. Ich beschloss (bei der Lampe) auf gewaltsame Weise vorzugehen und wählte eine Schlinge von dünnerem Eisendraht, weil dieser sich schneller zusammenziehen lässt, sich aber allerdings auch leichter verbiegt; der Versuch misslang. Ich nahm nun eine stärkere Drahtsaite und, bis in die Nähe der Giesskannenknorpel mit der Schlinge gekommen, fuhr ich schnell in den Larynx, der sich ebenso schnell schloss; trotzdem ging ich mit der ziemlich grossen Schlinge tiefer und taxirte nach Gutdünken ungefähr die Distanz wie tief ich noch zum Polypen zu gehen hatte, zog die Schlinge zu und fühlte einen Widerstand; ich schloss den galvanischen Strom und zog die Schlinge heraus, brachte aber den Polypen nicht mit. Dagegen blutete es und die Stimme des Patienten war sofort heller, so dass hier im Larynx eine wesentliche Veränderung vorgegangen sein musste. Als ich nachsah, war der Polyp völlig verschwunden und wurde nirgends aufgefunden — Patient weinte vor Freude. Nachdem die Blutung aufgehört, zeigte es sich, dass der Polyp auf dem rechten Stimmbande gesessen, denn hier bemerkte ich eine kleine Vertiefung, Delle; keinerlei Reaction trat ein, die Stimme war gut und Patient reiste in seine Heimat. Wiederholte Nachrichten, die ich vom Patienten erhielt, bestätigten den dauernden vollkommenen Erfolg der Operation.

Siebenundzwanzigster Fall. (Tafel III, Fig. 6.)

Herr Läske aus Zielenzig in der Mark Brandenburg, 31 Jahre alt, ist seit $3^1/_2$ Jahren halsleidend und auch schon in Berlin von mehreren Aerzten, Homöopathen und Allopathen behandelt worden; er ist jetzt sehr heiser, fast stimmlos, sonst gesund und kräftig. Bei der laryngoskopischen Untersuchung fand ich einen so grossen Polypen, dass man sich wundern musste, wie noch Luft in die Glottis dringen und Patient auch nur noch eine Spur von Stimme haben konnte, denn (Fig. 6) der himbeerförmige Polyp nahm den ganzen Kehlkopfseingang ein, so dass nur hinten noch ein Durchgang für die Luft sichtbar war; ausserdem sah man unter dem obern grossen Polypen noch einen zweiten, hinten, unter dem Ersteren hervorragen, der also noch tiefer in dem Kehlkopfe gelegen sein musste. Ich machte gleich am ersten Tage der Vorstellung des Kranken bei mir, am 26. Jänner 1869 einen Operationsversuch, da die räumlichen Verhältnisse günstig waren, und beschloss mit der Schneideschlinge zu

operiren. Ich hatte einen Schlingenträger gewählt, an dem keine Vorrichtung für Schliessung des galvanischen Stromes vorhanden war und musste diese also ein Assistent übernehmen. Ich ging schnell aufs Geradewohl in den Kehlkopf ein und sofort erfolgte eine Schliessung desselben. Der assistirende Arzt hatte mein Commando nicht abgewartet, sondern als er glaubte, ich hätte die Schlinge zugeschnürt, den Strom geschlossen. Ich hatte aber die Schlinge noch nicht zugeschnürt, und so kam es, dass die grosse offene Eisendrahtschlinge eine ziemlich umfangreiche Verbrennung im Kehlkopfe hervorrief, da ich anfangs von der unvermutheten Schliessung des Stromes nichts bemerkte, also die Schlinge über Gebühr lange im Kehlkopfe verharrte; den Polypen hatte ich natürlich dabei nicht erfasst. Es trat ein heftiger Spasmus ein, dass man glaubte, Patient müsste ersticken; durch Einathmen von Chloroform und Verschlucken von Eisstücken legte sich bald der Sturm. Die Untersuchung ergab, dass bei der Zusammenziehung des Kehlkopfes dieser beinahe an allen Wänden verbrannt war. Es zeigte sich der rechte Giesskannenknorpel, die hintere Larynxwand und der Santorinische Wulst stark verbrannt, die linke Giesskanne ein wenig. Trotzdem trat keinerlei Reaction ein, d. h. keine Schwellung oder gar Oedem und nur Nachts klagte Patient über etwas Athembeengung, am 28. Jänner noch über etwas Stechen beim Schlingen, so dass ich bereits am 29. Jänner die Operation fortsetzte, bei directem Sonnenlichte. Da die Brandwunden noch nicht geheilt waren, zog ich es vor, ein einfacheres Operationsverfahren zu wählen und nahm den spitzen Galvanokauter. Mit diesem machte sich die Sache sehr leicht; ich senkte ihn dreimal in die Neubildung und liess ihn kräftig erglühen. Das Einemal blieb ein ziemlich grosses Stück der Neubildung am Galvanokauter hängen (angebacken), welches von Prof. **Waldeyer** mikroskopisch untersucht wurde und Folgendes ergab: „Das übersendete Präparat zeigte grosse mit einem dicken Pflasterepithelbelag überkleidete Papillen von wesentlich bindegewebiger Textur. Im Einzelnen überwog das fibrilläre Bindegewebe, in anderen, offenbar jüngeren Bildungen waren mehr spindelförmige Zellen vorhanden. Die zunächst auf den Papillen liegende Epithelschicht bestand aus cylindrischen Zellen. Die Neubildung ist als Fibroma papillare zu bezeichnen.“ Am 30. Jänner wurde nicht operirt, weil der Polyp schon grösstentheils zerstört war und verjauchte; es wurde deshalb abgewartet, wie viel sich noch von selbst abstossen würde. Gestern Abends hatte Patient auch noch ein erbsengrosses Stück ausge-

hustet, das sich hart anfühlte. Am 1. Februar war bereits die Stimme eingetreten, wenn auch noch etwas heiser. Bei der Untersuchung zeigte sich das ganze grosse Gewächs bis etwa auf $^1/_{10}$ verschwunden, das linke Stimmband war fast ganz frei, nur über der vorderen Commissur noch ein Wenig bedeckt; dagegen war das rechte Stimmband noch nirgends frei, es war überall überwuchert von papillären Gebilden, unter denen vorn und hinten zwei grössere hervortraten. Patient hat gestern noch viel von den mortificirten Massen ausgeworfen. Am 2. Februar war die Stimme noch besser. Es wurde heute der hintere Höcker in Angriff genommen und bei directem Sonnenlichte etwa fünfmal kauterisirt (Dr. **Zielewicz** und Dr. **Reichel** waren zugegen). Am 6. Februar wurde bei directem Sonnenlichte die vordere Partie etwa zehnmal kauterisirt, ebenso am 8. und 9. Februar. Am 12. und 13. Februar wurden zur Beschleunigung der Sache die mortificirten Partien mit einer einfachen Kehlkopfsonde abgerissen. Am 16., 17., 19. und 20. mehrmals kauterisirt, theils bei der Lampe, theils bei der Sonne. Am 23. Februar konnte Patient schon singen mit ziemlich guter Stimme; es wurde heute noch mehrmals tüchtig kauterisirt, und Patient reiste nach Hause, um in einiger Zeit wieder zu kommen. Am 23. April fand er sich wieder ein; das linke Stimmband war fast vollkommen frei und gut, das rechte jedoch noch bedeckt von Papillomen und auch unter demselben ragten solche hervor. Am 5. Mai wurden die Neubildungen kräftig kauterisirt und am 7. Mai zeigte sich schon der Rand des Stimmbandes scharf und frei; gestern hatte Patient fast gar keine Stimme. Am 14. Mai wurde nochmals etwa zehnmal bei der Sonne kauterisirt und Patient reiste abermals nach Hause. Am 22. August fand er sich wieder ein, er sang hohe und tiefe Töne und sprach mit guter sonorer Stimme. Beide Stimmbänder waren ganz frei, alles Krankhafte verschwunden bis auf ein etwa wie eine halbe Linse grosses Stück in der Mitte des Randes des rechten Stimmbandes, welches operirt aber die Eiterung nicht vollständig abgewartet wurde und Patient nach Hause reiste. Am 22. März stellte er sich wieder vor; die Stimme war abermals schlecht und aufs Neue an der genannten Stelle (rechtes Stimmband) ein erdbeergrosser Polyp gewachsen, welcher die Commissur vorn ausfüllte und den weiteren Einblick verhinderte. Am 25. März führte ich bei directem Sonnenlichte, ohne jeden Assistenten, nachdem Patient durch Chloroform betäubt, die galvanokaustische Schneideschlinge ein, legte sie genau um den Polypen, welchen Act ich mit dem Auge verfolgte, schnürte zu und ehe ich noch den galva-

nischen Strom schliessen konnte, da ich keinen Handgriff mit Schliessungsknopf hatte, war der Polyp losgetrennt und Patient spuckte den erdbeergrossen Polypen aus. Es blutete ziemlich stark, weshalb ich die weiteren Versuche für heute aufgab; ein Rest des Polypen war noch zurückgeblieben. Am 26. März bei Lampe, mit und ohne Gebrauch von Chloroform, in Gegenwart von Sanitätsrath Dr. Gross aus Ohlau, mit der Schlinge noch Versuche, dann sechsmal hinter einander mit dem spitzen Galvanokauter nnd einer kleinen Schlinge kauterisirt. Die Stimme war heute schon der Art, dass er ziemlich hoch singen konnte mit fast nur einigem rauhen Anklange. Die Operation wurde nun immer schwieriger, je kleiner die Neubildung geworden. Am 28. März zeigten sich nur noch einzelne Wucherungen unter dem rechten Stimmbande, eine derselben wurde heute kräftig bei directem Sonnenlichte gebrannt. Da es sehr schwierig wurde die Excrescenzen unter dem rechten Stimmbande zu brennen, so wurde damit bis zur Benutzung von Sonnenlicht gewartet. Am 2. April 1870, nachdem die Schwellung und Röthe in Folge der Operationen geschwunden waren, zeigte sich bei Sonnenbeleuchtung Folgendes: Das rechte Stimmband war fast ganz frei von Neubildungen, nur in seiner Mitte, auf der oberen Fläche zeigte es einen mässigen Knoten, jedoch befanden sich unter dem Stimmbande von seinem hinteren Drittel an bis vorn, zahlreiche Excrescenzen, die wie Fetzen nach der Glottis ragten. Um zu diesen zu gelangen, musste der Galvanokauter d. i. die Platinschlinge nach der Seite gebogen werden. Mit dieser Schlinge ging ich unter Anwendung von Chloroform bei directem Sonnenlichte unter das Stimmband und brannte heute etwa zehnmal kräftig sämmtliche Excrescenzen — der Patient hielt sehr gut. Am 5. April zeigten sich sämmtliche „Fetzen“ verschwunden, statt deren die unter dem Stimmbande befindliche Schleimhaut als ein dicker rother Wulst vom hinteren Drittel des Stimmbandes an bis in die Commissur; das Stimmband selbst stark geröthet. Obgleich sich nun nicht erkennen liess, was hiervon noch der Neubildung angehörte oder nur Entzündungsgeschwulst war, so wurde doch heute noch einmal dieser ganze Wulst etwa fünfmal kräftig mit dem Galvanokauter bei directem Sonnenlichte gebrannt, mit und ohne Anwendung von Chloroform. Am 7. April wurde nochmals bei directer Sonnenbeleuchtung unter Anwendung von Chloroform der Wulst unter dem Stimmbande gebrannt, das Einemal blieb ein linsengrosses Stück von dem kranken Gewebe am Galvanokauter hängen. Im Uebrigen war die Schleimhaut des Kehlkopfes

durch das häufige Operiren so geröthet, dass ich die Grenze zwischen Gesundem und etwaigem Kranken nicht mehr erkennen konnte. Patient wollte jetzt vor Ostern nicht mehr hier bleiben, später aber sich noch einmal vorstellen und reiste deshalb ab. Der am 25. März mit der Schlinge operirte Polyp war von Professor **Waldeyer** untersucht worden und fand derselbe Folgendes: „Die übersendete Geschwulst, von etwa Himbeergrösse, besteht aus einem Aggregat kleiner, etwa Stecknadelkopf bis stark linsengrosser, birnförmiger Massen, deren Stiele in eine gemeinsame bindegewebige Basis zusammenfliessen. Die Stiele sind verhältnissmässig lang. Jede der kleinen birnförmigen Massen enthält einen schlanken bindegewebigen Kern, der ausserordentlich weite, oft wie cavernös mit einander communicirende Gefässe führt und zerfährt peripherisch wieder in eine Anzahl schlanker langer Papillen, die fast nur aus einer Gefässschlinge mit etwas adventionellem Bindegewebe bestehen und aus einem überaus mächtigen Lager von Pflasterepithel, in dem diese Papillen stecken. Die obersten Epithelzellen sind vielfach zu auffallend grossen Kugeln blasig aufgetrieben; die grösste Masse des Epithels besteht aus Riff- und Stachelzellen; die tiefstgelegenen Zellen sind kurz cylindrisch. Die Geschwulst muss als „Fibroma papillare“ bezeichnet werden.“

Die Operation war aber noch nicht zu ihrem Ende gekommen; am 2. August 1870 fand sich Patient abermals bei mir ein, weil die Stimme wieder ganz schlecht geworden war. Etwa am Anfang des vorderen Drittels des rechten Stimmbandes, unter demselben hervorwuchernd, zeigte sich abermals eine Neubildung von Himbeergrösse. Versuche, sie mit der Schlinge zu entfernen, misslangen, weshalb ich zum spitzen Galvanokauter griff und bei reflectirtem Sonnenlichte dieselbe kauterisirte; diese Operation wurde am 8. und 16. August wiederholt, so dass es nun wiederum den Anschein hatte, als wenn alles Krankhafte entfernt sei. Bei diesen beständigen Recidiven stellte ich nun dem Kranken vor, dass, um zu einem erfolgreichen Resultate zu gelangen, er entweder lange Zeit hier bleiben, damit ich nach Verschwinden jeglicher Reaction untersuchen könne, ob noch irgend ein Rest der Neubildung vorhanden sei — oder er müsse in kürzeren Zwischenzeiten immer wieder hierher kommen. Patient wählte das Letztere und reiste nach Hause. Am 6. October 1870 fand er sich wieder bei mir ein. Die Stimme zeigte kaum einige Heiserkeit, dennoch ergab die laryngoskopische Untersuchung, dass am freien Rande des rechten Stimmbandes, wo früher ein kleiner „Buckel“ geblieben war, dieses

zu einem weichen, graulichen Auswuchse des freien Randes des Stimmbandes sich ausgebildet hatte, welcher in die Glottis ragte; er wurde mit einer kleinen Platinschlinge, die als Kauter benutzt wurde, bei directer Sonnenbeleuchtung fortgebrannt. Nun zeigte sich an dieser Stelle und noch mehr nach hinten, auch unter dem Stimmbande ein unregelmässiger dicker Wulst, welcher unter dem freien Rande des Stimmbandes hervor in die Glottis ragte, und jetzt sehr deutlich zu sehen war, weil der Auswuchs am Stimmbande beseitigt ist. Am 11. October wurde der höckerige Wulst unter dem Stimmbande siebenmal mit dem spitzen Kauter bei directer Sonnenbeleuchtung kräftig gebrannt. Dieselbe Operation wurde ebenfalls bei directem Sonnenlichte am 13. wiederholt und der noch immer sichtbare lange höckerige Wulst unter dem rechten Stimmbande 21 Mal gebrannt an verschiedenen Stellen. Bei der Vorstellung des Kranken am andern Tage war die Stimme über Erwarten nicht viel schlechter — keinerlei Reaction eingetreten. Der Wulst unter dem Stimmbande war noch nicht ganz verschwunden; allerdings war es schwer zu sagen, ob hier nicht zum Theil entzündliche Schwellung vorliege von dem so ungemein häufigen Kauterisiren. Jedoch um nun endlich einmal zum Ziele mit dem Leiden zu gelangen und das Wiederwachsen der Neubildung zu verhindern, brannte ich den Wulst am 15. bei directem Sonnenlichte noch 16 Mal hintereinander, unbekümmert darum, ob der Wulst jetzt nur noch Entzündungsgeschwulst sei oder noch Reste der Neubildung, kurz ich wollte den ganzen Boden zerstören, auf welchem das Neoplasma gewuchert hatte. Es trat nach diesen häufigen Operationen (innerhalb drei Tage 36 Kauterisationen) keinerlei Oedem oder besondere Schwellung ein, nur waren die Stimmbänder stark geröthet. Mit dem Operiren musste ich nun einmal innehalten und längere Zeit abwarten, was die nachfolgende Eiterung noch beseitigen würde; diese Zeit, welche mehrere Wochen dauern könnte, wollte Patient nicht hier abwarten, sondern reiste nach Hause und versprach noch einmal wiederzukommen, obgleich ich nunmehr Alles Krankhafte was ich nur sehen konnte, zerstört hatte und die Behandlung als beendigt erachten würde. Am 17. April 1871 fand sich Patient abermals bei mir ein — auf dem rechten Stimmbande, das ganze vordere Dritttheil, auf dem freien Rande entlang, einnehmend, wiederum eine Neubildung entstanden. Sie wurde fortgebrannt und der weitere Verlauf muss abermals abgewartet werden. — Alle übrigen Neubildungen, auch die unter dem Stimmbande, waren vollständig verschwunden.

Achtundzwanzigster Fall. (Tafel III. Fig. 7.)

Moritz Fromm aus Posen, 15 Jahre alt, erkältete sich vor 2 Jahren stark und wurde bedeutend heiser; diese bedeutende Heiserkeit verlor sich, aber ein geringer Grad derselben blieb zurück; allmälig wurde es wieder schlimmer und jetzt ist er fast stimmlos, sonst aber gesund und kräftig, Husten gering, Schmerzen nicht vorhanden. Am 3. August 1868 wurde er mir zur Untersuchung vorgestellt; dieselbe ergab (Fig. 7) massenhafte Wucherungen, Excrescenzen auf der Vorderfläche der hinteren Larynxwand, die mit ihren Buckeln und Zacken frei nach vorn in die Glottis ragten, und sich auch nach abwärts erstreckten. Ausserdem war das rechte Stimmband nicht rein, es war ebenfalls von einer mässigen Lage solcher Wucherungen bedeckt, besonders vorn an der Commissur, so dass hier ein solcher Buckel auch etwas auf das linke Stimmband hinüber ragte; Letzteres war sonst ganz frei. Aber auch unter und entlang dem rechten Stimmbande zog sich ein ähnlicher Wulst. Bei ruhiger Respiration verdeckte die Epiglottis die Hälfte der Stimmbänder und nur bei krähender Inspiration konnte man dieselben bis zur vorderen Commissur überblicken. Es war dies nun ein Fall, der sich ganz besonders für die Galvanokaustik eignete und ohne diese kaum zu heilen war — er blieb aber immer auch für die Galvanokaustik schwierig zu operiren, bei einem Knaben von 15 Jahren. Er fand sich am 10. August bei mir zur weiteren Operation ein. Nach einigen vorläufigen Einübungen brannte ich am 26. August das Erstemal mittelst des spitzen Galvanokauter die hinteren Partien bei der Lampe. Ich will hier nicht langweilig werden durch genaue Erzählung der einzelner Tage, an welchen ich operirte, sondern die Resultate der Operationen in Kürze zusammenfassen. Es wurde mit dem Brennen mittelst des spitzen Galvanokauter fortgefahren, und die einzelnen Excrescenzen an verschiedenen Tagen betupft; die Operationen entweder bei der Lampe oder bei reflectirtem oder directem Sonnenlichte vorgenommen und wohnten Einzelne derselben die DDr. **Reichel** und **Zielewicz** von hier und Dr. **Cohn** aus Bad Ems bei. Nach vielfachem Brennen mit dem Galvanokauter betupfte ich die Partieen auch hin und wieder mit Höllenstein in Substanz. Am 2. December waren die hinteren Partieen fast ganz verschwunden, nur Reste noch vorhanden, die noch mehrmals kauterisirt wurden, sonst bepinselte ich jetzt mit einer Höllensteinlösung (ein Scrupel auf die Unze). Nachdem die hinteren Excrescenzen verschwunden

waren, konnte man nun die auf dem rechten Stimmbande besser beurtheilen, die jetzt ebenfalls in Angriff genommen und gebrannt wurden. Am 28. Jänner 1869 war bereits Klang in der Stimme und am 23. Februar wurde Patient mit guter Stimme entlassen. Während der Herbstferien, wo ich verreiste, wurde dem Patienten nur eine Höllensteinlösung zum Bepinseln mitgegeben.

Neunundzwanzigster Fall. (Tafel III, Fig. 8.)

Herr Eger aus Koceti in Russland, 26 Jahre alt, ist seit längerer Zeit heiser und hat schon mancherlei gegen seine Heiserkeit angewendet. Am 17. August 1869 kam er zu mir und fand ich bei der laryngoskopischen Untersuchung beide Stimmbänder geröthet und auf dem freien Rande des linken Stimmbandes (Fig. 8) in dessen Mitte einen kegelförmigen röthlichen Polypen von weichem Aussehen, welcher etwa eine Linse gross frei in die Glottis ragte. Die räumlichen Verhältnisse des Kehlkopfes waren gut, namentlich stand der Kehldeckel weit offen. Am 26. August brannte ich das Erstemal, bei directem Sonnenlichte, mit dem spitzen Galvanokauter die Neubildung. Am 27. August abermalige Kauterisation bei Sonnenlicht, das ich mittelst des Augenspiegels reflectirte, wie ich das zuweilen thue, wenn die Sonne nicht ganz hell scheint, oder ich einen anderen Einfallswinkel der Lichtstrahlen benutzen will. (Dr. Liljenroth aus Schweden wohnte von heute ab den einzelnen Operationen bei.) Am 28. und 31. August wurden diese Kauterisationen wiederholt und am 1. September versuchte ich bei directem Sonnenlichte mit der Kehlkopfnadel den anscheinend morsch gewordenen Polypen abzureissen, was nicht gelang. Deshalb wurde am 4. und 9. September die Kauterisation wiederholt, am letzteren Tage zehnmal hintereinander bei directem Sonnenlichte, hiermit die Operation als beendet angesehen und der Patient als geheilt entlassen.

Dreissigster Fall).

Streng genommen zählt dieser Fall, wenigstens soweit ich bis jetzt mit ihm vorgeschritten bin, nicht zu den galvanokaustischen, jedoch stellt er die Beseitigung eines Hindernisses in das hellste Licht, welches bei jedem Operationsverfahren durchaus überwun-

*) Fünfzehnter Fall der ersten Auflage.

den werden muss, wenn man zum Ziele gelangen will — deshalb habe ich ihn hier zum Schlusse noch mit aufführen wollen. Er zeigt nämlich die Beseitigung der Rückwärtsneigung des Kehldeckels mittelst meines Kehldeckelstäbchens (S. 88), während der Operation und zwar auf eine neue, meines Wissens bisher noch nicht ausgeführte Weise. Zugleich ist der Fall der schwierigste, der mir bis jetzt zur Operation gekommen und insofern bietet er auch noch ein besonderes Interesse dar.

Herr E. aus Landeshut in Schlesien, 54 Jahre alt, gross, stark und von blühendem Aussehen, leidet seit 1½ Jahren an Heiserkeit. Anfangs trat die Heiserkeit nur vorübergehend auf, seit etwa 7 Monaten aber ist sie stabil geblieben. Husten ist eigentlich gar nicht vorhanden, Blut hat Patient nie ausgeworfen, magerer ist er seit Bestehen des Leidens nicht geworden, im Gegentheil eher stärker, Schmerzen im Halse sind nicht vorhanden, nur etwas Drücken im Kehlkopfe und mitunter Kitzel, der sich aber durch Husten verliert, dagegen ist starke Schleimbildung im Halse vorhanden. Ueber die Ursache seines Leidens weiss Patient nur anzugeben, dass er früher oft an Schnupfen gelitten, der sich immer auf die Brust warf, wobei dann durch einige Tage Heiserkeit eintrat. Aus allem diesem liess sich schon mit ziemlicher Sicherheit annehmen, dass man es mit einem Polypen im Kehlkopfe zu thun habe, aber der Beweis hierüber durch die Ocular-Inspection unterlag sehr grossen Schwierigkeiten. Der Hals des Patienten stark und fett, der Rachen eng, die Zunge, wie mir dies noch nicht vorgekommen, so kurz, dass die Spitze kaum über die untere Zahnreihe gebracht werden kann und bei allem diesem noch der Kehldeckel stark nach hinten gebogen mit mässiger Maultrommelform. Alle gewöhnlichen Manöver, einen freien Einblick in den Kehlkopf zu erlangen, führten weder bei künstlichem noch Sonnenlichte zum Ziele; nur beim Eselsgeschrei gelang es einen ganz flüchtigen Einblick in den Larynx zu bekommen und soviel wenigstens zu sehen, dass man es mit einem Polypen zu thun habe. Erst die Anwendung meines Kehldeckelstäbchens ermöglichte einen freien Einblick und liess einen Polypen von der Grösse einer Erbse auf dem freien Rande des linken wahren Stimmbandes, gegen die vordere Commissur zu, erkennen. Soviel war einleuchtend, dass ohne den Kehldeckel zugleich nach vorwärts zu ziehen, an eine Operation nicht zu denken war. Ich versuchte dies mit der Kehldeckel-Pinzette, jedoch vergeblich, Patient ertrug sie nicht sonderlich und die starke Schleimerzeugung nöthigte ihn zum wiederholten Schlin-

gen. Ich glaubte ferner, wenn man die Zunge kräftiger nach aussen ziehen könnte, mehr Raum im Rachen zu gewinnen und dann vielleicht durch das Operationsinstrument selbst während der Operation gleichzeitig den Kehldeckel nach vorn zu drücken, aber die so kurze Zunge liess ein kräftiges Herausziehen nicht zu. Ich schnitt deshalb das Zungenbändchen durch, um die Zunge länger zu machen und war dies allerdings auch von einigem Nutzen, denn der Rachenraum wurde grösser, aber die Rückwärtsneigung des Kehldeckels wurde dadurch nicht behoben. Es war somit klar, dass ohne Anwendung eines Instrumentes der Kehldeckel nicht nach vorn erhalten werden konnte. Mein Kehldeckelstäbchen vertrug Patient ganz gut, es kam also nur darauf an, dieses durch eine Vorrichtung oder einen Gehilfen zu fixiren, damit ich beide Hände frei behalten könnte. Ich gab dem Stäbchen die Form des v. **Bruns**'schen Kehldeckelspatels, um es auf diese Weise den Patienten selbst halten zu lassen; er konnte es jedoch nicht so unverrückt halten, dass es nicht den Kehldeckel gereizt hätte. Ich beschloss demnach das Stäbchen mit der gewöhnlichen Kehlkopfkrümmung an das **Kramer**'sche Stirnband zu befestigen. Dieses hat nun freilich den Uebelstand, dass die Zange, welche an ihm befestigt ist, durch eine Schraube zusammengeschraubt wird; dies ist zu umständlich und lange während; fängt der Patient an zu würgen oder wird ihm das Instrument überhaupt im Halse lästig, so kann man die Zange nicht schnell genug öffnen. Derselbe Uebelstand tritt beim **Kramer**'schen Stirnbande auch bei der Anlegung des Ohrkatheters ein, für welchen es doch eigentlich bestimmt ist. Ich vertausche daher die Zange mit einer solchen, die durch eine sehr straffe Feder geschlossen ist; drücke ich auf letztere, so öffnet sich augenblicklich die Zange und das eingeklemmte Instrument fällt sofort von selbst heraus (Instrumentenmacher **Härtel** hierselbst verfertigt nach meiner Angabe solche Stirnbänder). Ein so modificirtes Stirnband wandte ich nun bei dem Patienten an. Mein Stäbchen wurde an den Kehldeckel angelegt, dieser nach vorn gebeugt und der Handgriff des Stäbchens in die Zange geklemmt. Anfangs ertrug Patient das Stäbchen nicht lange, allmälig aber ganz gut, besonders wenn ich vorher die Reizbarkeit des Kehldeckels durch Bepinseln mit Aether sulphuricus mittelst eines gewöhnlichen Kehlkopfschwammes abgestumpft hatte. Auf diese Weise konnte ich allmälig mit einiger Ruhe bei reflectirtem Sonnenlichte die Operation ausführen und zwar geschah dieses mit meiner Kehlkopfnadel, dem dünnsten Instrumente, welches man für das Innere des Kehlkopfes

construiren kann und welches ich bei grosser Raumbeengung anwende; bei seiner Handhabung ist aber sehr helles Licht erforderlich, weil man sonst die feine Spitze aus den Augen verliert.

Der vorstehende Fall war noch nicht zu seinem Ende geführt worden, als die obigen Zeilen in der ersten Auflage im Drucke erschienen, ich kann aber nunmehr das Versäumte nachholen. Im weiteren Verlaufe der Operation hatte ich es nicht mehr nöthig, die immerhin etwas umständliche Procedur anzuwenden, nämlich das Kehldeckelstäbchen an das Stirnband zu befestigen, sondern konnte die Operation vollständig und glücklich auf eine einfachere Weise beenden, die ein ganz besonderes Interesse darbietet. Ich benutzte nämlich jene oben (S. 89) beschriebene Eigenthümlichkeit der Epiglottis, dass dieselbe, wenn man sie mit einem Instrumente (Kehldeckelstäbchen) nach vorn umbiegt, nicht alsbald in ihre frühere Lage zurückweicht, sondern eine kurze Zeit umgebogen stehen bleibt. Ich brachte deshalb die Operation auf folgende Weise zum glücklichen Ende: Bei directem Sonnenlichte, ohne jede Assistenz, drückte ich mit meinem Kehldeckelstäbchen den Kehldeckel nach vorn, sowie dies geschehen, warf ich schnell das Stäbchen fort, ergriff ebenso schnell die Kehlkopfnadel, die ich zwischen den Zähnen bereit hielt und drang eiligst mit derselben gegen und in den Polypen vor, den ich jetzt für einige Momente ganz deutlich übersehen konnte. Mit der Nadel zerriss ich nun vollständig den Polypen und die nachfolgende Eiterung entfernte jede Spur desselben; der Patient wurde vollständig geheilt entlassen und hat sich auch bis heute, nach Verlauf von $4^1/_2$ Jahren nicht wieder bei mir sehen lassen. Einzelnen dieser Operationen wohnte Dr. Gill aus Philadelphia bei.

Wie in diesem Falle, so habe ich auch in anderen die bezeichnete Eigenthümlichkeit der Epiglottis benutzt, mit dem Operations-Instrumente schnell zur Neubildung vorzudringen. Was hier durch das Kehldeckelstäbchen erzielt wird, erlangt man grösstentheils auch durch physiologische Acte, indem man dem Kranken aufgiebt, hintereinanderfort „ae“ oder „i“ zu intoniren oder wiederholt krähende Inspirationen zu machen, so dass der Operateur während dieser Acte äusserst vorsichtig mit dem Operations-Instrumente in den Kehlkopf vorwärts dringt. Da während dieser physiologischen Manoeuvres der Kehlkopfseingang sich verengt d. i. die Giesskannenknorpel nach oben steigen, die Stimmbänder sich der Medianlinie nähern, so muss man die Spitze des Operations-Instrumentes sorgfältig mit dem Auge bewachen, damit diese von den angege-

benen, sich bewegenden Gebilden nicht berührt wird, wobei sofort ein Verschluss des Kehlkopfes eintreten würde. Der Patient muss deshalb fest sitzen und während der Manoeuvres den Kopf nicht im Geringsten bewegen, auch muss man mit den Manoeuvres innehalten lassen, sobald man mit der Spitze des Instrumentes in der Nähe der Stimmbänder angelangt ist.

Einunddreissigster Fall.

Diesen Fall, als den letzten der hier beschriebenen laryngoskopischen Fälle, möchte ich als das non plus ultra davon bezeichnen, was man zuweilen mit dem Galvanokauter erreichen kann, denn diesen Patienten habe ich bereits am ersten Tage seiner Vorstellung bei mir operirt, so schnell, sicher und ausdauernd, wie es mir bisher noch nicht vorgekommen war. Mit einer Schlinge gelingt es ja öfter einen Polypen schon nach wenigen Vorübungen, vielleicht selbst bei der ersten Untersuchung, vollständig abzutrennen, aber es ist mir kein Fall bekannt in der Literatur, wo man bereits bei der ersten Untersuchung mit irgend einem anderen Instrumente, Messer oder dgl. einen Polypen entfernt hätte, zumal man bei derartigen Operationen noch immer genöthigt ist, hinterher mit Höllenstein oder dgl. zu kauterisiren. Bei der Galvanokaustik dagegen hat man Alles in einem Instrumente vereinigt: Zerstörungsmittel und Aetzmittel.

Herr Prem.-Lieutenant von Loeillot de Mars aus Berlin, 30 Jahre alt, erkältete sich heftig im Anfang Jänner d. J. im Dienste bei einer Reitstunde und wurde ganz heiser, musste auch 8 Tage das Zimmer hüten. Dieser hohe Grad der Heiserkeit verlor sich zwar, jedoch blieb eine permanente Heiserkeit geringeren Grades zurück, die dem Patienten das Sprechen sehr erschwerte. Er ist sonst vollständig gesund und von blühendem Aussehen, klagt auch nicht einmal über besondere Ansammlung von Schleim im Halse. Er war längere Zeit mit Medicamenten, auch durch 6 Wochen mit Höllensteinbepinselungen, aber vergeblich behandelt worden. Gegen Ende April d. J. untersuchte ich Herrn von Loeillot in Berlin beim Collegen Dr. Adolf Jacobi und constatirte durch den Kehlkopfspiegel einen Polypen auf dem rechten Stimmbande. Derselbe hatte die Grösse einer kleinen Erbse, zeigte an dem Theile, der dem Stimmbande zugekehrt war, eine blaue Farbe, wie von einem Varix; an dem Theile, welcher der Glottis zugekehrt war, erschien er roth mit einer weissen Spitze. Der Polyp

schien auf dem freien Rande des Stimmbandes zu sitzen und nur durch Schleim auf der Oberfläche des Stimmbandes anzukleben; von seinem hinteren Theile aus zog sich ein Schleimhautwulst nach hinten unter das Stimmband entlang, jedenfalls Schwellung der hier befindlichen Schleimhautfalte. Ich habe die Abbildung dieses Polypen hier nicht mehr beifügen können, weil die festgesetzte Anzahl der Tafeln bereits vor dieser Operation vollendet war; man möge deshalb Fig. 4, Tafel I vergleichen, der dort gezeichnete Polyp hatte grosse Aehnlichkeit mit dem eben beschriebenen, war aber nur so gross als die hintere Abtheilung des in Fig. 4, Tafel I gezeichneten und sass auf dem rechten Stimmbande, wie oben angegeben.

Am 7. Mai 1870, Morgens 10 Uhr, fand sich Patient bei mir in Breslau zur Untersuchung ein; es war einige Reizbarkeit der Rachentheile vorhanden, so dass Patient nicht ganz gut den Spiegel vertrug, trotzdem bestellte ich ihn um 12 Uhr wieder zur etwaigen sofort auszuführenden Operation. Dieselbe gelang auch sogleich an diesem ersten Tage über alles Erwarten sehr gut; bei durch meinen Sonnenspiegel reflectirtem Sonnenlichte führte ich, ohne weitere Vorbereitungen und ohne dass ich den Kranken durch Chloroform betäubte, meinen ganz spitzen Galvanokauter in den Kehlkopf und brannte in gewissen Pausen sechsmal den Polypen. Noch niemals habe ich bei einem Patienten mit solcher Ruhe das Brennen vornehmen können, noch dazu gleich am ersten Tage, als bei diesem Patienten. Es machte ein wahres Vergnügen zu operisen, denn ich liess erst im Kehlkopfe das helle Feuer an der Platinspitze erglühen und betupfte dann erst den Polypen nach verschiedenen Seiten hin — ohne zu zucken, ertrug Patient die Operation. Hätte ich dies vorher ahnen können, so würde ich gleich den Versuch mit der Schlinge gemacht und den Polypen in Toto abgetrennt haben; ich wollte sie jetzt noch anwenden, um den Rest zu entfernen, Patient war aber schliesslich doch schon reizbar geworden und es gelang nicht. Am folgenden Tage wiederholte ich, eigentlich fast zum Ueberflusse, die Operation, ganz in derselben Weise, um noch den letzten Rest zu vertilgen, was auch gelang, so dass also Patient gleich an den beiden ersten Tagen seiner Vorstellung bei mir, am 7. und 8. Mai, vollständig von seinem Polypen befreit wurde. Patient blieb noch zur Beobachtung mehrere Tage hier; die Stimmbänder waren anfangs gereizt und die Stimme noch nicht besser; sie besserte sich aber mit jedem Tage. Am 14. Mai wurde Patient noch einmal von mir und Dr. **Reichel** genau

untersucht; nicht eine Spur des Gewächses war mehr zu sehen, nur an der Stelle des früheren Sitzes war noch eine weisse, rauhe Stelle, Rest des Brandschorfes; die Stimme war deshalb auch noch nicht klar, zumal die Stimmbänder sich auch noch sehr geröthet zeigten. Es wurde dem Patienten vorgestellt, auf sein Bedenken wegen Wiederwachsens des Polypen, dass, wenn man hierüber absolut sicher sein wollte, ich noch eine Spur vom Stimmbande selbst fortbrennen müsste, wahrscheinlich würde aber dann bleibend die Stimme in Etwas beeinträchtigt sein. Andererseits wäre die Aussicht vorhanden, dass durch die Eiterung auch noch der letzte Rest der Wurzel des Polypen verschwinden und er nicht wieder kommen werde. Im allerschlimmsten Falle, wenn der Rest nicht ganz verschwände oder der Polyp sich gar wieder zeigen sollte, wäre es weiter kein Unglück, als dass die Operation, die sich hier ja so leicht machte, wiederholt würde — vorsichtiger gehandelt wäre jedenfalls, jetzt erst abzuwarten, wie die nächsten Folgen der Operation sein würden. Hiermit einverstanden, reiste Patient, nachdem er sich nur 9 Tage hier aufgehalten und bereits an den beiden ersten Tagen seines Hierseins die Operation vollständig beendet war, in seine Heimat. — Die oben beschriebene geschwellte Schleimhautfalte unter dem rechten Stimmbande war übrigens nach der Operation verschwunden.

---

2. Krankheiten der Rachenhöhle.

Wir betreten hier das Feld der rhinoskopischen Chirurgie, welche noch sehr wenig bearbeitet worden ist und über welche wir noch keine selbstständige Schrift besitzen. Wie der Kehlkopfspiegel mit der Chirurgie in Association getreten und die laryngoskopische Chirurgie geschaffen hat, so ist durch das Rhinoskop eine rhinoskopische Chirurgie gegeben. Die ersten galvanokaustischen Operationen unter gleichzeitiger Leitung des Rhinoskopes habe ich ausgeführt und den betreffenden Fall in Nr. 33 der allgem. Wiener med. Ztg. 1865 veröffentlicht (s. Fall 34). Seit dieser Zeit habe ich schon eine grosse Fertigkeit in jenen Operationen erlangt und werden hoffentlich die folgenden Zeilen dazu beitragen, diesem Zweige der Chirurgie weiteren Eingang zu verschaffen. Auch Kinder lassen sich diese Operation gefallen, da die Galvanokaustik von allen Operationsmethoden den mildesten Eingriff setzt, Ich habe mich schon oben bei der Rhinoskopie darüber ausgespro-

chen, dass es ein Irrthum ist, wenn man glaubt, dass man in der hier in Betracht kommenden Region des menschlichen Körpers mit dem Finger eben so gut und so viel diagnosticiren könne, als mit dem Spiegel. Wenn man auch Tumoren mit den Finger erfühlen kann, so kann man doch nicht Geschwüre und kleine, wenig über die Oberfläche hervortretende pathologische Veränderungen im Cavum pharyngo-nasale mit demselben diagnosticiren, abgesehen davon, dass man in die Nase selbst mit dem Finger gar nicht gelangen kann. Erst kürzlich hatte ich Gelegenheit durch den Spiegel einen wichtigen pathologischen Process zu constatiren. Er betraf einen jungen Mann, den ich mit Sanitätsrath Dr. **Paul** behandelte, welcher sich syphilitisch inficirt hatte und an Halsbeschwerden litt; ich musste das Leiden des Kehlkopfes für einen syphilitischen Katarrh halten. Wir hatten durch unserere Behandlung den pathologischen Process, so weit wir ihn mit dem Auge verfolgen konnten, getilgt, dennoch klagte der Kranke über lästige Halsbeschwerden; das Rhinoskop zeigte nun hinter dem Gaumensegel ein enormes syphilitisches Geschwür an der hinteren Pharynxwand! Die Untersuchung mit dem Finger ist aber ausserdem nicht blos in vielen Fällen eine unzureichende und für den Arzt wie für den Kranken eine sehr widerwärtige, sondern auch sehr schwierige Manipulation, wie dies auch berühmte Chirurgen zugeben. So sagt **Middeldorpf** (die Galvanokaustik S. 149): „Zu der Bestimmung des Sitzes bedienen wir uns der Sonde und vor Allem des Fingers, mit dem wir hinter dem Velum hinaufgehen. Dies ist unter Umständen darum nicht leicht, weil das Gaumensegel, krampfhaft in die Höhe gezogen, die Nasen- von der Mundhöhle abzuschliessen strebt und sich dicht an die hintere Wand der letzteren anschmiegt. Vollkommen gelingt ihm das besonders dann, wenn die Geschwulst, noch nicht tief hinabgetreten, durch ihr geringes Volumen das Absperren nicht hindern kann. Man muss alsdann mit dem Finger von der Seite der Tonsille schnell hinter und dann in die Höhe gehen.“ Auch für die Diagnostik von Kehlkopfleiden ist die Rhinoskopie von äusserster Wichtigkeit und wer hieran nicht denkt, wird sich in vielen Fällen vergeblich mit dem Laryngoskop bemühen, den eigentlichen Sitz des Leidens zu ermitteln. Meines Wissens hat noch Niemand darauf aufmerksam gemacht, dass mit Ozaena fast constant ein Hals- resp. Kehlkopfsleiden verbunden ist. Man sieht hier schon die hintere Pharynxwand erkrankt, dieselbe sieht rauh, trocken, gleichsam wie ein Reibeisen aus und ist nicht selten mit einer schmutzigen, gelblich- oder schwarzgrünen Masse belegt. Wo

ich diesen pathologischen Process erblicke — und man nimmt ihn schon wahr, wenn der Kranke nur den Mund weit öffnet — da ist stets meine erste Frage an den Patienten, ob er ein Nasenleiden besitze und ich erhalte dann fast ohne Ausnahme eine bejahende Antwort. Das Leiden kommt beinahe nur bei jungen Mädchen und Frauen vor, bei Knaben und Männern habe ich es sehr selten beobachtet. Stellt man hierbei eine rhinoskopische Untersuchung an, so findet man eine Ozaena mit allen ihren fatalen und widerwärtigen Complicationen und man sieht das Leiden aus der Nase abwärts in den Rachen resp. den Kehlkopf schreiten und man ist niemals im Stande das Halsleiden gründlich zu beseitigen, wenn man nicht das Nasenleiden zugleich in Behandlung nimmt.

Es kommen im Allgemeinen in der Rachenhöhle dieselben Krankheitsprocesse vor, wie im Kehlkopfe, welche Gegenstand einer galvanokaustischen Operation werden können. Der tuberculöse Process ergreift selten den Pharynx, sonach führt auch die Pathologie den Beweis, dass der Pharynx zum Tractus cibarius gehört und nicht so leicht von jenem Processe ergriffen wird, wenn auch das angrenzende Respirationssystem, Kehlkopf und Lungen, leiden. Das Carcinom wird schon öfter im Pharynx angetroffen, sowohl als carcinomatöses Geschwür wie als Tumor und ist in beiden Fällen zuweilen ein Object der Galvanokaustik. Auch lymphatische Geschwülste kommen manchmal in der Rachenhöhle vor, wie ich vor Kurzem eine solche zu operiren Gelegenheit hatte, welche bei einem 50jährigen Manne an der Wurzel der Zunge sass und mit der galvanokaustischen Schneideschlinge entfernt wurde; Prof. **Waldeyer** untersuchte dieselbe und constatirte sie als lymphatische Geschwulst. Der Kranke ist unterleibsleidend und jetzt nach langem Siechthum dem Tode nahe — vielleicht sind ähnliche Tumoren in der Bauchhöhle. — Am häufigsten kommen in der Rachenhöhle namentlich im Cavum pharyngo-nasale, Polypen vor, von diesen sind jedoch die wahren papillären Gewächse die seltensten. In neuester Zeit ist eines dieser letzteren von **Luschka**, ein anderes von Dr. **Sommerbrodt** beschrieben worden (**Virchow's** Archiv, Band 50 und 51). **Luschka** führt an, dass er weder bei **Rokitansky** noch **Förster**, noch **Virchow** ein einziges Beispiel einer derartigen Geschwulst im Pharynx gefunden. Es scheint mir jedoch, dass man den Fall von **Luschka** mehr als ein Kehlkopfpapillom, denn als ein solches des Pharynx ansehen muss, da es seinen Sitz „an der Grenze des lateralen Randes der Cartilago arytaenoidea und der Plica ary-epiglottica hat, so dass er, von der Schlundkopflamelle

jener Falte ausgehend, frei in das Cavum pharyngo-laryngeum hereinhängt" — bei der Herausnahme des Kehlkopfes aus der Leiche nahm man doch zugleich auch diesen Polypen heraus; wenigstens beweist dieser Fall, wie gern solche Polypen ihren Sitz an dem Kehlkopfe haben.

Die Polypen des Cavum pharyngo-nasale können ihren Ursprung entweder in demselben haben, namentlich an dessen oberer Wand, an der Basis cranii, oder sie gelangen in dasselbe aus der Nase, als sogenannte Nasen-Rachenpolypen, denn sie wachsen dorthin, wo sie Platz finden; ist die Nase verengt oder bereits mit Polypen ganz vollgepfropft, so wachsen sie nach hinten in das genannte Cavum.

Im Cavum pharyngo-nasale kommt noch ein Leiden vor, welches für den Ohrenarzt von der grössten Wichtigkeit ist, auf das ich zuerst aufmerksam gemacht und derartige Fälle operirt habe (Fall 35 und 36). Es besteht in einer Hypertrophie der Drüsen und der Schleimhaut des Pharynx, es bilden sich zapfenartige oder knotige Auswüchse, namentlich an der oberen Wand des Pharynx, welche frei in das Cavum hineinragen, die Tuba Eustachii verdecken und diese selbst ganz zusammendrücken, so dass keine Spur ihres Ostium pharyngeum zu sehen ist. In manchen Fällen wuchern sie in solchem Maasse, dass sie das Cavum ausfüllen und man dem Kranken schon an der Sprache den Sitz des Leidens abhört — er spricht durch die Nase. Hiermit ist grössere oder geringere Schwerhörigkeit verbunden, welche zu heben der Ohrenarzt sich vergeblich bemühen wird, wenn er nicht jenes Rachenleiden beseitigt. Katheterisirt man in solchem Falle, so quellen widrige, grosse Massen von Schleim vorn aus der Nase, der Kranke hört sofort besser, aber die Freude dauert nicht lange, denn die Tuba ist alsbald wieder durch Schleim verlegt. Dr. Wil. Meyer in Kopenhagen hat diesen Gegenstand weiter verfolgt und nennt das Leiden adenoide Rachenvegetationen; er hat in 11 Monaten 48 derartige Fälle beobachtet, unter denen in 40 Fällen Schwerhörigkeit vorhanden war*).

*) Dr. Meyer (Hospitale Tidende Novbr. 4. und 11. 1868; cf. auch Schmidt's Jahrb. Bd. 141. 1869. Nr. 3. 31. März) berichtet hierüber: besonderes Interesse bietet die Schleimhaut des Nasenrachenraumes dar; sie ist der eigentliche Boden der Vegetationen. In ihrer feinsten Structur weist sie vollkommene Uebereinstimmung mit dem Baue der Lymphdrüsen auf — ein äusserst feinfadiges Maschennetz mit eingelagerten Lymphkörnern — und ist ausserdem versehen mit zahlreichen Follikeln, runden Lymphkörnern, umge-

Man vergleiche hiezu auch den Aufsatz von Luschka: das adenoide Gewebe der Pars nasalis des menschlichen Schlundkopfes (M. Schulze's Archiv für mikroskop. Anatomie Bd. IV Heft 1, 1868).

Was nun die galvanokaustischen Operationen in der Rachenhöhle betrifft, so bediene ich mich zu denselben der oben von S. 39 bis 46 angegebenen Instrumente. Unter Umständen kann man auch den Schlingenträger mit Kurbel von Middeldorpf anwenden,

---

ben von verdichtetem Gewebe und ohne Ausführungsgänge. Am dichtesten finden sich diese Follikel in der Pharynxtonsille — einem Complex von sagittal gestellten mehr oder minder vorspringenden Schleimhautfalten, längs des Rachengewölbes hinaufliegend. Schleimbälge und Ausführungsgänge von Traubendrüsen finden sich über die ganze Schleimhaut, die Schleimbälge am zahlreichsten auf und nahe dem Gewölbe, die Traubendrüsen unter den Seitenwänden. Durchschneidet man solche Rachenvegetationen, so findet man meist ebene Schnittfläche ohne deutliche Lagen oder Streifen, aus der sich ein spärlicher Saft auspressen lässt, in welchem das Mikroskop unzählige Lymphkörner nachweist. Feine ausgepinselte Schnitte von Präparaten, die einige Zeit in verdünnter Chromsäure gelegen hatten, boten unter dem Mikroskop stets jenes feinmaschige Stroma mit dicht eingelagerten Lymphkörnern dar, welches sowohl die Lymphdrüsen als die Schleimhaut charakterisirt, von der die Vegetationen entspringen. Ausführungsgänge von Traubendrüsen finden sich ebenfalls häufig, ingleichen Follikel. Die Abweichung vom normalen Bau der Schleimhaut lag eigentlich nur in der Anwesenheit von Bindegewebe im Stiele der Vegetationen, besonders aber in einem constanten ausserordentlich grossen Reichthume an Gefässen, namentlich an Venen, in den Neubildungen. — Dieser mikroskopische Befund zeigt uns in den Rachenvegetationen einerseits Neubildungen, welche sich durch die den freien Auswüchsen auffallende Eigenthümlichkeit auszeichnen, dass ihr Bau mit dem der Lymphdrüsen übereinstimmt, weshalb sie Verf. „adenoide Vegetationen" nennt. Sie schliessen sich hierdurch dem Baue nach den Rachengranulationen an, die nach B. Wagner's Untersuchungen (Arch. d. Heilk. VI, p. 318. 1865) eine ganz ähnliche mikroskopische Structur aufweisen; beide Formen können den von E. Wagner (a. a. O. p. 44 flg.) beschriebenen „heterologen geschwulstförmigen Neubildungen von adenoider Substanz" mit Fug gegenüber gestellt werden, indem man sie als homologe Bildungen derselben Art bezeichnet. Auf der anderen Seite weist das Mikroskop sowohl bei den Granulationen als bei den Vegetationen einen einfachen hypertrophischen (hyperplastischen) Zustand der Schleimhaut auf, von der sie entstehen. Da nun die Vegetationen oft gleichzeitig nicht nur mit Pharyngitis granulosa, sondern auch mit chronischer Geschwulst der Mandeln und der Nasenschleimhaut vorkommen, so kann man mit Recht die Auswüchse im Cavum pharyngo-nasale als eine dieser Höhle eigenthümliche Art der Schleimhaut-Hypertrophie betrachten, die nicht selten den ganzen obersten Theil des Respirationsweges zugleich befällt (cf. Monatsschrift für Ohrenheilk. Nr. 4. 1869).

mit welchem ein Tumor zwar fester aber auch langsamer eingeschnürt werden kann, als mit dem meinigen, welcher die Einschnürung schnell, in einem Momente besorgt, was in einer Region, in welcher leicht Würgebewegungen eintreten, nicht unwichtig ist. Um eine Neubildung für die Operation in Sicht zu bringen, werden wir im unteren Abschnitte des Pharynx zum Kehlkopfspiegel greifen müssen, in vielen Fällen aber auch mit dem von mir oben (S. 71) angegebenen Verfahren ohne Kehlkopfspiegel zum Ziele gelangen, wie das der von **Middeldorpf** und mir operirte Fall beweist (Fall 33). Bei Operationen im Cavum pharyngo-nasale werden wir, wenn der Finger nicht ausreicht, das Rhinoskop zur Hand nehmen müssen. Muss man dieses anwenden und ist der Kranke im Stande die Zunge flach und ruhig im Grunde der Mundhöhle ruhen zu lassen, so führt der Arzt mit der einen Hand das Rhinoskop in den Rachen, mit der anderen das Operations-Instrument; ist es der Kranke nicht im Stande, so muss er sich mit einem knieförmigen Spatel die Zunge selbst niederdrücken oder ein Gehilfe übernimmt dies. Bei Tumoren in der Rachenhöhle feierte die Galvanokaustik schon bei der Begründung derselben durch **Middeldorpf** in seinen Händen die glänzendsten Triumphe; seit jener Zeit hatte er viele solche Gewächse auf dieselbe Weise operirt, wobei ich ihm wiederholt assistirte. Es unterliegt keinem Zweifel, dass sie hier eine unersetzliche Operationsmethode ist und eigentlich ausschliesslich angewendet werden muss; man erwäge nur die Worte, welche **Diffenbach** (operative Chirurgie Bd. I, p. 278) über die früheren Operations-Methoden sagt: „Doch die Schleimpolypen der Nase spielen eine untergeordnete Rolle und ihre Ausziehung macht dem Geübteren selten Schwierigkeiten; dagegen nimmt die Operation der festen, sehnigen, fibrösen Polypen die ganze Gewandtheit, Sicherheit und Unerschrockenheit des erfahrenen Chirurgen in Anspruch. Das Leiden des Unglücklichen, dem die ersten Wege der Luft und der Nahrung durch faustgrosse Auswüchse verstopft sind, welche mit Hunger und Erstickung stets kämpfen, durch stieren Blick und unartikulirte Töne ihre Qualen ausdrücken, entflammen wohl den Wundarzt zum muthigen Angriff, aber es bedarf des grossen Muthes, denn er hat fast nur zwischen dreierlei zu wählen: Erstickung des Kranken, wenn er die Unterbindung des Polypen macht, Zutodebluten bei der Operation durch Ausschneiden und Ausreissen, — oder Nichtvollendung der Operation. Obgleich ich mich immer gegen diese alle drei gewaffnet habe, so war ich doch oft nahe

daran, dem einen oder dem anderen dieser Ereignisse zu verfallen.“ Bei der Galvanokaustik wird wohl kaum jemals eines dieser drei Ereignisse eintreten!

Wo es nur immer möglich ist einem Gewächse mit der galvanokaustischen Schneideschlinge beizukommen, wähle man diese — sie führt am schnellsten zum Ziele! Ich gebrauche auch hiezu stets, wie oben angegeben, die Drahtsaite von verschiedener Stärke. Wo die Anlegung der Schlinge sich nicht machen lässt, oder sehr schwierig ist, greife man zu einem der oben angegebenen Galvanokauteren und zerstöre mit diesen das Gewächs. Tumoren im Cavum pharyngo-nasale erreichen zuweilen eine ausserordentliche Grösse und die Durchführung der Schlinge durch die Choanen in das Cavum ist dann manchmal sehr schwierig, in manchen Fällen unmöglich. Unter solchen Umständen widerrathe ich gewaltsamer Weise vorzugehen und sich den Durchgang erzwingen zu wollen, die Operation wird dadurch sehr umständlich, schwierig, eingreifend und schmerzhaft. Man versuche dann die Schlinge vom Munde aus um den Tumor zu legen, halte sich aber auch hierbei nicht lange auf, wenn jenes nicht gelingen will, sondern greife zu einem der oben angegebenen Galvanokauteren, dem man eine beliebige Biegung geben und ihn bis zur Platinspitze mit einem Bande oder Faden umwickeln muss, um die überströmende Hitze von den gesunden Theilen abzuhalten. Ist der Tumor nicht mit blossem Auge zu sehen, so haben wir in dem Rhinoskope ein Mittel uns durch das Auge einen beliebigen Punkt am Tumor auszuwählen, an welchem wir die Platinspitze einsenken können. Hier lasse man sie in Pausen heftig erglühen und zerstöre das Gewächs, bis es kleiner und für die Schlinge zugänglich geworden ist; die eintretende Eiterung ist unbedenklich — denn ohne diese geht es ja überhaupt nicht ab, man möge mit der galvanokaustischen Schlinge oder mit irgend einem anderen Instrumente operiren — und sehr verschieden von der Verjauchung, welche nach der blossen Abbindung eintritt. Die Ausführung der Rhinoskopie wird hier sehr leicht sein, weil die Conditio sine qua non für dieselbe absolut gegeben ist, nämlich das Abstehen des Gaumensegels von der hintern Rachenwand, welchen Zwischenraum eben der Tumor ausfüllt. Man kann in solchen Fällen übrigens auch das Zerbrennen des Tumors von der Nase aus vornehmen ohne Rhinoskop, denn wenn man auch nicht die Schlinge durch die Nase in das Cavum pharyngo-nasale führen kann, so wird man doch irgend einen der Galvanokauteren, wenn man ihn

gerade biegt, wie ein Sonde, oder den galvanokaustischen Katheter (Fig. 14) durch die Nase zu zwängen im Stande sein und das Gefühl wird uns belehren, ob wir auf richtigem Wege d. h. am Tumor angelangt sind. Ein Probebrennen wird uns hierüber noch mehr Gewissheit verschaffen, denn empfindet der Kranke bei demselben keinen Schmerz, so sind wir gewiss an der kranken Partie angelangt. Bei der Operation vom Munde aus, kann man allenfalls auch noch das Gaumensegel durch einen Gehilfen mittelst eines Gaumenhakens oder Gaumenspatels (S. 101 und f.) nach vorne und oben heben lassen, häufig hat man auch Letzteres nicht nöthig, sondern kann dieses gleichzeitig mit dem Operations-Instrument d. i. mit dem Galvanokauter selbst ausführen, so dass man, in dem Maasse die Spitze des Galvanokauters nach oben hinter das Gaumensegel dringt, dieses mit den Leitungsdrähten oder Röhren nach vorne drängt. Wir werden also bei solchen grossen Polypen uns denselben erst durch Verkleinerung für die Schlinge zubereiten müssen, gerade so wie wir es öfter bei Kehlkopfpolypen zu thun gezwungen sind; das Zerbrennen aber ist eine sehr einfache, völlig schmerzlose Operation und hier noch einfacher als im Kehlkopfe, in welchem Letzteren es sogar gelingt in einer Sitzung einen grossen Polypen bis auf $^1/_{10}$ seiner Grösse zu zerstören. (cf. Fall 27). Es ist mir übrigens noch kein Fall vorgekommen, wo ich nicht auch bei ganz enger Nasenhöhle mit meinen dünnen Leitungsröhren (galvanokaustischem Katheter Fig. 14) hätte durch dieselbe gelangen können, wenn ich das Instrument im senkrechten Durchmesser der Nase einführte und da man mit einem dünnen Drahte dasselbe Resultat erzielt, wie mit einem dicken — wie die oben S. 36 angegebenen Experimente beweisen — so werden die Fälle wohl seltener vorkommen, wo es nicht gelingen sollte, eine Schlinge in den Rachen durch die Nase zu bringen. Uebrigens ist auch das ingeniöse Verfahren von **Middeldorpf** (l. c. S. 154 und folg.) zu empfehlen, die freien Enden des Schlingendrahtes mittelst eines Fadens, den man durch das Bellocq'sche Röhrchen durch die Nase in den Mund gebracht hat, vom Munde aus durch den Rachen in die Choanen resp. bis vor die äussere Nasenöffnung zu ziehen und hier in den Schlingenträger einzufädeln. Unter allen Umständen jedoch muss man auch hierbei versuchen die Leitungsröhren in die Nase resp. durch dieselbe bis in das Cavum zu bringen, da der frei liegende Draht überall erglüht und die Nase verbrennen würde. Der Fall von Theodor Wuche bei **Middeldorpf** (l. c. S. 157) zeigt übrigens, welche grosse

Schwierigkeiten es zuweilen macht, eine Schlinge um den Polypen zu werfen und ich wiederhole, dass es deshalb unter solchen Umständen einfacher und leichter ist, den Polypen zu zerbrennen und für die Schlinge zugänglich zu machen. Ueber das Weitere bei Operation solcher Polypen, verweise ich auf das, was ich weiter unten über die Operation der Nasenpolypen sage.

Ein ganz besonderes Interesse, namentlich für den Ohrenarzt, bietet die Operation der adenoiden Rachenvegetationen dar, welche unter allen Umständen beseitigt werden müssen, wenn man manches Ohrenleiden dauernd beseitigen will. Zwei der bedeutendsten Erfindungen auf dem Gebiete der operativen Medizin in diesem Jahrhundert bieten sich hier gegenseitig die Hand, die Galvanokaustik und die Rhinoskopie. Auch diese Operation kann man auf zweierlei Weise ausführen, entweder vom Munde oder von der Nase aus. Sind die Vegetationen sehr lang, zapfenartig, so kann man die galvanokaustische Schneideschlinge benutzen; man wählt hiezu einen ziemlich starken Draht, weil man einen gewissen Druck mit der Schlinge gegen die Basis des Gewächses ausüben muss, und den galvanokaustischen Katheter, führt die Schlinge durch die Nase in das Cavum pharyngo-nasale; dort angelangt drückt man die Schlinge gegen die obere Rachenwand (wo allermeist diese Vegetationen wuchern) so kräftig als möglich an, ohne sie zu sehr zu verbiegen, schnürt dieselbe zu und lässt den galvanischen Strom wirken; es gelingt auf diese Weise zuweilen ganze Convulute jener Vegetationen mit Einemmale zu erfassen und abzuglühen. Man mache die Schlinge nicht zu gross, weil sie sich sonst zu leicht verbiegt und wiederhole lieber die Operation, wenn man mit Einemmale nicht eine genügende Menge der kranken Partieen abglühen kann. Diese Operation ist keine schwierige; hat man sich erst durch das Rhinoskop von dem Dasein und Sitze der Vegetationen überzeugt, dann kann man ohne Spiegel sich auf das blosse Gefühl verlassen, man fühlt es sehr deutlich, wenn man aus der Nase in das Cavum mit der Schlinge gelangt, die man nun hier gegen seine obere oder Seitenwand andrückt, je nach dem Sitze der Gewächse.

Sind jedoch die Vegetationen nicht sehr gross, um mit der Schlinge gefasst werden zu können, oder ist Letzteres überhaupt zu schwierig, so muss man sich des Galvanokauters bedienen und entweder vom Munde oder der Nase aus brennen. Vom Munde aus ist die Operation zuweilen eine der schwierigsten, die es giebt, in manchen Fällen ist sie ausserordentlich leicht. Es kommt hier

ganz auf die Weite des Pharynx an, ist diese bedeutend, steht das Gaumensegel weit von der hinteren Rachenwand ab, so ist die Operation in wenigen Minuten ausgeführt; man führt einfach mit der linken Hand das Rhinoskop in den Rachen des Kranken und kann dabei sogar einen sehr grossen Spiegel benützen, mit der rechten führt man den Galvanokauter um das Gaumensegel in das Cavum pharyngo-nasale (Fall 35). Ist dagegen der Pharynx des Patienten eng, so ist die Operation ausserordentlich schwierig; man muss hier zunächst mit einem knieförmigen Spatel*) die Zunge des Patienten herabdrücken, was er selbst oder ein Gehilfe besorgen kann, dann führt man das Rhinoskop und endlich den Galvanokauter in den Rachen — also 3 Instrumente in einem engen Raume! Trotzdem gelingt die Operation zuweilen sogar bei Kindern; will sie nicht gelingen, so muss man von der Nase aus operiren. Man führt zunächst den galvanokaustischen Katheter durch die Nase in das Cavum pharyngo-nasale und lässt ihn hier ruhig liegen, der Patient drückt sich selbst die Zunge mit dem Spatel abwärts und der Arzt führt mit der einen Hand das Rhinoskop in den Rachen, mit der anderen dirigirt er jetzt unter Leitung des Rhinoskopes die Platinspitze des Katheters an das kranke Gewächs. Ist dieses gelungen, so hält er hier den Katheter unbeweglich fest, legt schnell das Rhinoskop aus der anderen Hand, ergreift den Handgriff (Fig. 2 oder 3), welcher mit der Batterie in Verbindung steht und bringt seine beiden Pole mit den beiden aus der Nase ragenden Enden des Katheters in Berührung, wobei sogleich ein Zischen im Cavum gehört wird, als Beweis, dass der galvanische Strom zur Wirkung gekommen. In Pausen wiederholt man dieses Brennen, indem man den Katheter unverrückt in derselben Lage erhält, so lange bis der Kranke über Schmerzen klagt, welches anzeigt, dass bereits der Platindraht bis auf das gesunde Gewebe gedrungen. Mit der Operation wird jetzt innegehalten, das Rhinoskop auf's Neue eingeführt und unter seiner Leitung die Platinspitze des Katheters nach einer anderen kranken Partie dirigirt u. s. f. Es ist selbstverständlich, dass man dem Schnabel des Katheters je nach den Umständen eine stärkere oder geringere Krümmung geben, ebenso, dass man das Instrument bald durch die rechte bald durch die linke Nasenhöhle führen muss, je nach dem Sitze der Vegetationen.

*) Statt des oben angegebenen Petit-Simpson'schen zusammenzuklappenden Spatels bediene ich mich in neuester Zeit auch öfter eines steifen knieförmigen Spatels von Hartkautschuk von Leiter in Wien.

Es kommt noch ein anderes Leiden des Pharynx vor, welches für den Ohrenarzt von Wichtigkeit ist, auf dieselbe Weise operirt wird und bereits von Czermak in der ersten Zeit der Rhinoskopie beobachtet und abgebildet worden ist (l. c. 2. Aufl. Seite 122—128). Es besteht in einer strangartigen Geschwulst, welche sich von der vorderen Wand der Tuben-Mündung nach den Gaumenbögen zieht und die Tuben-Mündung in eine schlitzartige Oeffnung verwandelt. Statt aller weiteren Explicationen will ich hier einen Fall mittheilen, bei dem alle die genannten Leiden vereint vorkamen und die beschriebenen Operationen ausgeführt wurden — und zwar bei einem Kinde!

Zweiunddreissigster Fall.

Clara Schneider aus Kreutzburg in Oberschlesien, 12 Jahre alt, consultirte mich im Mai 1870 wegen Schwerhörigkeit, die sich seit 7 Jahren ohne bestimmte Veranlassung eingefunden und in der letzten Zeit bedeutender geworden war; aus dem linken Ohre hat auch ein Ausfluss stattgefunden. Bei der Untersuchung der Ohren fand ich zunächst eine Eigenthümlichkeit der Gehörgänge, diese verlaufen nämlich so bedeutend von unten nach oben, dass die Kranke den Kopf fast halb zur Erde beugen muss, wenn ich bis zum Trommelfelle blicken will. Der linke Gehörgang ist etwas mit schmieriger Masse erfüllt, der rechte Gehörgang ist frei und das Trommelfell ziemlich normal; rechts wird die Uhr beim Anlegen gehört, links gar nicht mehr; die Sprache der Kranken klingt etwas beengt, näselnd. Ich versuchte nun eine Zeit lang durch den Katheter auf das Ohr einzuwirken, aber ohne Erfolg, auch hörte ich niemals die Luft durch die Tuba dringen, weshalb ich an eine Verstopfung derselben dachte und nun mit Saiten und Bougies durchzudringen suchte, aber auch dies gelang nicht, so dass ich noch immer der Meinung blieb, die Verstopfung resp. Verengerung sei eine sehr bedeutende, bis ich endlich das Rhinoskop zur Hand nahm und Folgendes wahrnahm. Weder rechts noch links war eine Spur der Tuben-Oeffnung zu bemerken, man sah nur statt des Tuben-Wulstes, eine strangartige Geschwulst bis zu den Gaumenbögen verlaufen, welche überwuchert war von jenen oben beschriebenen Vegetationen, die sich von hier auf beiden Seiten nach der oberen Pharynxwand erstreckten, wo sie die bedeutendste Grösse erreichten, auch bis in die Choanen ragten. Diese Vegetationen mussten fortgeschafft und die Tuben frei

gemacht werden, wenn man ein Urtheil darüber erlangen wollte, ob die Schwerhörigkeit hier oder noch tiefer im Ohre ihre Ursache habe. Die Operation wurde meist bei directem Sonnenlichte, mitunter auch bei der Lampe ausgeführt; vom Munde aus mittelst eines krummgebogenen Galvanokauters (cf. Fig. 13) war dieselbe schwierig wegen der relativen Enge des kindlichen Rachens, jedoch wurde sie wiederholt ausgeführt; leicht dagegen gelang die Operation von der Nase aus mittelst des galvanokaustischen Katheters (Fig. 14). Dieser wurde mit einer kleinen Platinschlinge armirt mit dünnem Drahte (um ein schnelles und heftiges Erglühen zu ermöglichen), welche nur als Brenner diente; die Kranke setzte sich ohne von Jemanden gehalten zu werden auf einen gewöhnlichen Stuhl, mit dem Gesichte der Sonne zugewendet, sie drückte sich selbst die Zunge abwärts mit einem knieförmigen Leiter'schen Spatel, der Katheter wurde durch die Nase geführt und während ich mit der linken Hand das Rhinoskop im Rachen hielt, dirigirte ich mit der rechten die Platinschlinge des Katheters an die kranken Partieen. Sobald dies gelungen, legte ich schnell den Spiegel aus der Hand, wechselte die Hände, indem ich nun mit der linken unverrückt den Katheter fixirte, ergriff mit der rechten Hand den Handgriff (Fig. 3) und berührte mit demselben die aus der äusseren Nasenöffnung ragenden Enden des Katheters, wobei alsbald ein Zischen im Cavum vernommen wurde. Die Kranke empfand keinen Schmerz und in wenigen Minuten war in einer Sitzung die Operation vollendet. Natürlich mussten die Sitzungen so oft wiederholt werden, bis alles Krankhafte enfernt war. Ebenso wie mit den Vegetationen wurde mit den strangartigen Geschwülsten der Tuba verfahren. Gewöhnlich wurden in der Woche 2 Sitzungen vorgenommen und mussten diese auf 5 Wochen unterbrochen werden, während welcher ich verreist war. Nach meiner Rückkehr fand sich die Patientin mit ihrer Mutter bald bei mir ein, weil ihren Angehörigen die Schwerhörigkeit unerträglich war, das Kind hörte fast gar nichts mehr und man musste wo möglich schreien, um sich ihr verständlich zu machen. Die Operationen wurden fortgesetzt theils vom Munde theils von der Nase aus bis das Cavum pharyngonasale frei geworden war. Jetzt wurde täglich unter Leitung des Rhinoskopes ein Ohrkatheter mit langem Schnabel auf jeder Seite in die Tuba eingeführt, da deren Wulst nun deutlicher hervortrat, und hier stets eine Zeit lang liegen gelassen, um auch auf mechanische Weise die Tubenmündung zu erweitern; zum Schlusse wurde dann jedesmal kräftig die Luft in die Tuba getrieben.

Endlich trat eines Tages auf dem rechten Ohr (dessen äusserer Gehörgang normal war) unter dem bekannten Knall, wobei die Patientin nicht wenig erschrak, plötzlich das Gehörvermögen ein und die Kranke hörte auf diesem Ohre beinahe normal — so ist es auch bis heute geblieben. Dagegen ist es mir noch nicht gelungen, die linke Tuba durchgängig zu machen, und muss die Folge lehren, ob mir diess gelingen wird und wenn es gelingt, ob es von Einfluss auf das Gehör ist, da auf diesem Ohre Trommefell und Paukenhöhle tief erkrankt zu sein scheinen. An alle die beschriebenen Operationen hatte sich das Kind so schnell gewöhnt, dass sie sich stets mit heiterer Miene auf den Stuhl zur Operation setzte und ganz geschickt dabei selbst thätig war, durch Halten des Zungenspatels u. s. w., so dass die Operation in einer Sitzung immer schnell beendet war.

Dieser Fall entspricht vollständig dem Fall 36 (s. unten) in Bezug auf die Vegetationen im Pharynx, nur war bei Letzterem der Erfolg in Bezug auf die Gehörverbesserung nicht ein so glänzender.

Dreiunddreissigster Fall.

Diesen Fall operirte ich in Gemeinschaft mit **Middeldorpf**, indem ich durch mein oben angegebenes Verfahren (S. 71) den Tumor in Sicht brachte und **Middeldorpf** dann die galvanokaustische Schlinge umlegte. Der Fall ist beschrieben in der Berliner klinischen Wochenschrift Nr. 23, 1868. Die Besichtigung des Kehldeckels und Schlundkopfes ohne Kehlkopfspiegel. Ich lasse ihn hier wörtlich abdrucken, wenn auch Manches darin enthalten ist, was schon oben bei der Beschreibung der Methode gesagt worden ist.

„Unter obiger Aufschrift habe ich in No. 28, 29 und 42 des Wochenblattes der Zeitschrift der k. k. Gesellschaft der Aerzte zu Wien, 1865, ein Verfahren bekannt gemacht, mittelst dessen man auch ohne Kehlkopfspiegel bei fast allen Menschen, mit seltenen Ausnahmen, den Pharynx bis zum Oesophagus und den Kehldeckel besichtigen kann; es gelingt selbst in manchen Fällen nicht blos den Kehldeckel in seiner ganzen Ausdehnung zu betrachten, sondern sogar die Giesskannenknorpel und somit den Eingang des Kehlkopfes zur Ansicht zu bringen. Das Verfahren gelingt besonders leicht bei Kindern; bei einem solchen, wo die Tracheotomie gemacht worden war, habe ich sogar in Gegenwart von Collegen den Katheterismus der Trachea demonstrirt d. h. ich ging mit

einer silbernen Sonde durch den Larynx resp. die Glottis in die Trachea, so dass die Sonde in der Trachealwunde sichtbar wurde. Auch bei ganz alten Leuten, bei welchen bekanntlich wegen beständigen Aufbäumens der Zunge die Laryngoskopie mit Schwierigkeiten verbunden, ist mein Verfahren anwendbar. Bei letzteren ist es namentlich von Werth, wenn Gefahr im Verzuge, z. B. beim Verschlingen fremder Körper, Gräten, Knochenstücke u. dgl.; in einem solchen Falle, den ich in No. 29 der oben citirten Zeitschrift veröffentlicht, habe ich bei einer 70jährigen Gräfin eine Gräte aus dem Pharynx entfernt.

Seit der Veröffentlichung in der genannten Zeitschrift habe ich das Verfahren weiter verfolgt und will deshalb hier weitere Mittheilungen machen, zuletzt auch einen hierauf bezüglichen Operationsfall mittheilen.

Auf welche Weise man früher das Innere des Halses Jemandes besichtigte, kann ich wohl nicht angemessener beschreiben, als mit den Worten der Académie des sciences in Paris, mit welchen der Commissions-Bericht die Arbeiten von **Czermak** und **Türck** bespricht. Es heisst daselbst (cfr. **Czermak**: Der Kehlkopfspiegel und seine Verwerthung für Physiologie und Medicin. Leipzig, 1863. 2. Aufl. S. 13.): Pour reconnaître les altérations du pharynx, du larynx et de la partie postérieure des fosses nasales, le procédé le plus ordinaire était de faire ouvrir la bouche au malade et d'abaisser, en même temps, la base de la langue avec une sorte de spatule appelée abaisseur de la langue. De cette manière, on peut examiner le voile du palais et ses piliers, apercevoir le fond du pharynx et parfois même l'épiglotte; mais ce mode d'explication est insuffisant pour le larynx. Dieses „abaisser la base de la langue“ war aber eben der Hauptfehler, den man beging, denn dadurch wandte man eigentlich Alles an, um wo möglich nichts vom Larynx zu sehen und wenn man dennoch „parfois même l'épiglotte“ sah, so geschah diess zufällig, ohne dass man sich bewusst war, wie dies zu erzwingen sei.

Es war ein wesentlicher Fortschritt, welcher von **Türck** und **Störck** bei der Laryngoskopie gemacht wurde, nämlich während der Untersuchung die herausgestreckte Zunge des Patienten festzuhalten. So beruht auch mein Verfahren vornehmlich darauf, dass die herausgestreckte Zunge festgehalten und gleichzeitig mit einem Spatel, Löffel oder dgl. die Basis der Zunge niedergedrückt wird. Als ein solcher Spatel eignet sich am Besten der rechtwinklig aufzuklappende Zungenspatel von **Petit-Simpson**. In den

leichtesten und günstigsten Fällen sieht man schon auf diese angegebene Weise die Zungenwurzel bis zum Kehldeckel, diesen selbst in seiner ganzen Ausdehnung. Gelingt es auf diese einfache Weise noch nicht den Kehldeckel zur Ansicht zu bringen, so ruft man absichtlich Würgebewegungen hervor, indem man entweder mit dem Zungenspatel immer tiefer auf der Zunge abwärts geht oder, wenn man eine Operation zugleich im Pharynx vorzunehmen hat, kann man auch den Spatel entbehren und mit dem Operationsinstrumente selbst (Zange, Pincette, Höllensteinträger u. dgl.) die Würgebewegung hervorrufen, wobei ich niemals wirkliches Erbrechen habe eintreten sehen. Man erlangt nun ferner in jedem Falle noch grössere Vortheile und bekommt noch mehr Theile des Kehlkopfes zur Ansicht, wenn man neben dem angegebenen Verfahren gleichzeitig den Kehlkopf von aussen in die Höhe hebt. Bei einiger Uebung kann man alle diese Manöver gleichzeitig selbst vornehmen und zwar in folgender Weise: mittelst des Zeigefingers und des Daumens der linken Hand hält man mit einem Tuche die weit hervorgestreckte Zunge des Patienten fest, mit dem dritten und vierten Finger derselben Hand hebt man gleichzeitig den sogenannten Adamsapfel des Kehlkopfes kräftig in die Höhe, indem man unter demselben und zu jeder Seite desselben einen Finger auflegt. Man übt hierbei eine Art Hebelbewegung aus; indem der Daumen und Zeigefinger die Zunge nach unten und aussen ziehen, hebt gleichzeitig der Mittel- und Ringfinger den Adamsapfel in die Höhe. Es ist kaum glaublich, wie hoch man in manchen Fällen durch das letzte Manöver den Kehlkopf nach aufwärts schieben kann, reichlich einen halben Zoll. Man übersieht dann den Kehldeckel in seiner ganzen Ausdehnung von der Wurzel bis zur Spitze, mit den aryepiglottischen Falten. Der Kehldeckel, welcher ja meistens nach hinten geneigt ist, verhindert aber den Einblick in den Kehlkopf, da man nicht, wie mit dem Kehlkopfspiegel um die Ecke sehen kann. Will man daher einen Einblick in den Kehlkopf erlangen, so muss man den Kehldeckel nach vorn umklappen. Man kann dies auf die einfachste Weise vollführen mittelst meines Kehldeckelstäbchens (cfr. die Anwendung der Galvanokaustik im Innern des Kehlkopfes etc., Wien, 1867. Fig. 12.) oder irgend einer Kehldeckel-Pincette. Auf solche Weise habe ich mit voller Deutlichkeit die Giesskannenknorpel gesehen und ich zweifele nicht, dass man bei einiger Gewöhnung von Seiten des Kranken auch in den Kehlkopf wird hineinblicken können, wenn der Kranke den Reiz

des Stäbchens überwunden. Folgender neue Operationsfall möge zur Erläuterung des Gesagten dienen.

Herr M., 56 Jahre alt, consultirte Herrn Geh. Rath **Middeldorpf** wegen eines Halsleidens im März 1867. Er führte an, dass sich die Beschwerden nur in Husten geäussert hätten; Schlingbeschwerden habe er gar nicht gehabt, auch war die Stimme stark, klar und voll und hatte er stets die Kraft dem Worte Ausdruck zu geben. Die geringste Erkältung aber zog ihm stets den beharrlichsten Husten zu, der nicht, wie anderer Husten, circa 14 Tage, sondern wohl so viele Wochen dauerte. Geh. Rath **Middeldorpf** schickte den Patienten zum Zwecke laryngoskopischer Untersuchung zu mir. Man sah sofort mit dem Spiegel einen Polypen an der hinteren Pharynxwand, unmittelbar über dem Eingang in den Oesophagus, also über den Giesskannenknorpeln. Der Polyp hatte die Grösse und Gestalt etwa eines halbirten Taubeneies und sass mit breiter Basis auf; die Spitze legte sich gerade in die Aushöhlung, welche die Rückenfläche des Kehldeckels bildete, indem seine Seitenränder nach hinten umgebogen waren. Mit dem Kehlkopfspiegel war, wie gesagt, der Polyp sehr deutlich zu sehen, aber keine Spur von demselben ohne Spiegel, wenn man nämlich auf gewöhnliche Weise nur die Zunge niederdrückte. Wandte ich dagegen mein Verfahren an d. h. zog ich die Zunge recht kräftig aus dem Munde und drückte ihre Basis mit dem **Petit-Simpson**'schen Spatel stark nach unten, so dass eine Würgebewegung entstand, so trat sofort der Polyp mit aller Deutlichkeit in seiner ganzen Ausdehnung an das Tageslicht. Die Operation wurde nun beim einfachen Tageslichte in Gegenwart von Prof. **Klopsch** und der Assistenz-Aerzte der Clinik, von Geh. Rath **Middeldorpf** in der Weise ausgeführt, dass derselbe eine ziemlich starke galvanokaustische Schneideschlinge von Platin, abwärts gebogen, in Bereitschaft hielt, während ich durch mein Verfahren den Polypen zum Vorschein brachte. Als dieser bei einer Würgebewegung völlig zu Tage trat, schob Geh. Rath **Middeldorpf** die Schlinge schnell um den Polypen, zog jene zusammen und liess den galvanischen Strom wirken — in wenigen Minuten war der Polyp vollständig an der Basis abgebrannt resp. abgeschnitten. Obgleich diese sehr breit war, hatte sich dennoch die Schlinge fest und genau um die Basis gelegt, indem der Schlingenträger ziemlich stark gegen die hintere Pharynxwand gedrückt wurde. Patient schreibt über seinen jetzigen Zustand: „ich fühle mich heute ganz gesund und bin wieder im vollen Besitz mei-

ner gewohnten kräftigen Stimme, doch muss ich erwähnen, dass langes, anhaltendes, lautes und starkes Kanzelsprechen meine Stimme doch angreift".

Jeder, welcher sich mit Operationen in jener Region des Körpers beschäftigt, wird sich sagen müssen, wie viel umständlicher, schwieriger und langsamer auf jede andere Weise die Operation auszuführen gewesen wäre als mit der galvanokaustischen Schneideschlinge **Middeldorpf**'s und meinem beschriebenen Verfahren. Interessant ist auch, wie die Schlinge sich selbst um eine breite Basis genau umlegt oder nach einem treffenden Ausdrucke **Middeldorpf**'s: „wie klug die Schlinge ist". Der Polyp war ein Fibroïd."

Vierunddreissigster Fall.

Dieser Fall von Carcinoma medullare im Rachen wurde theils durch die galvanokaustische Schneideschlinge mit dem grossen Schlingenträger (Fig. 11 und 12), theils mit den verschiedenen Galvanokauteren operirt und ist genauer beschrieben in **Virchow**'s Archiv Band 45, Heft 3 und 4. Ich lasse hier die Beschreibung folgen, wie sie dort niedergeschrieben:

„Carcinoma medullare im Eingange des Oesophagus, operirt durch die galvanokaustische Schneideschlinge.

Middeldorpf, der Meister der Galvanokaustik, ist nicht mehr unter uns, er ist uns durch einen frühen Tod entrissen; um so mehr erachte ich es für eine Pflicht aller Derjenigen, welche sich mit dieser bis jetzt unübertroffenen Operations-Methode eingehend beschäftigen, sie weiter zu cultiviren und nicht in Verfall gerathen zu lassen. Wenn der vorliegende Fall auch nicht mit Genesung endete — wie selbstverständlich — so wird er doch immerhin die Vorzüglichkeit jenes Operationsverfahrens in's helle Licht stellen. Er bietet auch noch in anderer Beziehung manches Interesse dar, als nämlich Carcinom des Pharynx sehr selten ist, ferner bei der fast verhungerten Kranken eine solche Erschlaffung der Kiefergelenke eingetreten war, dass wohl wenigstens 20mal während der Operation eine Verrenkung der Kinnlade erfolgte — sowie die Kranke den Mund weit öffnete und das Operations-Instrument tief eingeführt wurde, sprang der Unterkiefer aus dem Gelenk; endlich zeigt der Fall auch den Werth der Laryngoskopie, indem nur durch sie eine genaue Besichtigung des Gewächses möglich war.

Frau Tief, aus Kamenz in Schlesien, 43 Jahre alt, noch menstruirt, ist immer gesund gewesen. Seit länger als einem Jahre spürte sie eine Unbequemlichkeit im Halse, aber keinen eigentlichen Schmerz, welcher sich erst seit einem Vierteljahre einfand, obwohl nicht heftig und sich nur beim Schlingen bemerkbar machte, welches denn nun immer beschwerlicher wurde. Es wurden der Patientin von Aerzten theils Einreibungen verordnet, theils blosse Gurgelungen von Malvenabkochung. Da diess Alles nichts half, begab sie sich in das Kloster der barmherzigen Brüder nach Frankenstein, von wo sie jedoch sofort an mich gewiesen wurde. Als sie am 18. August 1868 sich bei mir einfand, konnte sie nichts mehr schlingen, Speise und Getränke kamen durch Mund und Nase wieder zurück, der Athem war beengt, die Sprache ganz unverständlich, so dass ich mir dolmetschen lassen musste; die Patientin war sehr abgemagert, denn vielleicht nur einige Tropfen Flüssigkeit mochten noch in den Magen gelangen. Die laryngoskopische Untersuchung zeigte sogleich ein Gewächs von enormer Grösse, etwa der einer halben Faust — kurz der ganze untere Theil des Pharynx war gleichsam ausgestopft durch ein schmutzig graues Gewächs, welches den Kehldeckel auf den Larynx drückte und den Einblick in diesen fast gar nicht gestattete. Ich erklärte der Frau, sie müsste wegen der vorzunehmenden Operation sofort hier in Breslau bleiben und sich ein Quartier verschaffen. Des anderen Tages schritt ich zur Operation; das Gewächs war so weich und morsch, dass ich mit jedem beliebigen Instrumente grosse Massen abreissen konnte, dabei war es so blutreich, dass es das Aussehen und Gefühl darbot, als ob ich in einem Blutcoagulum operirte; ich konnte daher auch mit der in den Pharynx eingeführten Hand grosse Massen herausreissen, wonach immer viel Blut ausgeworfen wurde. Bei diesen Operationen ereignete sich eine Verrenkung der Kinnlade so häufig, dass ich zuletzt gar keine Notiz mehr davon nahm und die Patientin sich die Einrenkung selbst besorgte, durch Drücken, Pressen und Schieben der Kinnlade von hinten nach vorn und nur, wenn sie so nicht gelingen wollte, führte ich die Einrenkung kunstgerecht aus, was auch immer bald gelang. Auf solche Weise hatte ich in einigen Tagen mittelst der blossen Finger, Pincetten, Zangen, Messer, Gabel und Schlingen enorme Massen von der Geschwulst abgetragen. Jetzt trat nun aber der merkwürdige Umstand ein, dass, während Patientin bisher noch einige Tropfen Flüssigkeit schlingen konnte, dies jetzt nach diesen Operationen

absolut unmöglich war. Ich konnte mir diesen Umstand nicht anders erklären, als dass entweder durch die Operationen die bisher noch relativ gesunden Organe angeschwollen waren oder, was mir wahrscheinlicher erschien, die Geschwulst bei und durch ihre bisherige Grösse sich durch Anstemmen an die umgebenden Theile in der Schwebe erhielt, nachdem sie aber zerkleinert war, hinabsank und den Eingang in den Oesophagus nun vollständig zupfropfte. Da Patientin jetzt absolut nichts mehr essen konnte, war sie dem Verhungern und Verdursten nahe und so geschwächt, dass ich die Besorgniss hatte, sie könne mir unter den Händen sterben. Anderseits war doch nur von einer Vollendung der Operation wenigstens eine zeitweise Rettung der Kranken möglich. Ich liess sie deshalb einige Tage durch Klystiere von Bouillon mit Eigelb und Wein ernähren. Die Aufgabe der weiteren Operationen war nun bei der so sehr geschwächten Kranken, wo möglich die Geschwulst mit einem Male zu entfernen. Durch das bisherige Verfahren war dies nicht möglich und auch die blosse Quetschschlinge konnte dies nicht zu Wege bringen, weil die Geschwulst immer derber und fester wurde, je tiefer ich nach unten vordrang, und von dieser Schlinge nicht mehr zertrennt wurde, auch das langsame Zuschnüren wegen der heftigen Würgebewegungen und Athembeengung sich verbot. Ich wandte deshalb die galvanokaustische Schneideschlinge an und zwar in Form eines starken Eisendrahtes (Drahtsaite No. 1) und zwar deshalb, um mit einer so starken Schlinge zugleich einen gewissen Druck nach unten ausführen zu können, ohne in die Gefahr zu kommen, die Schlinge zu verbiegen. Unter Assistenz von Dr. **Reichel** führte ich am 29. August diese Operation aus. Ich bediente mich zum Schlingenträger eines galvanokaustischen Instrumentes, wie man es zur Operation von Gebärmutterpolypen benutzt hat. Da jedoch an diesem Instrumente die Zuschnürung der Schlinge mittelst einer Kurbel bewerkstelligt wird, was verhältnissmässig zu langsam geschieht, so musste ich eine Modification an dem Instrumente vornehmen: ich befestigte nämlich die beiden Enden des Drahtes an ein einfaches Elfenbeinstäbchen (Knebel), so dass ich die Zuschnürung gleichsam in einem Nu vollführen konnte (cf. Fig. 11) — das Intrument selbst war mit der galvanokaustischen Batterie in Verbindung gebracht. Es gelang mir nun (bei Lampenbeleuchtung), die Schlinge um das Gewächs herumzuführen, diese sass aber so ausserordentlich fest, dass ich in Zweifel war, ob ich den Tumor allein gefasst hatte oder auch gesunde Partieen, etwa den Giesskannenknorpel, doch dagegen sprach

mir die Art der Reactionen, die aber immerhin bedeutend waren und eine schnelle Beendigung der Operation erheischten. Der galvanische Strom wurde deshalb geschlossen und im Augenblicke brachte ich eine grosse Masse der Neubildung zum Vorschein. Die Operation wurde wiederholt und in kurzer Zeit hatte ich fast das ganze Gewächs entfernt. Nur ein Stück von etwa Wallnussgrösse war noch vorhanden und zwar sass dieses im linken Sinus pyriformis; das Gewächs war von hier aus theils nach oben, theils nach unten in den Eingang des Oesophagus gewuchert. Die abgelösten Stücke übergab ich Herrn Prof. **Waldeyer** zur Untersuchung, der sie für ein „echtes Carcinoma medullare" erklärte. Die Kranke war nach dieser Operation glückselig, denn sie konnte nun vollständig schlingen und sprechen und erholte sich bald bei guter Kost. Der Kehlkopfspiegel zeigte nun den Larynx völlig frei, aber die Schleimhaut der Giesskannenknorpel stark verdickt. Die Kranke wollte nun nach Hause reisen, um erst ihre häuslichen Angelegenheiten zu besorgen und sich dann wieder einfinden, um sich auch den Rest des Gewächses operiren zu lassen. Nach 8 Tagen fand sie sich wieder ein und ich war nicht wenig erstaunt, das Gewächs schon wieder zu bedeutender Grösse angewachsen zu finden; auch waren schon wieder beträchtliche Schlingbeschwerden eingetreten. Die Operation wurde auf's Neue vorgenommen, aber zu meinem Leidwesen musste ich bemerken, dass nun auch auf der rechten Seite, am Eingange des Oesophagus, neue Gewächse aufschossen und nicht allein das, sondern in kurzer Zeit auch über die ganze Fläche der hinteren Pharynxwand am Eingange des Oesophagus. Gleichsam unter den Händen schossen neue Gewächse auf und das Schlingen war bald wieder unmöglich. Soviel ich auch brannte, ich konnte der Wucherungen nicht mehr Herr werden und musste meine völlige Ohnmacht einsehen; es blieb mir daher jetzt nichts mehr übrig, als die Kranke künstlich zu ernähren. Zu dem Ende bahnte ich mir mit einem Fischbeinstäbchen einen Weg nach dem Oesophagus und schob eine dünne Schlundröhre nach, durch welche ich Wein, Bouillon etc. in den Magen goss. Auch die Kranke erkannte nun ihren rettungslosen Zustand — und wollte zu Hause sterben! Ich entliess sie daher und gab ihr die nöthigen Instrumente zur Ausführung der zuletzt genannten Procedur mit, um diese von einem Arzte an ihrem Orte ausführen zu lassen. Die Operation hatte ich mit einer Batterie von nur 2 Elementen ausgeführt; die Kranke hatten bei mir beobachtet resp. der Operation beigewohnt mehrere in- und ausländ-

dische Aerzte, wie die Oberstabsärzte DDr. **Ulrich** und **Stier** von hier, Dr. **Samter** aus Posen, Dr. **Hinton** aus London, Dr. **Anderson** aus Glasgow und Dr. **Jones** aus Chicago in America, welcher Letztere von der Vortrefflichkeit des Operationsverfahrens überzeugt, sich Instrumente in seine Heimath mitnahm.

Man hat als ein Hinderniss der Verbreitung des galvanokaustischen Operationsverfahrens die grosse Theure der Füllung der Batterie und des Platindrahtes angeführt. Dieser Vorwurf ist völlig ungerechtfertigt: die Füllung mit roher Salpetersäure und verdünnter roher Schwefelsäure kostet nur wenige Pfennige, denn ein und dieselbe Füllung kann wohl 20mal gebraucht werden. Der Platindraht ist allerdings zu theuer, aber Eisendraht leistet ganz dasselbe und zwar bediene ich mich in letzter Zeit der Drahtsaiten, welche durch ihre Glätte und Politur sich vortrefflich zur Schlinge eignen — und diese kosten beinahe gar nichts d. h. jede Schlinge nur wenige Pfennige. Es eignen sich bekanntlich zur galvanokaustischen Schlinge nicht solche Metalle, welche gut leiten, wie Messing, Kupfer, Silber, Neusilber, sondern nur solche Metalle, deren Leitungswiderstand sehr gross ist, indem die Wärmeentwicklung in dem Drahte dem Leitungswiderstande derselben proportional ist, und von diesen besitzen wir nur zwei, nämlich Eisen und Platin. Man hat dem Eisen den Vorwurf gemacht, dass es zu leicht schmilzt; auch dieser Vorwurf ist ungerechtfertigt, denn man hat es ja ganz in seiner Gewalt, die Stärke des Stromes zu dosiren, und wählt ein Element, wenn 2 Elemente noch zu stark sind und so bediene ich mich zu Operationen von Kehlkopfpolypen sogar des allerfeinsten (nicht viel stärker als ein Menschenhaar) Eisendrahtes! In pathologisch-anatomischer Beziehung repräsentirte das Gewächs 2 Varietäten des Carcinoms, da man den oberen Theil desselben wohl als Fungus haematodes ansehen muss, während die tieferen Partieen den Fungus medullaris darstellten. Meine mikroskopische Untersuchung ergab Zellen von den verschiedensten Formen mit grossen Kernen, die Zellen waren theils keulenförmig, theils geschwänzt, rund, platt u. s. w. Das festere Gerüst bestand aus langen spindelförmigen Zellen, die theils dendritisch auf einander wucherten, theils wie spiessige Krystalle an einander sassen. Ueber die Aetiologie des Gewächses lässt sich hier wie in vielen Fällen, nichts ermitteln, obgleich ich in dieser Beziehung an die Kranke die verschiedensten Fragen richtete, auch Gram und Kummer hat die Patientin nie in besonderem Maasse gehabt. In letzterer Beziehung habe

ich wiederholt bei Carcinom gefunden, dass die Patienten tiefen Gram und Kummer — der, wie man in der Volkssprache sagt, am Leben zehrt — lange Zeit erlitten. Wenn Förster hiergegen äussert (Handbuch der allgem. pathol. Anatomie. 2. Aufl. Leipzig 1865. S. 404): „ohne die Möglichkeit läugnen zu wollen, dass unter dem Einfluss von Kummer und Sorge allgemeine Atrophie des Körpers und durch dieselbe selbst der Tod herbeigeführt werden kann, ist mir die Enstehung einer specifischen localen qualitativen Veränderung der Ernährung unter jenem Einflusse ganz unerklärlich" — so ist mir diese Logik ganz unverständlich. Wenn unter dem Einflusse von Gram und Kummer die Ernährung so leiden kann, dass Jemand daran stirbt, so ist gar nicht abzusehen, warum die Ernährung resp. die Säftemischung nicht auch in der Weise verändert werden kann, dass eine bösartige Neubildung entsteht!" Sehr lehrreich ist der jüngst erschienene Aufsatz von meinem trefflichen Lehrer, dem greisen Jüngken (der Krebs und seine operative Behandlung. Berliner klin. Wochenschrift No. 11, 1870); er sagt daselbst: „dass zu den wichtigsten Ursachen seiner Entstehung Gemüthsaffecte deprimirender Art..... gehören". Ferner: „dass recht wichtige materielle Störungen des Körpers aus rein psychischen Ursachen entspringen können, wovon der Krebs, das furchtbarste aller körperlichen Leiden, ein sehr merkwürdiges Beispiel darbietet". Die folgenden Fälle betreffen Operationen der adenoiden Vegetationen im Cavum pharyngo-nasale und gehört diese wohl zu den schwierigsten Operationen, die man am lebenden Menschen vornehmen kann.

Fünfunddreissigster Fall*).

Diesen Fall habe ich bereits in Nr. 33, Jahrgang 1865 der allgemeinen Wiener medizinischen Zeitung veröffentlicht; ich führe ihn hier zur Vervollständigung der Beobachtungsreihe in Kürze noch einmal an.

Herr v. K., 41 Jahre alt, wendete sich das Erstemal wegen seiner Schwerhörigkeit im Juni 1863 an mich. Er hörte damals so schlecht, dass er sich eines Hörrohres bedienen musste; er hatte bereits verschiedene Ohrenärzte consultirt. Die Untersuchung zeigte beide äusseren Gehörgänge frei, trocken, weit, Trommelfell trübe. Durch den rechten Nasengang war es nicht möglich mit dem Ka-

*) Zwölfter Fall der ersten Auflage.

theter hindurch zu dringen, weil er beinahe völlig verschlossen und sehr schmerzhaft war, weshalb ich vom linken Nasengange aus mit einem Katheter von längerem Schnabel unter Leitung des Rhinoskopes in die rechte Tuba ging. Ich will hier nicht weitläufig und speciell alle die Heilversuche anführen, die ich mit dem Patienten unternahm und nur erwähnen, dass abwechselnd Dämpfe und Darmsaiten durch die Tuba Eustachii geleitet wurden und dass Touchirungen des Pharynx mit Höllenstein, Injectionen von warmen Wasser in den äusseren Gehörgang u. s. w. vorgenommen wurden. Patient führte zum Theile die einzelnen Operationen zu Hause selbst aus, denn er hatte eben sowohl das Katheterisiren als die Rhinoskopie gelernt und entwarf Bilder von seinem Cavum pharyngonasale, fast die besten, die ich bis jetzt überhaupt von dieser Region gesehen habe. Durch diese Behandlung war das Gehör so weit gebessert worden, dass er ein Hörrohr gar nicht mehr bedurfte und dass man kaum mit lauterer Stimme zu ihm zu sprechen nöthig hatte. Eine später wieder vorgenommene rhinoskopische Untersuchung zeigte an der oberen Pharynxwand von einer Tuba zur anderen, zapfenförmige Wucherungen auf der Schleimhaut, die mehrere Linien lang herabhingen. Patient versprach sich viel von der Entfernung dieser Neugebilde und wünschte davon befreit zu werden; es war allerdings auch zuzugeben, dass durch sie ein gewisser Druck und Reizzustand auf die Tuben ausgeübt werden konnte. Ich hatte Anfangs die Absicht jene Wucherungen durch Höllenstein in Substanz, nach vorheriger Scarification, zu beseitigen, aber dies wäre ein sehr umständliches und für den Patienten unangenehmes Unternehmen gewesen, abgesehen davon, wie lange der Patient sich hier in Breslau zu diesem Zwecke hätte aufhalten müssen. Der von oben herabfliessende Höllenstein hätte das Gaumensegel benetzt und zu sehr lästigen Empfindungen Veranlassung gegeben. Von grossem Werthe war daher hier die Galvanokaustik. In Gegenwart der Assistenzärzte der hiesigen chirurgischen Klinik DDr. **Schiffer, Dittmar, Reichel** und unter ihrem Beistande führte ich die Galvanokaustik aus, indem ich den kuppelförmigen Brenner (Fig. 13) an den Handgriff (Fig. 3) schraubte, das Rhinoskop in den Rachen des Kranken legte und unter seiner Leitung den Galvanokauter an die Wucherungen führte. Den galvanischen Strom schloss ich selbst durch einen Druck auf den Knopf (Fig. 3 *a*) und konnte im Spiegel genau vom Anfange bis zum Ende die Kauterisation mit dem Auge verfolgen. In drei Sitzungen waren die Wucherungen zerstört, ohne besondere Schmerzen für den Patienten. Den Galva-

nokauter hatte ich an seinem Ende bald auf die eine bald auf die andere Seite umgebogen, je nachdem ich auf der rechten oder linken Seite des Patienten kauterisiren wollte.

Der Erfolg der Operation für das Gehörvermögen war der, dass Patient behauptet, jetzt entschieden besser zu hören, als vor der Operation, auch ist dieser Erfolg geblieben, denn im Jahre 1868 und 1869 stellte sich Patient wieder vor, um sich wiederholt kauterisiren zu lassen, weil er selbst durch das Rhinoskop wahrgenommen, dass hie und da noch etwas fortzubrennen sei. Jedesmal will Patient nach der Kauterisation eine Besserung seines Gehörvermögens verspüren. Er hört überhaupt jetzt ganz leidlich, man hat nur nöthig eben etwas lauter zu sprechen — ein Hörrohr gebraucht er schon lange nicht mehr.

Sechsunddreissigster Fall*).

Auch dieser Fall betrifft einen schwerhörigen Patienten, dem — kann man dreist behaupten — wohl kaum ohne Galvanokaustik überhaupt möchte zu helfen sein; durch diese aber erwartete ich zuversichtlich Besserung, wo nicht völlige Herstellung.

Richard St. von hier, 15 Jahre alt, wurde mir von Dr. Hodann zur Behandlung überwiesen; der Knabe, sonst gesund, leidet seit seiner frühesten Kindheit an so bedeutender Schwerhörigkeit, dass er auch sehr schlecht spricht. Dabei spricht er, wie man zu sagen pflegt, durch die Nase, schnüffelt, räuspert und schnäuzt sich fast beständig; des Nachts dauert es sehr lange, ehe er einschläft, weil er nicht recht Luft durch die Nase bekommt und schreckt aus dem Grunde auch oftmals im Schlafe auf. Diese Erscheinungen liessen schon auf ein Hinderniss in oder hinter der Nase im Cavum pharyngo-nasale schliessen. Die äusseren Gehörgänge waren gesund, die Uhr hörte er vor dem Ohre unbestimmt, hinter dem Ohre ebenfalls; der Katheter stiess im Nasenrachenraume auf weiche fremdartige Massen, konnte aber doch in die Tuba Eustachii gebracht werden und verbesserte, bei Einblasung von Luft, sofort das Gehörvermögen um ein Beträchtliches. In der Nase selbst war nichts Krankhaftes zu ermitteln; das Zäpfchen war sehr lang und breit, trotzdem konnte ich die Rhinoskopie ohne Hebung desselben, mit einem kleinen Spiegel vornehmen und dieser zeigte sofort das Cavum pharyngo-nasale erfüllt von kleinen und grösseren, beeren-

*) Dreizehnter Fall der ersten Auflage.

förmigen Tumoren, die sich auch an der hinteren Fläche des arcus pharyngo-palatinus bis abwärts erstreckten; das ganze Cavum erhielt dadurch ein höckeriges Aussehen. Weder die Tubenmündungen noch die Choanen waren wegen dieser Geschwülste zu erblicken, von denen die grössten aus der oberen hinteren Wand des Pharynx hervorgingen, so dass zwischen ihnen und der hinteren Fläche des Gaumensegels nur ein schmaler Spalt zu den Choanen führte; dabei war hier eine beständige starke Schleimabsonderung vorhanden. Dieser Befund erklärte vollkommen alle krankhaften Erscheinungen, insbesondere auch die geringe Hörfähigkeit, andererseits lehrte er zur Genüge, dass er ohne Rhinoskopie nicht vollkommen zu constatiren und noch mehr, dass ohne sie an eine Operation nicht zu denken war, endlich, dass ohne Galvanokaustik hier schwerlich ein Erfolg zu erzielen wäre. Denn wie sollten jene Tumoren fortgeschafft werden, die ohne Stiel mit breiter Basis, gleichsam nur Wucherungen der Schleimdrüsen und Schleimhaut darstellten; an Zerreissen derselben mit Zangen war wohl nicht zu denken, wenn man nicht in Gefahr kommen wollte, die gesunde Schleimhaut zu zerstören; solche Tumoren in dieser Region aber mit Höllenstein zu entfernen, würde wohl ein bedenkliches und auch nutzloses Bemühen sein. — Da die Wucherungen fast das ganze Cavum pharyngo-nasale ausfüllten, so konnte man es zunächst wagen, ohne Leitung durch den Spiegel mit dem galvanokaustischen Instrumente, nachdem der Sitz der Wucherung mit dem Rhinoskope constatirt, hinter das Gaumensegel zu gehen und gleichsam auf das Gradewohl hin zu kauterisiren. Ich ging unter Assistenz von Dr. **Reichel** mit dem kuppelförmigen Galvanokauter (Fig. 13), welcher bis zum Platin mit Seide umwickelt war, hinter das velum nach oben und hinten und liess hier nach verschiedenen Seiten hin die Glühhitze einwirken. Alsdann wurden die Tumoren kauterisirt, welche sich hinter dem arcus pharyngo-palatinus bis nach unten herab erstreckten und schon mit blossem Auge zu sehen waren, wenn man das Gaumensegel reizte und es dadurch hoch nach hinten steigen liess. Da mir bei diesen Operationen das zu lange und breite Zäpfchen etwas hinderlich war, so wurde es mit der galvanokaustischen Schneideschlinge abgekürzt. Die Schmerzen, welche durch alle diese Operationen erzeugt wurden, waren unbeträchtlich, aber wir konnten es nun fernerhin nicht mehr wagen, gleichsam auf's Blinde hin zu operiren, sondern es mussten die einzelnen Tumoren genau und bestimmt getroffen werden. Dies vom Munde aus zu vollführen und den Galvanokauter unter Lei-

tung des Spiegels an Ort und Stelle zu bringen, wäre sehr schwierig gewesen und hätte lange Einübung erfordert, da der Patient sich sehr schlecht zu dieser Manipulation stellte; es wurde deshalb ein anderes Verfahren eingeschlagen. Zunächst führte ich einen silbernen Katheter, den Schnabel nach unten gewendet, in das Cavum pharyngo-nasale und befestigte ihn an das Stirnband; mit dem Rhinoskope wurde nun untersucht ob und welche Tumoren er auf diesem Gange treffe. Es zeigte sich sehr deutlich, dass er sich gerade an die grossen Tumoren an der hinteren oberen Pharynxwand anlegte. Es wurde deshalb dem quergestellten messerförmigen Galvanokauter (Fig. 5) die Biegung eines Ohrkatheters gegeben und dieser von dem Platin an rückwärts mit Seide dicht umwickelt, um die Nase vor der ausstrahlenden Hitze zu bewahren; dann wurde er wie ein Katheter durch die Nase hindurch an die Tumoren geführt, seine Stellung durch das Rhinoskop betrachtet und an das Stirnband fixirt. Den Handgriff des Galvanokauters (Fig. 2) brachte ich nun durch die Leitungsdrähte mit der Batterie in Verbindung und berührte mit den beiden Löchern für die Leitungsröhren die Enden derselben, welche aus der Nase des Kranken hervorragten; sofort erglühte der Galvanokauter und man hörte es im Nasenrachenraume des Patienten stark prasseln; sowie dieser die Hitze nicht mehr ertrug, unterbrach ich die Berührung der Röhren und sofort beruhigte sich der Patient. Der Galvanokauter wurde auf diese Weise in verschiedene Stellungen gebracht, so dass er andere Theile der Tumoren berührte, diese Stellung aber immer durch das Rhinoskop controllirt und dann kauterisirt. Auf diese Weise wurde in Pausen von mehreren Tagen fortgefahren und sowohl durch die linke Nasenhöhle als rechte der Galvanokauter eingeführt, um successive verschiedene Tumoren zu treffen. Patient befindet sich noch in Behandlung und wird von den einzelnen Operationen so wenig angegriffen, dass er unmittelbar nach denselben lacht und guter Dinge ist.

Der beschriebene Fall ist vielleicht der glänzendste, den bisher die Rhinoskopie in das Bereich ihres Spiegels gezogen: keine sichere Diagnose möglich ohne diesen Spiegel, an eine Operation ohne ihn nicht zu denken — und mit welcher Sicherheit liess sich die Operation ausführen! Dieses Alles nun bei einem Schwerhörigen, woraus wohl zur Genüge die Wichtigkeit der Rhinoskopie für die Ohrenheilkunde erhellt. Aber auch die Galvanokaustik feiert hier einen schönen Triumph; denn jeder Unbefangene muss sich sagen,

dass dieser Fall auf keine andere Weise so sicher und einfach zu operiren war.

Herr Staatsrath Prof. Dr. **Pirogoff** aus Petersburg wohnte einer dieser Operationen bei dem Patienten bei.

Siebenunddreissigster Fall.

Dieser Fall bietet für den Ohrenarzt ein ganz besonderes Interesse dar, einmal weil der Ohren-Katheter nur durch eine Nasenhöhle eingeführt werden konnte, die andere aber ganz verengt war, ferner weil ich hier eine Beschaffenheit des Ostium pharyngeum der Tuba Eustachii fand, wie ich sie nur in dem Fall 32 beobachtet und endlich weil sich bedeutende adenoide Vegetationen im Cavum pharyngo-nasale vorfanden.

Herr Posamentier Kretschmer von hier, 24 Jahr alt, consultirte mich 1869 wegen seiner Schwerhörigkeit; er hörte rechts die Uhr $2^1/_2$ Zoll, links einen Fuss weit, beide äussere Gehörgänge boten nichts Abnormes, ausser Trockenheit und etwas Erweiterung. Sein Leiden besteht schon seit vielen Jahren und kann Patient über das Ursächliche weiter nichts angeben. Seine Schwerhörigkeit, obgleich sie nach der Uhr noch nicht sehr bedeutend ist, incommodirt ihn doch sehr in seinem Geschäfte, nämlich im Verständniss der Sprache, weshalb er bei mir Hilfe suchte und da er hier am Orte wohnt, so wurden die betreffenden Operationen in mehr oder weniger langen Pausen vorgenommen. Die linke Nasenhöhle war so verrengt, dass ich keinen nur einigermassen starken Katheter hindurchführen konnte, und ihn auf der rechten Seite einführen musste, welche sehr erweitert war und zwar bediente ich mich hier eines Katheters mit sehr langem Schnabel, um von der rechten Nasenhöhle nach der linken Tuba gelangen zu können und erfolgte diese Anlegung des Instrumentes mit dem Rhinoskope. Der Spiegel zeigte seltene Zustände im Cavum pharyngo-nasale, welche viele in- und auswärtige Aerzte mit mir beobachtet haben, nämlich von dem Ostium der Tuba war nichts zu sehen, man sah nur einen rothen Buckel an der Stelle der Tubenmündung, aber diese selbst nicht — sie war gleichsam zusammengeklappt oder die obere Lippe derselben war herabgesunken. Mit dem Katheter konnte man diese aber aufheben und katheterisiren, was auch jedesmal einen sofortigen günstigen Erfolg auf das Gehörvermögen hatte, so dass also der Katheterismus dringend indicirt war. Der Erfolg war aber nicht bleibend und

konnte es wohl auch nicht sein, weil eben die Mündung der Tuba zusammengeklappt war. Dieses wurde jedenfalls dadurch bedingt, dass das Cavum pharyngo-nasale überwuchert war von adenoiden Vegetationen; vornehmlich hingen diese wie lange Zapfen von dem Dache des Pharynx herab und erstreckten sich nach beiden Seiten bis an und unter die Tuba, so dass diese hierdurch jedenfalls zusammengedrückt wurde. Sie waren so gross, dass sie zugleich den oberen Theil fast über die Hälfte abwärts der Choanen verdeckten und man nur die unteren Nasengänge sah. Es war einleuchtend, dass wenn nicht diese Wucherungen beseitigt wurden, auch die Tubenmündung nicht offen bleiben würde. Auf welche Weise sollten diese aber sicherer und einfacher entfernt werden, als durch die Galvanokaustik. **Meyer** operirte sie mit einem feinen ringförmigen Messer von der Nase aus; bei dem Blutreichthum dieser Partieen ist dieses doch wohl eine sehr missliche Operation. Ich operirte und operire heute noch den Patienten auf folgende Weise (da Patient am Orte wohnt, hat es keine Eile mit den Operationen und er kommt ab und zu zu mir, um sich weiter operiren zu lassen). Entweder bei directem oder reflectirtem Sonnenlichte oder bei Lampenbeleuchtung, hält Patient mittelst des knieförmigen Spatels seine Zunge herabgedrückt. Mit der linken Hand führe ich den Spiegel in den Rachen und mit der rechten einen spitzen oder messerförmigen Galvanokauter, dessen Leitungsdrähte und Platinspitzen entsprechend gebogen sein müssen, hinter das Gaumensegel, indem ich seine Spitze im Spiegel mit dem Auge verfolge, bis an die Vegetationen und durch einen Druck auf das Knöpfchen des Handgriffes (Fig. 3 a) bringe ich den galvanischen Strom zur Schliessung und Wirkung. So operire ich, wenn der Patient nicht reizbar; ist er an manchem Tage reizbarer, so dass das Gaumensegel beständig die Neigung hat sich nach hinten und oben hinaufzuziehen, dann fasse ich das Zäpfchen mit dem Zäpfchenschnürer von **Türck** oder mit dem Zäpfchenklemmer von Dr. **Löri** und ziehe es nach vorne oder wenn auch dieses noch zu wenig hilft, führe ich einen stark nach oben gebogenen Gaumenspatel von Metall (Fig. 21) oder Fischbein hoch hinauf hinter das Gaumensegel bis an den harten Gaumen und drücke nun kräftig das Gaumensegel nach vorne. Bei diesem letzteren Manöver ist man nur im Stande das Cavum vorn in der Medianlinie freizumachen, so weit man eben mit dem Spatel drückt, alles Uebrige wird noch mehr verrengt als vorher, weil durch die Reizung mit dem Spatel sich der ganze Rachensack von allen Seiten contrahirt.

Aber da in diesem Falle die bedeutendsten Wucherungen sich gerade oben und mitten befinden, so ist das Verfahren hier von Nutzen. Will es mir auf die angegebenen Weisen manchen Tag doch nicht gelingen, frei den Galvanokauter nach oben zu führen, weil der Patient zu sehr gereizt ist, so wähle ich den galvanischen Katheter, dessen Schnabel ich eine entsprechende Krümmung gebe, je nachdem ich auf der einen oder anderen Seite die Vegetation kauterisiren will; in beiden Fällen aber wird der Katheter durch die rechte Nasenhöhle geführt, weil die linke ganz verengt ist. In den Katheter ziehe ich einen Platindraht ein, den ich als beliebig lange oder breite oder spitze Schlinge am Schnabel heraushängen lasse, und die als Galvanokauter an die einzelnen Vegetationen angedrückt wird und dann hier erglüht. Die Richtung, welche der Katheter im Cavum pharyngo-nasale zu nehmen hat, muss natürlich durch das Rhinoskop controllirt werden und liegt seine Platinspitze an der richtigen Stelle, dann fixirt Dr. **Reichel** denselben oder ich selbst, indem ich schnell den Spiegel bei Seite lege und mit einem Handgriff (Fig. 2 und 3) die vorne aus der Nase stehenden Enden des Katheters berühre. Die letztere Art zu operiren ist für den Kranken die bequemste, denn er hat weiter keine Beschwerden dabei, der Katheter liegt ruhig in der Nase und von dem Brennen selbst hat Patient keine Empfindung so lange man an dem Krankhaften sich befindet oder den Strom nicht zu lange wirken lässt, wobei der Katheter sich erhitzt. Für den Arzt ist aber diese Methode etwas umständlich, weil man, wenn an eine andere Stelle die Platinschlinge angelegt werden soll, das Rhinoskop auf's Neue eingeführt und speculirt werden muss. Hat man sich übrigens schon mit dem Spiegel hinlänglich im Cavum orientirt, so kann man auch blindlings den Katheter etwas drehen und wenden und an eine andere Stelle die Platinschlinge bringen, da ohnedies ein Massstab für die richtige Führung das bleibt, dass Patient keinen Schmerz beim Erglühen empfindet. Patient befindet sich noch in Behandlung.

---

3. Krankheiten der Nasenhöhle.

Die Diagnostik der Krankheiten der Nasenhöhle ist durch die Erfindung der Rhinoskopie in eine neue Aera getreten, welche uns die trefflichsten Aufschlüsse über die pathologischen Verän-

derungen in jenem Organe darbietet. Wer die Rhinoskopie vernachlässigt, begiebt sich eines vorzüglichen diagnostischen Hilfsmittels und wird weder über die Natur so manches Leidens innerhalb der Nasenhöhle Aufschluss erhalten, noch wird er manche Operationen in derselben mit der erforderlichen Exactheit und Dexterität ausführen können. Ich will diesen Ausspruch nur durch wenige Beispiele beweisen, wo Irrthümer in der Diagnose von anderen, auch berühmten Aerzten, begangen wurden. So kommen Schwellungen der Nasenschleimhaut vor, die leicht für Polypen gehalten werden; namentlich schwillt häufig die Schleimhaut der unteren Nasenmuschel an und erscheint in der äusseren Nasenöffnung als ein praller, birnförmiger Tumor, der ganz einem Polypen ähnlich sieht; würde man ihn wie einen Polypen operiren d. h. zerreissen, so würde man eine arge Zerstörung der Nasengebilde bewirken. Auf diesem Irrthum in der Diagnose hat übrigens **Paul Dubois** schon aufmerksam gemacht, ebenso **Piorry** (Diagnostik und Semiotik. Bd. I. Untersuchung der Nasenhöhlen), neuerdings auch **Sigmund** in Wien in einem Aufsatze in der Wiener medic. Wochenschr. Nr. 32, 34, 36, 38, 1870 (zur ärztlichen Behandlung syphilitischer Mund-, Nasen- und Rachenaffectionen), in welchem er ausserdem Vieles bestätigt, worauf bereits oben bei der Rhinoskopie aufmerksam gemacht worden ist und auch noch hier geschieht. In Bezug auf die genannten Schwellungen der Schleimhaut will ich gleich hier bemerken, dass ich auch diese galvanokaustisch behandle, indem ich sie mit dem glühenden Platindrahte bestreiche und sie so zur Zusammenziehung bringe und ruft dieses Brennen erfahrungsmässig fast gar keinen Schmerz hervor, so dass sich dasselbe auch Kinder gefallen lassen. Die Erfahrung und die Noth hat mich zu diesem Verfahren gebracht, da ich weder von inneren noch äusseren Mitteln, wie etwa Adstringentien, einen Nutzen gesehen habe, beseitigt aber müssen sie werden, denn sie füllen zuweilen die Nasenhöhlen auf beiden Seiten aus und rufen bedeutende Athembeschwerden hervor.

Ein anderer Fall, in welchem allein die Rhinoskopie Aufschluss über das Nasenleiden gab und geben konnte, betraf eine totale, wahrscheinlich angeborne Verwachsung der rechten Choane, welche für einen Tumor nasalis gehalten und lange Zeit vergeblich behandelt worden war — sie wurde galvanokaustisch operirt.

Ein neunjähriges Mädchen wurde lange Zeit an der sogenannten Stinknase mittelst der Nasendouche etc. behandelt; als die Patientin zu mir gebracht wurde, entdeckte ich in der rechten

Nasenhöhle einen Rhinolithen, etwa von der Grösse einer kleinen Pflaume; als dieser entfernt war, konnte ich nichts weiter von Geschwüren u. dgl. in der Nase auffinden, und durch eine einmalige Operation ist das Kind von einem langdauernden Ausflusse vollständig geheilt. Prof. **Waldeyer**, dem ich einen Theil dieses Rhinolithen zur Untersuchung übergab, theilte mir über diesen im Allgemeinen doch sehr seltenen Befund folgendes mit: „Weiche, weissliche, schmierige Massen, welche durchweg aus feinkörnigem Detritus und Bacterien bestehen; dieselben enthalten eine Menge spiessiger langer Nadeln, die in Gruppen zusammen gelagert sind und in Aether sich leicht lösen (Fettsäure-Krystalle). Daneben finden sich zwei erbsen- bis bohnengrosse, rundliche, höckerige Kalkconcremente. Eines derselben ist in Holzessig gelegt behufs weiterer Untersuchung. Die Erweichung muss abgewartet werden, ehe man entscheiden kann, ob nicht vielleicht die Verkalkung um fremde Körper erfolgt ist". Die weiche, schmierige Masse, von der hier die Rede ist, kam nach Entfernung des Rhinolithen durch Ausspritzen zu Tage (cf. hinten Anhang).

Von Neubildungen kommen in der Nasenhöhle die verschiedensten Geschwülste vor, gutartige und bösartige; die bösartigen carcinomatösen operire ich in der Regel gar nicht, sie sind mir ein Noli me tangere, indem man durch die Operation in der Regel nur den tödtlichen Ausgang beschleunigt, durch Zerreissung und Oeffnung der Gefässe, wodurch die Krebselemente in die Säftemasse aufgenommen werden, während, wenn man nicht operirt, die Patienten noch lange ein leidliches Dasein führen können. Manchmal kann man durch Verkleinerung des Gewächses wenigstens eine palliative Hilfe schaffen. So kam vor einiger Zeit eine alte Dame aus Frankenstein zu mir, um sich von einem Nasenpolypen befreien zu lassen, an dem sie schon lange Jahre litt. In der That fand ich in der rechten Nasenhöhle einen ziemlich grossen Polypen, den ich alsbald mit der galvanokaustischen Schneideschlinge entfernte. Als dieser entfernt war, bemerkte ich hinter demselben noch einen Tumor, den ich Anfangs ebenfalls für einen Polypen hielt und mit der genannten Schlinge entfernen wollte, er war aber so morsch und weich, dass er schon beim blossen Zuschnüren der Schlinge zerrissen wurde und heftig blutete. Ich stand sofort von der Operation ab und hatte trotzdem 14 Tage lang mit einer bedenklichen Blutung zu kämpfen. Die von Prof. Waldeyer vorgenommene Untersuchung der Gewebstheile ergab, dass das Gewächs ein Fungus hämatodes war. Dasselbe war der Pa-

tientin weniger durch seine Schmerzhaftigkeit lästig, als dadurch, dass beständig, Tag und Nacht, eine jauchige Flüssigkeit aus der Nase sickerte, so dass Patientin immerwährend ein Tuch unter die Nase halten musste, um diese Flüssigkeit aufzufangen. Als die Blutung sich gelegt hatte, betupfte ich die Geschwulst wiederholt mit dem glühenden Galvanokauter und verkleinerte sie dadurch, was wenigstens den Vortheil hatte, dass das lästige Aussickern von Flüssigkeit aus der Nase beinahe ganz aufhörte. Nach einem Jahre besuchte ich die Patientin in ihrem Wohnorte und fand sie recht munter und fröhlich.

Die grössten Triumphe feiert die Galvanokaustik bei der Operation der Nasen- und Nasenrachen-Polypen und für diese Operation muss eine neue Zeit beginnen, namentlich für die Operation der Nasenpolypen, denn die Rachenpolypen operirte auch schon **Middeldorpf** mittelst der Galvanokaustik, obgleich seine Methode noch manche Unvollkommenheiten darbot. Man operirte früher die Nasenpolypen theils durch Caustica theils durch das Glüheisen, die Ligatur oder die Zange. Alle diese Methoden sind in der neuen Zeit aufgegeben worden, bis auf die, mittelst der Zange die Polypen auszureissen, welche jetzt fast ausschliesslich geübt wird. Es war ganz in der Ordnung, dass man die Caustica aufgab, denn wer eine Vorstellung von dem Sitze und der Ausbreibreitung der Nasenpolypen hat, wird sich sagen müssen, dass man mit jenen mehr Unheil als Nutzen stiften kann. Ebenso ist das gewöhnliche Glüheisen gar nicht anwendbar, wenn man sich nur einigermassen die Verhältnisse der Nasenhöhle klar macht. Die früher gebräuchliche Ligatur bei der Operation der Nasenpolypen konnte kein anderes Schicksal treffen, als die anderen genannten Methoden — wenigstens in der Weise, wie man sie eben früher ausführte. Von **Hippokrates** an, finden wir eine ganze Schaar berühmter Chirurgen, welche verschiedene Instrumente zur Anwendung der Ligatur empfohlen haben und da liest man sogar noch in Werken, welche von diesem Gegenstande handeln, dass die Wissenschaft vorzüglich **Levret** die besseren Verfahrungsweisen der Ligatur der Polypen „verdankt“. Ich möchte einmal das mit ansehen, wie man in einer Nase, welche voller Schleim ist, der wegen der Umwegsamkeit jener doch nicht ausgeschnäuzt werden kann, wie man, sage ich, in eine solche Nase einen gewichsten Faden um einen Polypen bringen will — es muss dies eine kaum ausführbare Procedur sein, denn der Faden bleibt am Schleime hängen, und gebraucht man zur Führung der Schlinge ausser den

Röhren noch eine besondere Sonde, so wird die Procedur noch umständlicher. Nahm man statt der Fäden einen metallenen Draht (einen eisernen scheint man merkwürdiger Weise niemals benützt zu haben, so weit ich dieses in der Literatur auffinden kann) so würde die Operation zwar etwas leichter, aber die Instrumente zur Führung der Schlinge waren doch noch zu unvollkommen. Alle die genannten Methoden mögen zu einem ephemeren Renomée wahrscheinlich durch den Umstand gelangt sein, dass, wenn der Patient nur einigermassen Luft durch die Nase bekam, man glaubte die Polypen schon entfernt zu haben. Die Ligatur ist übrigens kein zu verachtendes Instrument, nur freilich nicht in der Weise angewendet, wie es früher geschah. Bedient man sich aber meines galvanokaustischen Instrumentes als einer blossen Quetschschlinge, so kann man die trefflichsten Resultate erzielen, nämlich unter Anwendung der Drahtseiten, wie wir weiter unten zeigen werden. In neuerer Zeit hat nun die Zange alle übrigen Instrumente verdrängt und mit ihr operirt man jetzt fast ausschliesslich und sie richtet denn auch allenthalben ihre gründlichsten Verwüstungen in der Nase an. So mancher berühmte Chirurg ist damit einverstanden, dass diese Methode mit der Zange, zu den rohesten und widerwärtigsten Operationen gehört, denn wie wird sie mit derselben ausgeführt, ja wie kann sie mit derselben anders ausgeführt werden, als dass man mehr oder weniger blindlings mit der Zange in die Nase dringt und hiebei Alles zerreisst, was Einem in den Weg kommt, sei es Gesundes oder Krankes, seien es Knochen (Nasenmuscheln, Nasenscheidewand) oder Weichtheile. Man erwäge, was ich oben S. 109 über Verbildung der Nase gesagt habe und auch von Sigmund in Wien in dem vorhin citirten Aufsatze bestätigt wird. Letzterer sagt daselbst: „Nahezu bei allen Personen ist die Nasenscheidewand nach einer Seite hin in eine Nasenhöhle etwas vorgewölbt und dadurch sind schon die vorderen Choanen und Nasenhöhlen nicht gleich weit; ja man findet Fälle, in denen der Rand der knöchernen Scheidewand beinahe scharfkantig in die Choane hervorragt u. dgl. Solche Anomalien bedingen nicht nur häufigere Reizungs- und Entzündungszustände, sondern auch eine besondere Rücksicht in Anwendung der Mittel“. Diese Verhältnisse sind jedem viel beschäftigten Ohrenarzte, welcher täglich den Katheter einführt, hinlänglich bekannt. Manchmal ist die Nase verengt bis zur Breite eines Messerrückens und noch mehr und und doch befinden sich auch in solcher engen Nase sehr grosse Polypen, die dann ihren Weg

nach hinten in den Pharynx nehmen müssen. Dringt man nun in solche enge Nase mit der Zange ein, die ohnehin stark ist und noch ausserdem geöffnet werden muss, so ist es gar nicht anders möglich, als dass eine Zertrümmerung der Knochen herbeigeführt werden muss, denn man muss sich eben mit Gewalt Bahn brechen. Das Blut fliesst dabei manchmal in Strömen, jedenfalls ist aber immer eine nicht unbeträchtliche Blutung die Begleiterin solcher Operationen, und diese ist doch wahrlich nicht gleichgültig bei anämischen oder tuberculösen Subjecten, die ebenso wohl von Polypen befallen werden, wie kräftige Menschen. Werden die Nasenmuscheln hierbei zerstört, so tröstete man sich und den Patienten damit, dass dieselben vornehmlich der Sitz der Polypen gewesen, was nach meiner Erfahrung gar nicht so allgemein der Fall ist, als man es annimmt; diese entspringen vielmehr am häufigsten von der oberen Nasenwand, obwohl nicht in Abrede gestellt werden kann, dass sie auch von den Muscheln entspringen können. Erwägt man hierbei, dass die obere Nasenwand mit der äusseren und der Nasenscheidewand einen ganz spitzen Winkel bildet und dass die obere Nasenmuschel gewöhnlich nicht einmal am skelettirten Schädel von vorn zu sehen ist, sondern hinter der mittleren Muschel verborgen liegt, so wird man in jener Region mit der Zange ohne Zertrümmerung der mittleren Muscheln oder gar der Nasenscheidewand nicht gelangen können. Als ich auf der letzten Naturforscher-Versammlung in Innsbruck über diesen Gegenstand einen Vortrag hielt, sagte mir ein Professor der Chirurgie, dass er wegen der angeführten Uebelstände bei der Operation der Nasenpolypen gewöhnlich auch kurzen Process mache und die Knorpel der Nase spalte. Jedenfalls kommt man auf diese Weise sicherer und auf eine weniger schmerzhafte Art zum Ziele, obgleich auch hierbei noch nicht die Zange immer überall in die Nase eindringen kann, auch cosmetische Rücksichten häufig gegen diese Methode streiten, da man bei einem Recidiv (und dieses kommt oft genug vor) doch wohl nicht immer auf's Neue wieder die Nase spalten kann. Ausserdem ist man bei der Operation mit der Zange nicht selten gezwungen, die äussersten Kraftanstrengungen zu machen, ja in der That aus Leibeskräften zu reissen, um den Polypen zu entfernen, denn auch bei den gewöhnlichen, so häufig vorkommenden Schleimhautpolypen der Nase, welche als weiche Fibrome angesehen werden müssen, ist der Stiel von der grössten Festigkeit. Ich möchte sagen diese Fibrome zeigen in ihrem Bau ein Verhalten, wie die Erdschichten, je tiefer man hinein drängt, desto

mehr kommt man auf Urgebirge. So finden wir bei den gewöhnlichen Polypen ihre Spitze ganz weich, gallertartig, mit dem Finger zerdrückbar, ja so weich und so viel Feuchtigkeit enthaltend, dass wenn man diesen obersten Theil des Polypen abschneidet und auf einer Glasplatte trocknen lässt, kaum ein Rückstand übrig bleibt. Je mehr man sich aber der Wurzel des Polypen nähert, desto fester wird die Textur. Auch **Förster** hat dies gefunden, wenn er in seinem Handbuch der spec. pathol. Anatomie (Leipzig 1863 S. 331) sagt: „Man kann an diesen Polypen alle Uebergänge von lockerem und weichem Bindegewebe bis zu festen und derben Bindegewebswucherungen beobachten". Die Qualen bei der Operation sind für den Patienten deshalb auch meist so gross, dass es nicht zu verwundern ist, wenn mancher Patient lieber seine Polypen behalten will, als sich jenen Qualen aussetzen. Auch wird bei manchen Patienten durch diese Operation das ganze Nervensystem auf lange Zeit hin tief erschüttert. Der hiesige Kaufmann Sch., einige 50 Jahre alt, war mittelst der Zange von 2 Aerzten operirt, dies Instrument wohl 50 — 60 Mal innerhalb mehrerer Tage applicirt und mit derselben, wie Patient erzählt, zum Theil aus Leibeskräften gerissen worden. Er hatte mit einem wahren Heroismus dies Alles ertragen, in der Hoffnung für immer von seinem lästigen Uebel befreit zu werden — seine Hoffnung war eitel! Er war durch die Operation so angegriffen worden, dass er mir erzählte, als er nach 2 Jahren zu mir kam, um sich aufs Neue operiren zu lassen, er könne heute noch nicht lange am Schreibpulte ruhig stehen, es schlottern ihm die Knie. Als dieser Patient von mir mit der galvanokaustischen Schneideschlinge operirt wurde, sprang er vom Stuhle auf mit den Worten: „Ich bin wie im Himmel" — so schnell, leicht und schmerzlos war die Operation. Ich will die Folgen der Zangen-Operation nicht gar zu schwarz malen, aber wenigstens an einen Fall erinnern, der vor nicht langer Zeit in **Demarquay's** Klinik sich zutrug und von **G. Boyron** mitgetheilt wurde (Gaz. des Hôp. 71, 1869), wo bei einem 74jährigen Arzte dreimal der Polyp wiedergekehrt war, und als dieser das Drittemal durch Extraction mit der Zange entfernt wurde, der Tod in Folge der Operation eintrat.

Die Qualen bei der Operation mit der Zange wären nicht zu theuer erkauft, wenn man die Gewissheit hätte, dass die Polypen nicht wiederkehrten, aber Letzteres bildet man sich nur ein und dieser Einbildung ist es wohl besonders auch zuzuschreiben, dass die Zange vorzugsweise in Gebrauch gekommen ist. Ich bin

im Gegentheil sogar der Meinung, dass durch die Zangen-Operation das Wiederwachsen befördert wird und wo früher 2 Polypen waren, bei einem Recidiv nun vier auftreten. Man mache sich einmal klar, wodurch entstehen Polypen? Zunächst muss man unbedingt eine gewisse Disposition des Individuums zu solchen Neubildungen annehmen. Wir sehen bei dem einen Individuum Polypen auf der äusseren Haut auftreten, das Molluscum (denn dieses ist nichts anderes, da die Bezeichnung „Polyp" sich ja nur auf die äussere Form bezieht), bei einem anderen Flechten, bei einem dritten auf der Nasenschleimhaut Polypen. Der Eine mag sich noch so sehr seine äussere Haut reizen, er wird keine Flechte bekommen, sondern ein Molluscum und umgekehrt; der eine mag sich noch so sehr seine Nasenschleimhaut reizen, er wird keinen Polypen sondern etwas Anderes hervorrufen; wogegen ein anderer nur längere Zeit am Schnupfen leidet und sofort Polypen sich bilden. Daher sieht man bei den einzelnen Individuen jene Krankheitsformen auch nicht vereinzelt auftreten, sondern wohl immer in grosser Ausdehnung, nicht ein Molluscum bekommt in der Regel Jemand, sondern man sieht sie an seinem Körper gleich in grosser Menge, bis zu 50 Stück auftreten. Bei solcher Disposition zu Polypen — die man Polyposis nennen könnte — wird dann auch jeder anhaltende Reiz der Nasenschleimhaut Polypen hervorrufen. Nun wird aber durch die Zange die Schleimhaut übel zugerichtet, zerrissen und ein üppiger Boden für neue Wucherungen geschaffen. Die Erfahrung bestätigt denn dies auch und in den seltensten Fällen kommt nach der Zangen-Operation kein Recidiv und in den Fällen, wo man glaubt, dass kein solches wieder eingetreten, hat es vielleicht nur an einer gründlichen rhinoskopischen Untersuchung der Nase gefehlt, um dasselbe zu entdecken, oder die Polypen sind klein und wachsen sehr langsam.

Ehe ich ausführlicher von der Operation der Nasenpolypen rede, will ich auf einige Verhältnisse aufmerksam machen, über die ich bei keinem, weder medicinischen noch chirurgischen Schriftsteller eine Angabe finde — nämlich über die Beziehung der Nasenpolypen zum wirklichen Asthma. Selbst in der gekrönten Preisschrift von Bergson über Asthma (Récherches sur l'asthme) findet sich keine Andeutung darüber, dass Nasenpolypen Asthma hervorrufen. Man missverstehe mich nicht, es ist hier nicht die Rede davon, dass Nasenpolypen, wenn sie die ganze Nase ausfüllen oder oder gar in den Rachen ragen, den Athem beengen —

das liegt auf der Hand; sondern das meine ich, dass Nasenpolypen als eine Ursache wirklicher asthmatischer Anfälle anzusehen sind. Man findet bei den Schriftstellern eine zahllose Menge von Ursachen angegeben, welche das Asthma hervorrufen, so die verschiedensten Veränderungen in den Lungen, Krankheiten des Zwerchfelles, die Herzbeutelentzündung, Herzbeutelwassersucht, die Aneurysmen der Aorta, ihre Verengerung und Verknöcherungen, die Verknöcherung der Lungenarterie, der Herzklappen und der Kranzarterien, der Lungenvenen; die organischen Fehler des Herzens, die bei den Greisen von diesen verschiedenen Verknöcherungen und seinen aneurysmatischen Erweiterungen abzuhängen scheinen; seine Verschwärungen; die Verknöcherung des Herzbeutels und des linken Theils des Herzens; die chronische Brustfellentzündung; die chronische Lungenentzündung; die Verwachsung der Rippen- mit der Lungen-Pleura; die Brustwassersucht; die Rachitis; die Bildungsfehler des Brustkastens; die organischen Fehler der Unterleibseingeweide, die chronische Magenentzündung; die Wechselfieber; einige krankhafte Veränderungen, Compression des Vagus u. s. w. (Dictionaire de Médecine), aber von Nasenpolypen als Ursache des Asthma findet man nichts bemerkt. Ich habe aber Asthma so oft mit Nasenpolypen complicirt gefunden, dass ich daran nicht zweifele, dass Nasenpolypen oft eine Ursache des Asthma's sind, zumal ich auch die asthmatischen Anfälle nach Entfernung der Polypen habe schwinden sehen. Man begehe bei der Beurtheilung des Verhältnisses, in welchem beide Leiden zu einander stehen, indess keine falsche Schlussfolgerung. Nicht alle Nasenpolypen rufen Asthma hervor, denn es ist ja ohnehin eine Erfahrung, die man von früher bis heute gemacht hat, dass Asthma in der Regel nur im vorgerückten Alter auftritt. **Oppolzer** (Vorlesungen über specielle Pathologie und Therapie v. **Stoffella**, Wien 1870. S. 484) sagt darüber: „dass das Asthma bronchiale in der Regel ein Leiden des mittleren und vorgerückten Alters darstellt, während es im jugendlichen Alter hingegen, sei es vor oder nach der Pubertät, nur ausnahmsweise vorkommt.“ So habe ich denn auch das Asthma bei Nasenpolypen noch niemals an jungen Personen beobachtet, wenn sie auch eine zahllose Menge von Polypen besassen, so dass keine Spur von Luft durch die Nase gelangen konnte. Die jüngste Person, bei der ich beide Leiden zusammen antraf, war ein Mann von 33 Jahren. Ebenso erwarte man nicht, dass jedesmal nach Entfernung der Nasenpolypen auch das Asthma schwinde, denn hat sich erst in Folge

des Letzteren Emphysem der Lunge ausgebildet, wie dies so häufig der Fall ist, so wird das Emphysem fortbestehen, wenn auch die Polypen entfernt sind, obgleich die asthmatischen Anfälle nun geringer werden. Uebrigens habe ich das Asthma nicht blos dort auftreten sehen, wo die Polypen die Nase vollständig verstopften, sondern auch schon in den Fällen, wo die Luft noch zum Theil durch die Nase dringen konnte. Was die Frage betrifft, wie man es deuten soll, dass durch Nasenpolypen Asthma erzeugt werde, so glaube ich, sind nur zwei Annahmen möglich: die Polypen rufen entweder auf dem Wege des Reflexes das Asthma hervor, oder durch Behinderung der Respiration verändern sie den Chemismus des Athmens und verändern die Textur des Lungengewebes. Was den Weg des Reflexes betrifft, so wissen wir, „dass das System der Athemnerven durch locale Reize in allen Theilen, welche mit Schleimhäuten versehen werden, in krankhafte Thätigkeit zu Erzeugung convulsivischer Bewegungen gesetzt werden kann“ (Joh. Müller Physiol. Bd. I, S. 274). Was die Beziehung zum Chemismus des Athmens betrifft, so glaube ich wird durch die perverse Respiration, da diese bei Verstopfung der Nase nur durch den Mund Tag und Nacht stattfindet, eine Aenderung in demselben hervorgerufen, da die Luft nicht in normaler Weise in die Lungen strömt, sondern bald zu viel bald zu wenig, auch nicht in den normalen Rhythmus und der angemessenen Temperatur in die Lungen gelangt. Wenn Traube (Gesammelte Beitrage zur Pathologie und Physiologie. Bd. I, 1871, S. 135) durch Experimente an Thieren und Beobachtung an Kranken zu dem Satze gekommen ist, dass „die mannigfachen krankhaften Veränderungen, welche der Athmungsapparat erfahrungsgemäss erleiden kann, in ihrer Beziehung zum Chemismus des Athmens, ohne Ausnahme, das gemein haben, dass durch sie ein Hinderniss für die Wechselwirkung zwischen atmosphärischer Luft und Blut gesetzt wird“ — so kann man diesen Satz auch für unsere Fälle anwenden. So gut ein Hinderniss in den Lungen, der Luftröhre oder dem Kehlkopfe jene Wechselwirkung stören kann, ebenso kann dies auch durch ein Hinderniss in dem Anfangstheile der Respirations-Organe, in der Nase geschehen, weil der Kranke gezwungen ist, die Luft nicht mehr auf dem ordentlichen Wege durch die Nase, sondern durch den stets offen gehaltenen Mund einzuathmen. Man könnte hiergegen einwenden, wenn das Letztere eine Ursache von Störungen in der Lunge resp. von Emphysem wäre, dann müsste dieses auch beobachtet werden bei Menschen,

die beständig mit offenem Munde schlafen. Hiergegen lässt sich einwenden einmal, dass solche Menschen doch nur Nachts mit offenem Munde athmen, dagegen Patienten, denen die Nase völlig durch Polypen verschlossen ist, Tag und Nacht, unausgesetzt durch den Mund athmen müssen. Ferner ist die Nase der natürliche Athmungsweg für die Luft und macht sich als solcher bei einem gesunden Menschen geltend, selbst wenn er mit ganz offenem Munde athmet. Man kann sich hiervon durch ein einfaches Experiment überzeugen: hält man sich unter die Nase einen breiten festen Körper, welcher verhindert, dass die Luft, welche durch den weit geöffneten Mund aus- und einströmt, nicht nach oben dringen kann und hält man sich nun dicht unter die äussere Nasenöffnung eine leicht bewegliche Flaumfeder, so sieht man, trotzdem man bei weit geöffnetem Munde aus und einathmet, doch bei jeder In- und Exspiration sich die Feder bewegen, ein Beweis, dass gleichzeitig auch die Luft durch den Mund und die Nase ein- und ausströmmt. Ich könnte hier eine Anzahl Krankheitsfälle beschreiben, welche das oben Gesagte bestätigen, es würde dies jedoch zu weit führen und will ich hier nur einen Fall mittheilen, welcher mir als der jüngste Patient vorgekommen ist, bei welchen ich diesen Zusammenhang zwischen Asthma und Nasenpolypen beobachtet habe.

Herr Inspector Schulz aus Stoeschwitz bei Canth, 33 Jahr alt, war früher ganz gesund, erkältete sich vor 3 Jahren und bekam einen starken Schnupfen, welcher bis heute nicht verchwunden ist, wie Patient angiebt. Nach einem halben Jahr trat starker Husten ein und zugleich Athembeschwerden und Schlaflosigkeit. Die von zwei Aerzten verordneten Mittel halfen nichts; ein dritter Arzt verordnete ein Brechmittel, worauf viel Schleim entleert wurde, und Patient sich vielleicht $^1/_4$ Jahr freier fühlte. Von Zeit zu Zeit wurden die Brechmittel wiederholt, aber immer mehr bildeten sich asthmatische Anfälle aus, die bei der geringsten Erkältung oder einem Diätfehler sich einstellten. Es wurden nun noch einige andere Aerzte consultirt, in und bei Breslau; starke Abführmittel brachten einige Erleichterung. Im Mai 1870 waren die asthmatischen Anfälle am heftigsten, Tag und Nacht stellten sie sich ein und alle angeordneten Mittel halfen nichts; nach eingenommener Speise, Kaffeetrinken u. dgl. stellte sich das Asthma ein. Patient ging nun 1870 nach Ems; hier blieben nach 14tägigem Gebrauch des dortigen Brunnens die Anfälle am Tage zwar aus, dauerten aber des Nachts fort, wenn auch schwächer, in einer Nacht blie-

ben sie ganz aus; in der fünften Woche des Aufenthaltes des Patienten in Ems stellten sie sich schwach wieder ein. Patient hatte sich durch die Badecur sichtlich erholt und das Essen schmeckte ihm wieder. Auf der Heimreise von Ems, die wegen der eingetreten Kriegsereignisse beschwerlich war, stellte sich schon in der zweiten Nacht das Asthma wieder heftiger ein und dauerten die Anfälle von da ab mit Unterbrechungen bis Weihnachten fort, wo nun dieselben wieder sehr heftig wurden und bis jetzt d. h. bis zu der Zeit, wo sich Patient bei mir einfand mit noch gesteigerter Heftigkeit fortdauerten, so dass sie z. B. von 4 Uhr Nachmittags bis 10 Uhr Abends anhielten, dann eine kleine Pause eintrat, um mehrmals noch des Nachts einzutreten. Patient konnte in der letzten Zeit auch am Tage nicht mehr auf's Feld gehen ohne die Anfälle zu bekommen. Ein Arzt, den er auf sein Nasenleiden aufmerksam machte, sah in die Nase und äusserte, es scheine sich ein Polyp in derselben zu bilden. Dieser letzte Umstand bewog den Patienten mich aufzusuchen. Bei der Untersuchung fand ich nun, dass sich nicht blos „schien" ein Polyp zu bilden sondern, dass bereits beide Nasenhöhlen von Polypen vollgefüllt waren. Die rhinoskopische Untersuchung zeigte, dass die Polypen noch nicht in den Rachen gewuchert waren. Ausserdem constatirte ich ein deutliches Emphysem in beiden Lungenflügeln. Die Polypen, deren sich wohl an 30—40 vorfanden, wurden mittelst der Galvanokaustik operirt und der Erfolg ist bis jetzt schon, nach Verlauf einiger Wochen, dass die asthmatischen Anfälle am Tage aufgehört haben und des Nachts schwächer geworden sind; Patient kann nun wieder seiner Beschäftigung auf dem Felde nachgehen. Patient wird nun abermals nach Ems gehen und es ist abzuwarten, ob das Emphysem sich rückbilden kann und wird, jedenfalls wird es wohl nicht mehr zunehmen. Von allen den berühmten und anderen Aerzten, auch in Berlin, hatte Niemand im Entferntesten an das Nasenleiden gedacht, sondern Alle hatten nur einfach gegen das Asthma ihre Verordnungen gerichtet. Das Emphysem ist in diesem Falle jedenfalls erst durch die asthmatischen Anfälle entstanden, ist also Folge nicht Ursache derselben, denn wir beobachten ja auch Emphysem ohne Asthma. In so manchem Falle wird man daher durch rechtzeitige Erkennung und Operation der Nasenpolypen dem Asthma und also auch dem Emphysem vorbeugen und selbst, wenn dieses bereits entstanden ist und — bei jüngeren Personen — noch nicht zu lange bestanden hat, dasselbe höchst wahrscheinlich auch heilen (s. hinten Anhang).

Was nun die Operation der Nasen- und Nasenrachen-Polypen betrifft, so bediene ich mich zu derselben der bereits oben angegebenen Instrumente, nämlich zunächst für gewöhnlich des Handgriffes Fig. 2. An diesen schraube ich die krummen Röhren Fig. 5, 6 an oder nehme noch dünnere. Dieser Röhren bediene ich mich besonders, wenn ich in die äussersten Winkel und Biegungen der Nase eindringen will; man nimmt sich mit dieser nicht das Licht fort und kann mit ihnen gleichsam um die Ecke vorwärts dringen. Wo ich erst grössere Polypen fortzuschaffen habe, die leicht zu sehen sind oder wo sehr viel Polypen vorhanden sind, so dass ich gleichsam blindlings in die Nase eindringen kann, schraube ich statt jener Röhren den galvanokaustischen Ohrkatheter (Fig. 14) an den Handgriff. Für gewöhnlich bediene ich mich dabei kürzerer und weniger auf die Fläche gebogener Katheter, als der in Fig. 14 dargestellte, nämlich nur solcher von $3^1/_2$ bis $4^1/_2$ Zoll Länge, mit denen sich sicherer agiren lässt. Alle diese Röhren armire ich nun mit der Drahtsaite d. i. Claviersaite von Stahl und zwar gebrauche ich in der Regel die Saiten von No. 4—6 (siehe hinten das Preisverzeichniss). Diese Saiten haben den Vortheil, dass sie beinahe gar nichts kosten und dass sie nicht so biegsam sind als das Platin, man daher mit ihnen eine gewisse Gewalt ausüben kann, wenn man sie auf dem Polypen aufwärts schiebt und dabei nicht in die Gefahr kommt, dass sie sich sogleich verbiegen und reissen bei der Zusammenschnürung. Ehe ich den Draht in die Röhren ganz einziehe und am Handgriff befestige, glühe ich schwach die Spitze der Schlinge und die Enden des Drahtes, welche an den Handgriff angeschraubt werden, damit sie nicht so leicht brechen. Hat man in einer Sitzung viele Polypen zu operiren, so muss man mehre Handgriffe mit Schlingen armirt vorräthig haben, da nach öfterem Gebrauche einer Schlinge diese endlich unbrauchbar wird und reisst, so dass man also nicht nöthig hat immer erst eine neue Schlinge einzuziehen, was Zeit fortnimmt. Sind die Nasenhöhlen bereits durch grosse Massen von Polypen sehr ausgedehnt und erweitert, dann nehme ich das Instrument Fig. 11, 12. In dieses Instrument lassen sich die stärksten Drahtseiten (No. 1) einziehen und in der Regel ganze Convolute von Polypen mit Einemmale erfassen und abglühen. Sind die Polypen so weit entfernt, dass nur noch Reste derselben oder ganz kleine Polypen vorhanden sind, dann lege ich die Schlinge bei Seite, deren Anwendung mehr Zeit in Anspruch nimmt und bediene mich des Handgriffes Fig. 3, den ich mit irgend einem Galvanokauter je nach der Verschieden-

heit des Falles, armire, wie solche in Fig. 4, 8 — 10 abgebildet sind und betupfe damit die Reste der Polypen. Dieses führe ich in der Weise aus, dass ich entweder die Nase durch das Speculum, welches ich S. 108 beschrieben habe, erweitere und durch dasselbe den Galvanokauter einführe oder dass ich mich verschiedem langer Ohrtrichter mit einem Stiele bediene. Diese Letzteren besitze ich in einer Länge bis zu 2 Zoll und von verschiedenem Lumen; mit solch langem Ohrtrichter kann ich tief in die Nase in verschiedener Richtung bis an den Rest des Polypen vordringen und Letzteren in den Spiegel hineindrängen, so dass ich alsdann den Galvanokauter ausserhalb der Nase erglühen und blindlings durch eine zuckende Bewegung in den Polypen plötzlich eindringen kann. Empfindet während des Brennens der Patient Schmerzen, so ist dies ein Beweis, dass ich bereits auf den gesunden Theilen der Nase angekommen bin, und muss nun vorsichtiger zu Werke gehen. Die Operation selbst vollführe ich nun auf folgende Weise: Wenn irgend möglich operire ich bei Sonnenbeleuchtung, sei es bei directem oder reflectirtem Sonnenlichte, aber im Nothfalle kann man auch bei blossem oder, mittelst eines Augenspiegels, reflectirtem Tageslichte, selbst bei Lampenbeleuchtung operiren. Den Kranken lasse ich, wenn ich bei Sonnenlichte operire, das Licht direct in die Nase scheinen, öffne diese mit einem zweiarmigen Ohrenspiegel oder dem auf S. 108 beschrieben Nasenspiegel und orientire mich zunächst über Sitz und Grösse der Polypen. Ist die Nasenöffnung weit, so nehme ich die Specula wieder ab und führe die Schlinge in die Nase im queren oder sagittalen Durchmesser derselben, je nachdem sich die Einführung am besten machen lässt, fange mit der Schlinge den Polypen und führe sie nun so hoch wie möglich auf dem Polypen aufwärts bis ich auf einen festen Widerstand stosse. Jetzt ziehe ich die Schlinge durch den Hebel des Instrumentes zusammen und überzeuge mich durch Zug, dass die Schlinge festhaftet. Bei der Einführung der Schlinge schraube ich in der Regel niemals die Leitungsschnüre der Batterie schon an den Handgriff, weil diese die freie Bewegung des Instrumentes etwas beeinträchtigen und jenes auch nicht nöthig ist. Erst wenn die Schlinge fest haftet, lasse ich mir die Enden der Leitungsschnüre reichen, schiebe eines derselben auf den einen Zapfen des Handgriffs (Fig. 2, *a a*) und berühre mit dem anderen Ende der Leitungsschnüre nur flüchtig oder längere Zeit den anderen Zapfen des Handgriffes. In demselben Augenblicke vernimmt man ein Prasseln

im Innern der Nase und gewöhnlich kommt sofort der Polyp zu Tage, wenn man gleichzeitig dabei das Instrument nach aussen zieht. Zieht man nicht zu schnell das Instrument nach aussen, so dass das Brennen langsam erfolgt, so tritt keine Spur von Blutung ein; brennt man zu schnell den Polypen durch, so tritt etwas Blutung ein. Weil ich mit den Leitungsdrähten nur den Zapfen des Instrumentes berühre, so wähle ich gewöhnlich die stärkste Combination der galvanischen Batterie, nämlich die Combination zur Säule und berühre in Pausen den Zapfen damit sich die Leitungs-Röhren nicht zu sehr erhitzen. Ist ein Polyp entfernt und sind noch mehrere vorhanden (wie fast stets) so nehme ich eine neue Schlinge oder bringe die alte wieder in Ordnung und fahre so fort auf dieselbe Weise, bis die Polypen entfernt sind. Die Reste derselben betupfe ich dann, wie vorhin angegeben, mit irgend einem Galvanokauter. Auf diese Weise lässt sich diese sonst mit der Zange ausgeführte so blutige und schauerliche Operation einfach und elegant vollenden. Wenn es sein muss, kann man sie fast ohne jeden Schmerz vollführen, wenn man ganz langsam und vorsichtig die Schlinge einführt und zusammenschnürt, denn das Brennen selbst verursacht keinen Schmerz, da der Polyp empfindungslos ist und die Schlinge sich in denselben hineinzieht. Solches gar zu penible Manipuliren ist aber zeitraubend und da das Operiren auch wenn man dreister zu Werke geht, in gar keinem Verhältniss zur Zangen-Operation steht, so mache ich den Patienten in der Regel nach den ersten vorsichtigeren Anwendungen der Schlinge auf jenen Umstand aufmerksam und gehe dreister zu Werke.

Sind ausser den Polypen in der Nase noch solche im Rachen vorhanden, dann bekommt der Patient natürlich durch die Nase noch keine Luft, auch wenn in dieser bereits alle Polypen beseitigt sind. Dieses Unvermögen durch die Nase Luft zu athmen, muss sogleich den Verdacht erwecken, dass noch ein Hinderniss im Rachen vorhanden ist; die Rhinoskopie wird uns darüber bald belehren. Habe ich mich durch dieselbe über Sitz, Gestalt und Grösse der Polypen im Rachen unterrichtet, so schreite ich nun zur Operation derselben und zwar in der Regel ohne gleichzeitige Anwendung des Rhinoskopes, sondern gehe blindlings mit der Schlinge in den Rachen. Einen der vorhin genannten kürzeren oder längeren galvanokaustischen Katheter, (wenn möglich immer den kürzesten) armire ich mit einer Drahtsaite und mache die Schlinge entsprechend gross; führe letztere im Quer- oder sagit-

talen Durchmesser in die Nase, je nachdem ich mit der grossen oder kleinen Schlinge in die Nase gelangen kann, führe sie auf dem Boden derselben oder durch sie, je nach den Umständen mich hindurch windend, bis in den Rachen, möglichst bis an dessen hintere Wand. Hier angelangt drehe ich das Instrument resp. die Schlinge erst so, dass sie nach abwärts in den Rachen ragt, (die Concavität der Fläche des Katheters sieht dabei also nach unten), dann drehe ich das Instrument resp. den Katheter mit der Schlinge vollständig um seine Achse, die Schlinge ragt jetzt im Rachen etwas nach oben, da sie wie der Katheter etwas auf die Fläche gebogen ist. Dieses letztere Manoeuvre führe ich deshalb aus, weil die Polypen stets nach unten wachsen und die Schlinge, wenn sie, gleichsam wie ein Haken nach oben gebogen steht, beim Zurückziehen aus dem Rachen die Polypen fangen muss. Ich verfahre deshalb auch nun so, dass, wenn demnach die Schlinge in jene Position nach oben gedreht ist, ich sie langsam aus den Rachen in die Nase zurückziehe und zugleich zusammenschnüre, unbekümmert darum ob ich fühle, dass der Polyp gefangen ist oder nicht. Stets ist es mir gelungen auf diese Weise, also blindlings, die Polypen zu fangen, allerdings nicht immer gleich das Erstemal sondern zuweilen erst nach wiederholter Einführung derselben. Ist der Polyp gefangen und zusammengeschnürt, dann glühe ich ihn ab auf dieselbe Weise, wie vorhin bei den Nasenpolypen angegeben. Ich überzeuge mich nun durch die Rhinoskopie auf's Neue, wie der Stand der Dinge im Cavum pharyngo-nasale ist und sind noch mehre Polypen vorhanden, so verfahre ich weiter, wie vorhin angegeben. Auf diese Weise kann man auf eine sehr leichte und einfache Weise Polypen aus dem Rachen holen mit ganz dünnen Röhren und feinem Draht, denn Letzterer durchglüht vollständig auch feste Polypen (cf. oben S. 36 Anmerkung). Wo es durchaus nicht gelingen würde, blindlings die Polypen zu fangen, da muss man unter Leitung des Rhinoskopes die Schlinge im Rachen dirigiren, was allerdings zu den schwierigsten Operationen gehört. Wenn die Polypen im Rachen sehr gross sind, dann reicht der Handgriff Fig. 2 zur Bildung einer grossen Schlinge nicht aus, weil der Hebel an demselben zu kurz ist, ein längerer aber nicht mehr mit dem blossen Zeigefinger regiert werden könnte. Für solche Fälle eignet sich das Instrument Fig. 11, 12; auch dieses besitze ich mit ganz dünnen Röhren, die sich ebenso leicht mit Schonung der Nasenmuscheln durch die Nase führen lassen, wie der Katheter; an ihm kann man eine so grosse Schlinge bilden,

wie sie für den grössten Polypen angemessen ist, und hat bei diesem Instrumente noch den Vortheil, die Schlinge schnell, ohne Kurbel, zuschnüren zu können, wenn man die Ringe (Fig. 2, *b b*) kräftig gegen den Fuss des Instrumentes zurückzieht. Das in Fig. 11 und 12 abgebildete Instrument zeigt Röhren von der grössten Stärke, wie man sie bei ganz weiter Nasenhöhle anwenden kann, ich besitze aber auch, wie vorhin gesagt, ein solches Instrument mit ganz dünnen Röhren. Ich halte die Kurbel zum Einschnüren des Polypen im Allgemeinen für überflüssig und unzweckmässig, weil sie die Feinheit des Gefühles beeinträchtigt und weil auch eine Drahtschlinge von feinem Drahte den Polypen oder Tumor vollständig durchglüht, auch wenn die Schlinge nicht mit äusserster Gewalt d. i. mit einer Kurbel zusammengeschnürt wird. Wäre es bei einem sehr grossen Rachenpolypen nöthig die Schlinge, die man in solcher Grösse nicht durch die Nase schieben kann, wohl aber wenn sie schmal ausgezogen ist, im Rachen zu erweitern, so vollführe man dieses, wie es schon von **Middeldorpf** geschehen. Man zieht die Schlinge, so wie man sie vom Munde aus im Rachen erblickt, mit dem Finger oder mit einem kleinen Haken noch mehr herab und erweitere sie dann mit den ausgespreizten Fingern. In schwierigen Fällen müsste man erst durch das Bellocque'sche Röhrchen einen Faden vom Munde aus durch die Nase zurückziehen, diesen Faden an die Schlingen befestigen, nun erst die Schlinge durch die Nase in den Rachen schieben und wenn sie hier angelangt, durch den Faden abwärts in den Rachen ziehen, bis sie sichtbar wird, und erweitert werden kann. Ist diese Procedur zu umständlich und schwierig, dann rathe ich die Sache kurz zu machen und den Polypen oder Tumor vom Munde aus durch irgend einen Galvanokauter erst zu zerbrennen, verkleinern, bis er für die Schlinge applicabel geworden ist, gerade so, wie man es bei grossen Kehlkopf-Polypen macht. Dieses Zerbrennen wird sich sehr leicht machen lassen, denn bei sehr grossen Polypen oder Tumoren im Cavum pharyngo-nasale setzten diese selbst schon die conditio sine qua non frei in das Cavum eingedrungen werden kann, nämlich dass das Gaumensegel weit von der hinteren Rachenwand absteht. Die Vereiterung resp. Mortificirung des Polypen fürchte man nicht, denn ohne diese geht es ja überhaupt nicht ab, man möge operiren wie man wolle; der Rest eines solchen Polypen wird immer der Eiterung überlassen werden müssen. Uebrigens kann man die Zerbrennung eines grossen Gewächses im Rachen auch von der Nase aus vornehmen mit dem

Katheter (Fig. 14) oder mit irgend einem Galvanokauter, den man wie eine Sonde gerade biegt und durch die Nase führt. — Man wird die Frage aufwerfen, woher es wohl komme, dass man zur Operation der Nasenpolypen, die Galvanokaustik fast gar nicht bis jetzt, am allerwenigsten ausschliesslich, angewendet hat, da die Galvanokaustik doch schon seit beinahe 20 Jahren in die operative Medicin eingeführt ist. Der Grund hiervon liegt nun nicht so sehr auf der Oberfläche, als man auf den ersten Blick glauben möchte. Er liegt weniger in den von mir verbesserten Instrumenten, als vornehmlich in einer ungenügenden Untersuchungsmethode der Nase, in der Vernachlässigung der Rhinoskopie. Ohne letztere wird man auch mit der Galvanokaustik wenig Günstiges erzielen und die Methode bald fallen lassen; man würde ohne sie nur im Finstern in der Nase herumtappen, viele Schmerzen verursachen und Zeit verschwenden. Ein blosses Hinaufdrücken der Nasenspitze oder Erweitern des Naseneinganges mit einem gewöhnlichen zweiarmigen Ohrtrichter, noch dazu beim blossen Tageslichte, genügt freilich nicht um sich in der Nase genügend zu orientiren und die Galvanokaustik zur Anwendung zu bringen. Alsdann liegt der Grund allerdings auch in den unvollkommenen Instrumenten; solche mit fingerdicken Leitungsröhren, bei denen die Schlinge durch eine Kurbel zusammengeschnürt wird, machen eher noch mehr Schmerzen und verursachen nicht weniger Verletzungen in der Nase als die Zange. Schon **Middeldorpf** hat mit der Galvanokaustik nicht blos Rachen- sondern auch Nasen-Polypen operirt. Er sagt aber hierüber Folgendes (die Galvanokaustik ein Beitrag zur operativen Medicin S. 138): „die meisten Individuen eignen sich für die Zange, jedoch giebt es deren, wo die Galvanokaustik sich trefflich bewährt; es sind dies namentlich die festeren, schmal aufsitzenden Polypen, welche in die Nasenöffnung oder vor derselben hinausragen. Hier ist die Operation, im Vergleich zu dem höchst quälenden und unangenehmen Ausreissen ungemein schnell, sicher, elegant und mit wenig Blutverlust verbunden, da die Schleimhaut, die Hauptquelle der Hämorrhagie, nicht zerrissen wird. Diejenigen Nasenpolypen, welche mehr auf einer flächenhaften Degeneration der Schneider'schen Membran beruhen, eignen sich nicht für unser Verfahren, da dort der ganze Boden entfernt oder modificirt werden muss.“ Und so verfuhr denn auch **Middeldorpf** bis zu seinem Lebensende d. h. er operirte fasst ausschliesslich mit der Zange. Ich operire dagegen ausschliesslich mit der Galvanokaustik alle Polypen, von welcher

Gestalt, Ausbreitung und Grösse dieselben auch sein mögen und gerade die auf flächenhafter Degeneration der Schleimhaut beruhenden, sind nach meiner Meinung gerade recht ein Object für die Galvanokaustik, da man mit nichts Besserem den Boden zerstören und modificiren kann. Uebrigens blickt auch aus der obigen Bemerkung von **Middeldorpf** der Grund hindurch, warum bisher sich die gewöhnlichen Polypen nicht für die Galvanokaustik eigneten, indem er sagt, sie sind dann ein Object für dieselbe, „wenn sie in die Nasenöffnung oder vor derselben hinaus ragen" — jedenfalls wohl deshalb weil man sie nun sieht. Wenn dieselben aber auch in der Nase gesehen werden, so sind sie nach meiner Meinung ebenfalls durch die Galvanokaustik zu operiren. Dazu kommt, dass man mit den dicken elfenbeinernen Leitungsröhren von **Middeldorpf** ohne Verletzungen und grosse Schmerzen in der Nase zu verursachen gar nicht in dieselbe eindringen könnte. Diese dicken Leitungsröhren sind aber ganz überflüssig, denn zur Leitung eines dünnen Drahtes bedarf es nur dünner Röhren, und dünner Draht durchglüht auch die festesten Gebilde. Die bisherigen Instrumente waren völlig unbrauchbar für eine allgemeine Verwendung bei Nasenpolypen. Ein weiterer Grund, nicht ausschliesslich die Galvanokaustik bei Nasenpolypen anzuwenden, lag aber offenbar auch in dem bisherigen Gebrauch des Platindrahtes. Dieser ist zu theuer und ausserdem wegen seiner Weichheit und Biegsamkeit ungeeignet, wogegen die stählernen Drahtsaiten bei ihrer Biegsamkeit doch eine gewisse Steifigkeit und Widerstandskraft besitzen, so dass sie, ohne sich zu verbiegen, in alle Winkel und Biegungen der Nase mit einer gewissen Gewalt hineingeschoben werden können und bei ihrer federnden Eigenschaft die Schlinge offen erhalten, so dass sie den glatten Polypen leicht hineingelangen lassen. Der Kostenpunkt ist aber kein geringes sondern ein bedeutendes Hinderniss für die ausschliessliche Anwendung der Galvanokaustik bei Nasenpolypen. Fast niemals habe ich bei einem Patienten *einen* Nasenpolypen beobachtet, sondern fast stets viele bis zu 50 und mehr Polypen. Wie viel Platindraht würde man bei einem einzigen Patienten verbrauchen?! Nach mehrmaliger Einführung reisst die Schlinge und muss durch eine neue ersetzt werden — ja sie reisst manchmal schon beim blossen Einführen in das Instrument und Befestigen an demselben. Wer schliesslich nur deshalb die Galvanokaustik bei dieser Operation vernachlässigt, weil sie einige Umstände verursacht und physikalische Kenntnisse erfordert, dafür aber mit der Zange dem

Kranken grosse Qualen bereitet und Zerstörungen gesunder Organe anrichtet, der handelt nicht richtig. — Ein Arzt, welcher an sich selbst beide Methoden hat anwenden lassen, die mit der Zange und die mittelst der Galvanokaustik, wird das beste Urtheil über beide Methoden haben, und deshalb lasse ich statt aller weiteren Empfehlungen für meine Methode hier einen Brief abdrucken vom Herrn Dr. **Rosskothen** aus Düsseldorf, welchen ich im November 1869 hier in Breslau auf die angegebene Weise von einer grossen Anzahl Nasenpolypen befreite, nachdem er bereits dreimal von anderen Aerzten mittelst der Zange operirt worden war. Er schreibt: „Nachdem nun 4 Wochen seit meiner Anwesenheit bei Ihnen verflossen sind, beeile ich mich, Ihnen mitzutheilen, dass der Erfolg Ihrer Operation meiner Nasenpolypen bisher ein völlig ungetrübter gewesen ist und, wie ich hoffe, auch bleiben wird. Beide Nasengänge sind für die Luft völlig durchgängig und nur spüre ich ab und zu im rechten Nasengange ein kleines Hinderniss, bedingt durch die, wie Sie wissen, angeschwollene und verdickte Muschel. Mein Nasen-, Rachen- sowie Bronchial-Katarrh hat bedeutend nachgelassen und ist bald ganz verschwunden, da ich meinen natürlichen Respirator durch die Entfernung der Polypen wieder erlangt habe. Seit 15 Jahren habe ich volles freies Athmen durch die Nase kaum gekannt und sie werden danach, lieber Herr Professor, die Wohlthat ermessen, die ich Ihrer Galvanokaustik danke. Was nun Ihre Operations-Methode anbelangt, so stehe ich nicht an zu erklären, dass sich an ihr (wenn auch in anderer Auffassung als gewöhnlich) der alte Spruch: „cito, tuto et jucunde“ bewahrheitet. Schnell ist das Verfahren; was die Sicherheit anbetrifft, so möchte ich fragen, was sicherer, zerstörender wirkt, dort wo wir mit der Schneide des Messers nicht hinkommen können, als die weissglühende Hitze? Was das jucunde bedeutet, wird der wissen, der die früheren unsicheren, mit den atrocesten Schmerzen verbundene Methode des Ausreissens durch die Polypenzange an seiner eigenen Nase durchgemacht hat; sicherlich wird er dem jucunde zustimmen. Einer der Hauptvorzüge der Galvanokaustik ist sicherlich der, dass dadurch keine oder fast keine Blutung gesetzt wird, also abgesehen von dem Blutverluste, das Operations-Feld fortwährend frei und klar bleibt und so der Weg zur weiteren Operation gebahnt wird, ohne wie früher, im blutenden Felde, wo nichts zu erkennen war, im Dunkeln tappen zu müssen. Ferner, dass man im Stande ist, nach der Beseitigung der Polypen die etwa noch übrig bleibenden

Wurzelreste, überhaupt den Mutterboden des Fremdgebildes, mit dem weissglühenden Galvanokauter auf's Nachdrücklichste noch einmal bearbeiten zu können und so mit der bisher grösstmöglichsten Sicherheit ein Wiederentstehen derselben zu verhüten. Alles dieses ist bei der Ausreissmethode total unmöglich, der Insult der Schleimhäute trägt nur zu rascheren und verbreiteteren Wucherungen bei, wie ich es ja an mir selbst nach mehrmaliger Operation von den ersten Koryphäen der Chirurgie zu beobachten Gelegenheit hatte. Ein weiterer, wenn auch geringerer, doch immer gewichtiger Vorzug ist der, dass bei der Galvanokaustik gar keine ferneren Nachwehen entstehen, während bei dem Ausreissen, Verschwärungen, Entzündungen in grösserem Umfange gar nicht selten sind, wie es mir selbst nach der letzten Operation mit der Zange begegnete. — Nach allen diesen schwerwiegenden Vorzügen steht wohl zu erwarten, dass das barbarische unsichere Operations-Verfahren mit der Zange der Galvanokaustik bald ganz weichen und als vergangenen Zeiten angehörig betrachtet werden wird".

Befindet sich ein Polyp ganz vorn, im Eingange der Nase oder selbst vor demselben oder hat man ihn durch eine kräftige Exspiration nach aussen schleudern lassen oder ihn mit einer langen Schlinge hierher von hinten gezogen, so empfiehlt es sich, den Kopf desselben mit einer kleinen Schieberpincette (etwa wie man sie zum Unterbinden von Gefässen gebraucht) zu erfassen, ihn anzuziehen und die galvanokaustische Schneideschlinge nun über diese Pincette auf den Polypen hinaufzuschieben. Indem man dabei mit der Schlinge immer weiter auf den Polypen aufwärts geht, zieht man sie in gleichem Maasse immer mehr zusammen, bis man endlich an die Nasenwand resp. an die Wurzel des Polypen angelangt ist; eine so kleine zusammengezogene Schlinge kann man sehr hoch in die Nase hinaufführen, wohin zu gelangen man mit einem anderen Operations-Instrumente kaum im Stande ist.

Wie man selbst bei ganz verengter Nase mit der Schlinge Polypen operiren, ja selbst aus dem Cavum pharyngo-nasale solche durch die Nase herausholen kann, möge folgender Fall beweisen:

Herr Kaufmann Kretschmer von hier, 44 Jahr alt, leidet seit Jahren am Asthma, welches Leiden durch die vielen Polypen in seiner Nase noch vermehrt, vielleicht sogar erzeugt worden ist. Trotzdem konnte er sich zu einer Operation mit der Zange nicht verstehen und wollte lieber die Polypen behalten, als sich den

Qualen einer solchen Operation aussetzen. Als er von meinem Operations-Verfahren hörte, entschloss er sich zur Operation und fand sich bei mir ein. In der linken Nasenhöhle fanden sich eine ziemliche Anzahl von Polypen, die leicht mit der Schlinge entfernt wurden, da diese Nasenhöhle weit war. Dagegen war die rechte Nasenhöhle so verengt, dass man etwa nur einen Messerrücken hätte hindurchschieben können; gegen diese verengte Stelle sah man sich von hinten nach vorn einen Polypen wälzen, wenn man den Kranken stark die Luft in die Nase pressen liess — keine Spur von Luft vermochte Patient durch diese Nasenhöhle zu treiben. Mit dem Rhinoskope sah man sehr deutlich im Cavum pharyngo-nasale einen pflaumengrossen Polypen, welcher aus der rechten Choane herausgewachsen war. Ich machte eine sehr lange mehrere Zoll lange Schlinge von Eisendraht (Drahtsaite), etwa wie eine Haarnadel, nur breiter, führte diese im senkrechten Durchmesser der Nase in dieselbe ein und schob sie bis in's Cavum, dort erst wendete ich sie in den Querdurchmesser — die Leitungsröhren blieben ausserhalb der Nase. Mit dieser Schlinge fing ich den Polypen im Rachen und zog ihn durch die verengte Stelle der Nase bis vor die äussere Nasenöffnung, wo er fixirt und nun mit der Schlinge abgeglüht wurde. Auf diese Weise holte ich noch mehrere Polypen aus dieser Nasenhöhle, bis sie frei wurde. In dem Maasse die Polypen entfernt wurden, in dem Maase erweiterte sich die verengte Stelle der Nase bis auf einen gewissen Grad, so dass mir nun auch der Einblick von vorn in die Nase besser gelang. Man vergleiche auch über diese Operations-Methode, was ich in Nr. 40, 1869 der Berliner klinischen Wochenschrift über dieselbe gesagt habe unter der Aufschrift: die Operation der Nasen- und Nasenrachen-Polypen.

Einen Fall, welcher einen glänzenden Beweis für die Trefflichkeit der Rhinoskopie liefert und den ich schon oben andeutete, will ich hier etwas ausführlicher mittheilen.

Der Studios. med. Kochmann, früher dem Lehrfach sich widmend, suchte in dieser Zeit in einer chirurgischen Klinik wegen eines Nasenleidens Rath. Seit Kindheit nämlich hatte er niemals durch die rechte Nasenhöhle auch nur eine Spur von Luft athmen können. Das Uebel wurde für einen Tumor nasalis erklärt und mit Einspritzungen von Zinklösung behandelt. Da nach sechswöchentlichem Gebrauch derselben Patient nicht den geringsten Erfolg wahrnahm, so gab er diese Behandlung auf und wendete sich später, als er hier Medizin studirte, an mich. Allerdings fand

ich schon bei der Untersuchung der Nase von vorn, eine solche Verbiegung und blasenartige Auftreibung der Nasenscheidewand in die rechte Nasenhöhle hinein, dass man dieses für einen Tumor hätten halten können. Diese Auftreibung der Nasenscheidewand ragte so sehr gegen die rechte Wand der Nase, dass sie diese berührte, dennoch aber konnte man, unter der Auftreibung, mit einer dicken Knopfsonde tief in die Nase eindringen; sie also konnte nicht die Ursache der völligen Impermeabilität der Nase sein. Die Sonde bis hinten in die Nase geführt, stiess hier auf einen festen Widerstand und wollte unter keinen Umständen in den Rachen dringen. Ich untersuchte nun den Patienten rhinoskopisch bei directem Sonnenlichte; die linke Choane war normal, frei und offen, die Nasenmuscheln deutlich zu sehen; von der rechten Choane war keine Spur vorhanden, d. h. sie war vollständig durch eine Wand verschlossen, die das Aussehen der Nasenscheidewand hatte, nämlich roth erscheinend und mit gewöhnlicher Schleimhaut überzogen. Welcher Natur diese, jedenfalls angeborne, Atresie sei, liess sich schwer bestimmen, ob sie knöchern, knorpelig oder blos häutig sei. Sie fühlte sich hart an, gab aber mit der Sonde percutirt, doch nicht das Gefühl und Geräusch von Knochen! sie war deshalb wohl knorpelig. Patient wollte unter allen Umständen operirt sein, um von den lästigen Beschwerden befreit zu werden, die einmal in dem Unvermögen bestanden, Luft durch diese Nasenseite zu ziehen, dann aber ganz besonders in der Ansammlung von Schleim, den Patient immer durch eine Art Operation aus der Nase graben musste, weil er ihn durch Schnäuzen eben nicht herausschaffen konnte. Die Operation, die Atresie zu beseitigen, war bei dem eigenthümlichen Baue der Nase schwierig, wenn ich nicht die Nase aussen aufspalten wollte. Unter Leitung des Rhinoskopes führte ich vom Munde aus einen hakenförmig gebogenen, spitzen Galvanokauter (cf. S. 39) glücklich bis an die Atresie und liess ihn hier erglühen, es gelang mir ein Loch zu brennen, das jedoch nicht perforirend war. Patient musste jetzt in den Krieg, um sich der Krankenpflege zu widmen. Als er nach ½ Jahre wiederkam, war ich erstaunt das durch einmaliges Brennen erzeugte Loch noch wiederzufinden. Dieser Umstand schien mir dafür zu sprechen, dass die Verwachsung nicht häutig sei, weil sonst das Loch wohl wieder verwachsen wäre, wie man dieses an anderen Körpertheilen wahrnimmt. Da die Operation unter Leitung des Rhinoskopes vom Munde aus zu schwierig war, so bog ich einen spitzen Gal-

vanokauter gerade, wie eine Sonde und nachdem ich mich noch einmal genau über den Bau der Nase informirt hatte, schob ich den Brenner durch die Nase bis an die Verwachsung. Jetzt nahm ich den Handgriff Fig. 3 und berührte mit diesem die Enden des Brenners, welche vorn aus der Nase ragten — in Pausen, um das Erhitzen der Leitungsdrähte zu verhindern (den Handgriff hatte ich selbstverständlich durch die Leitungsschnüre mit der Batterie in Verbindung gebracht). Auf diese Weise drang ich langsam mit dem Brenner in die Verwachsung vorwärts und plötzlich gleitete er durch dieselbe hindurch in den Rachen. Die sogleich vorgenommene rhinoskopische Untersuchung zeigte deutlich den Brenner durch die Choane oben durchgedrungen und über dem Wulste der Tuba Eustachii angelangt. Nach Entfernung des Brenners konnte Patient sofort etwas Luft durch die Nase pressen. Es wurden jetzt durch mehrere Wochen dicke Knopfsonden und dicke Darmsaiten von der Nase aus durch die Oeffnung durchgeschoben und etwa ½ Stunde liegen gelassen, um später dieselbe noch durch die Galvanokaustik grösser zu brennen — Patient befindet sich noch in Behandlung.

Am Schlusse dieser Nasenoperationen ist noch die wichtige Frage zu erledigen: treten nach der Anwendung der Galvanokaustik keine Recidive von Nasenpolypen ein? Darauf antworte ich: nein — wenn man überall zu der Wurzel der Polypen gelangen kann! In dieser Unmöglichkeit, nicht immer zu der Wurzel der Polypen gelangen zu können, liegt die Möglichkeit der Recidive bei jedem Operations-Verfahren. Operateure, welche glauben durch recht gewaltsames Reissen und Operiren mit der Zange Recidive zu verhüten, täuschen sich über die anatomischen Verhältnisse der Nase; das gewaltsame Reissen macht es nicht, sondern das macht es, dass man sucht die Wurzel der Polypen zu erreichen. Man nehme sich einmal einen skelettirten Schädel und gehe mit einer Polypenzange in die Nase und man wird sich überzeugen, wie wenig weit man ohne Zerstörung der Muscheln in die Nase vordringen, ja die Zange öffnen kann. Selbst wenn die Nasenmuscheln zerstört sind, kann man eine geöffnete Zange noch nicht einmal bis an die obere Nasenwand bringen. Wenn man aber mit irgend einem Instrumente in alle Biegungen und Winkel der Nase gelangen kann, so ist es das galvanokaustische, welches bei grösster Feinheit doch einen mächtigen Effect auszuüben im Stande ist. Aber selbst mit dem galvanokaustischen Instrumente kann man, wenigstens gleich zu Anfang, nicht in eine

durch gewulstete, geschwellte Schleimhaut verengte Nase gelangen oder den Sitz der Polypen durch das Auge wahrnehmen. Letzteres ist zwar nicht unbedingt nöthig, denn man kann mit der feinen Drahtschlinge auch blindlings nach verschiedenen Richtungen in die engsten Winkel der Nase eindringen und Polypen fangen; absolut sicher ist man aber doch nicht, ob hier und da, namentlich über den Nasenmuscheln Polypen oder deren Reste zurückgeblieben sind. Dennoch kann man allermeist eine gute Prognose geben und die endliche Vertilgung der Polypen in Aussicht stellen. Die Sache verhält sich etwa folgendermassen: Es hat z. B. Jemand 50 Polypen in der Nase; bei der Operation habe ich 40 gänzlich vertilgt, von den übrigen 10 bleiben Reste zurück, die dem Auge und dem Instrumente entgangen waren. Jene Reste kommen nun in Sicht, wenn die übrige Schleimhaut sich mehr geglättet hat und die Nase wieder mehr zum Normalen zurückgekehrt ist und documentiren sich endlich deutlich, wenn an ihnen wieder neue Gewächse hervorwuchern; nun ist man im Stande sie zu operiren. Sollten nach dieser zweiten Operation abermals Reste zurückbleiben, so wartet man wiederum ab, bis sich die Schleimhaut mehr geglättet hat und verfährt dann wie das zweitemal. Ruhen darf man nicht bis man Alles Krankhafte entfernt hat und sollte dieses auch mehrere Jahre dauern; endlich wird man zum Ziele gelangen. Man mache diese Verhältnisse den Patienten einigermassen klar, um sie nicht zu unbilligen Ansprüchen zu verleiten. Es sind mir Patienten, auch junge, vorgekommen, die wohl an 50 Polypen in beiden Nasenhöhlen und dem Rachen hatten; hier zu verlangen, dass alles Krankhafte mit Einemmale vertilgt werden könne, ist unbillig. Wenn so mancher Patient mehre Jahre hintereinander wegen Brustleiden oder dgl. in ein Bad reist, warum soll er nicht auch wegen Nasenpolypen mehrere Jahre hindurch den Operateur aufsuchen? Wer meine Instrumente versucht, welche zum Theil nur wie eine Stricknadel stark sind und im Augenblicke heftig erglühen, der wird mich in dem, was ich hier über Verhütung der Recidive durch die Galvanokaustik gesagt habe, keiner Uebertreibung zeihen.

Für diejenigen, denen die Galvanokaustik nun einmal zu viel Umstände macht und die es vorziehen, durch Ausreissen die Nasenpolypen zu entfernen, denen kann ich meine Drahtschlinge und die dazu oben angegebenen Instrumente bestens empfehlen, nämlich Handgriff Fig. 2, armirt mit den langen Röhren Fig. 14 oder noch besser, nur ein halbmal so lange Röhren, in welche die Draht-

saite eingezogen wird. Dieses Instrument ist so leicht, handlich und wirksam, dass die Zange nicht im Entferntesten mit ihm verglichen werden kann. Die Drahtschlinge lässt sich auch in die engste Nase einführen, sei es im queren oder sagittalen Durchmesser, kurz es gilt hier ganz dasselbe, was ich vorhin über die Operation mit der galvanokaustischen Schneideschlinge gesagt habe, nur mit dem Unterschiede eben, dass ich diese Schlinge nun nicht zum Abglühen sondern nur zum Abreissen benütze. Man hat dabei noch den Vortheil vor der Zange, dass man die feine Drahtschlinge fast immer bis an die Wurzel des Polypen hinaufschieben und jede Verletzung der Nase vermeiden kann, ja es wäre ein wahres Kunststück, wenn man mit dieser Schlinge die Nase verletzen sollte, wogegen es mit der Zange ein Kunststück ist, sie nicht zu verletzen. Man kann mit dieser Schlinge gleich ganze Convolute von Polypen fassen und ausreissen — aber freilich es treten dabei meistens sehr bedeutende Blutungen und Schmerzen ein, wie ich dieses wiederholt erfahren habe und deshalb verdient die Galvanokaustik den Vorzug. Wenn ein mit der Schlinge eingeschnürter Polyp zu fest sässe, so dass das Abreissen durchaus nicht gelingen wollte und man eben keine Batterie zur Hand hat, um durch Abglühen die Operation zu vollenden, so muss man den Draht an einer Stelle unten am Griff durchschneiden, er zieht sich dann aus den Röhren heraus und durchschneidet dabei vielleicht noch den Polypen.

Die Galvanokaustik empfehle ich auch zu einer anderen Operation in der Nasenhöhle, bei der man sie bis jetzt noch nicht angewendet hat, die dem Arzte Schwierigkeit machen kann, wenigstens wenn er nicht roh zu Werke gehen will, nämlich bei der Entfernung mancher fremder Körper, welche in die Nase gelangen; zum Zerbrennen fremder Körper. Kinder stecken sich nicht selten quellende Körper, wie Bohnen, Erbsen, Johannisbrodkörner, Lupinen und dgl. in die Nase. Bei den Versuchen, welche die Angehörigen der Kinder in der Regel zuerst vornehmen, um sie zu entfernen, werden sie gewöhnlich noch tiefer in die Nase gestossen. Mit kaum glaublicher Schnelligkeit quellen diese Körper um das zwei- drei- und mehrfache an — weil sie wie in einem Frühbeete sich befinden — und sind nun fest in der Nase eingekeilt. Die Operation, sie zu entfernen, kann auf gewöhnliche Weise Schwierigkeiten und dem Kranken grosse Schmerzen und Blutungen machen, da die Nasenschleimhaut beträchtlich anschwillt. Ich empfehle hier das Zerbrennen der Körper mittelst des spitzen

Galvanokauters, welcher auch in eine ganz verschwollene Nase noch eindringen kann, wie etwa eine Stricknadel. Man dilatire zu diesem Zwecke die Nase mit einem der oben angegebenen Specula und führe bei guter Beleuchtung den kalten Galvanokauter bis an den fremden Körper; hier lasse man ihn in Pausen erglühen, damit die Hitze auf die Nase nicht überströme; man kann ihn so ganz zerstören und die Schwellung der Nase wird bald abnehmen. Man vergleiche, was ich weiter unten über das Zerbrennen fremder Körper im Ohre sagen werde.

---

4. Krankheiten der Mundhöhle.

Es ist hier nicht meine Absicht alle möglichen Krankheiten der Mundhöhle herzuzählen, gegen welche man die Galvanokaustik anwenden kann und zum Theil von anderen Aerzten auch schon angewendet worden ist, sondern nur solche anzuführen, gegen welche ich ein besonderes Verfahren in Anwendung gebracht habe; dies sind die Hypertrophie und Geschwülste der Mandeln. Schon **Middeldorpf** exstirpirte die Mandeln mit der Schneideschlinge (l. c. S. 130) und sagt darüber in diesem einen Falle: „die Wunde war so tief, dass kein Messer ohne Verletzung der Gaumenbögen die Tonsille hätte in dieser Weise ausschälen können und ist den 17. Tag geheilt, ohne dass eine Spur zurückgeblieben wäre“. Auch ich habe diese Erfahrung gemacht — dennoch widerrathe ich dieses Verfahren mit der Schneideschlinge für gewöhnliche Fälle. Die hypertrophische Tonsille besitzt ein so derbes Gewebe, dass die Schneideschlinge auch beim heftigen Erglühen nur langsam dasselbe durchschneidet; dabei wirkt nothwendiger Weise die Glühhitze so in die Umgegend, dass sich ihre Wirkung in so bedenklicher Region nicht beschränken lässt. Bei einem Studenten hatte ich die stark hypertrophische Tonsille gut mit der Schneideschlinge erfasst und liess die Glühhitze heftig einwirken, dennoch wurde die Tonsille so langsam durchbrannt, dass mir bange wurde vor der weiter greifenden Wirkung der Glühhitze auf die Umgegend. Ich durchschnitt deshalb den Draht und zog ihn von der Tonsille ab, obgleich diese erst zur Hälfte durchbrannt war — dennoch fiel die ganze Tonsille durch den nachfolgenden Brandschorf radicitus, wie ausgeschält heraus. Ich empfehle daher ein anderes

Verfahren, welches ich in einer grossen Anzahl von Fällen bei Kindern und Erwachsenen hinlänglich erprobt habe und welches hoffentlich alle anderen Exstirpations-Methoden verdrängen wird. Es empfiehlt sich namentlich bei Kindern, bei denen doch allermeist die Hypertrophie der Mandeln vorkommt und bei denen die Operation mit dem Messer häufig ihre grossen Schwierigkeiten hat, wenigstens wenn es sich um Entfernung beider Mandeln handelt. Eine Mandel lassen sich die Kinder allenfalls noch herausschneiden, weil sie den Effect der Operation vorher nicht wissen, wenn sie aber die bedeutende Blutung und den Schmerz erfahren haben, sind sie nicht zu bewegen, sich die andere Mandel auch herausschneiden zu lassen und mit Gewalt ist hier nichts zu machen. Was man auch dagegen einwenden möge, so ist es doch unzweifelhaft, dass nach der Ausschneidung der Mandeln tödtliche Blutungen eintreten können, nicht blos weil man zu tief geschnitten, sondern weil hier unberechenbare Anomalieen des Verlaufes der Arterien erfahrungsgemäss vorkommen. Bei meiner Methode vermeidet man nicht blos diese Gefahr, sondern sie ist fast ganz schmerzlos, wie seltsam dies auch erscheinen möge, so dass sie sich selbst kleine Kinder ganz wohl gefallen lassen. Mein Verfahren besteht darin, mit einem spitzen schnell und heftig erglühenden Galvanokauter die Tonsillen zu zerstechen; man kann ihnen dabei jede beliebige Gestalt und Kleinheit geben, indem man hier gleichsam mit dem Galvanokauter, wie der Bildhauer mit dem Meissel, modellirt. Ich verfahre dabei so, dass ich mit dem linken Zeigefinger oder mit einem knieförmigen Spatel die Zunge des Patienten stark abwärts drücke und mit dem Galvanokauter, den ich in der Regel ausserhalb des Mundes erst stark erglühen lasse, schnell in die Tonsille einsteche. Ist das Zäpfchen sehr gross und im Wege, so bette ich es vorher, nachdem ich schon die Zunge niedergedrückt habe, hinter die Tonsille und zwar mit dem kalten Operations-Instrumente selbst, oder lasse es von einem Gehilfen mittelst eines Theelöffels oder ähnlichen Instrumentes zurückhalten. Gewöhnlich vollende ich, wenigstens bei Kindern, die Operation nicht in einer Sitzung, sondern warte erst ab, wieviel durch den nachfolgenden Brandschorf noch zerstört wird.

Aber auch grössere und bösartige Tumoren der Tonsillen kann man auf diese Weise entfernen. Bei einer 70jährigen Frau entwickelte sich an der linken Tonsille ein bösartiger Tumor, der so sehr den Rachen und dessen Isthmus verengte, dass die Patientin im Schlingen und Athmen beeinträchtigt wurde. Obwohl

sich nun aussen allmälig eine enorme Infiltration der Halsdrüsen entwickelte und die Patientin schliesslich an Marasmus zu Grunde ging, so setzte ich doch beinahe $^3/_4$ Jahre lang das Zerstören des Tumors der Tonsille mit dem glühenden Galvanokauter fort und ermöglichte in dieser Zeit der Patientin wenigstens das Schlingen und Athmen. Eines Tages, als gerade die DDr. Hirton aus London, Anderson aus Glasgow und Jones aus America bei mir waren, trat bei dem Zerstechen des Tumors eine so bedeutende Blutung ein, dass wir Mühe hatten, sie zu stillen — welche Blutung wäre hier erst eingetreten bei der Operation mit dem Messer!

Dasselbe Verfahren kann man auch bei anderen grossen oder kleinen Tumoren der Mundhöhle anwenden. Bei einem älteren Herrn, Dr. H. von hier, bildeten sich auf der Zunge, von der Mitte derselben abwärts bis zur Wurzel, kleine Drüsengeschwülste, so dass die Zunge wie mit Perlen besäet aussah; sie verursachten dem Patienten sehr lästige Beschwerden, Stiche beim Schlingen und dgl. Ich zerstach die einzelnen Tumoren mit dem spitzen glühenden Galvanokauter in verschiedenen Sitzungen und bereitete dem Kranken dadurch ein wahres Labsal. Jedesmal wenn Patient glaubte, es sei wieder ein solcher Tumor gewachsen, kam er zu mir, ich kann sagen, um sich eine Erquickung bereiten zu lassen. Er wurde hierdurch von seinen Beschwerden befreit und seit länger als einem Jahre d. i. bis heute hat es keiner weiteren Operation bedurft. Mit welchem Aetzmittel oder auf welche andere Weise hätte man diese Tumoren beseitigen wollen? Höllenstein hätte sehr üble Nebenwirkungen hervorgerufen, abgesehen davon, ob es mit demselben überhaupt gelungen wäre, diese Gebilde zu entfernen.

---

5. Krankheiten der Ohren.

Von Krankheiten, welche sich an dem Ostium pharyngeum der Tuba Eustachii und deren Umgebung entwickeln und welche durch die Galvanokaustik beseitigt werden können, habe ich schon oben bei den Krankheiten des Rachens gesprochen, hier soll nur von denen des äusseren Gehörganges und des Trommelfelles die Rede sein. Wie ich schon wiederholt in diesem Buche hervorgehoben habe, ist es nicht eine blosse Vorliebe für die Galvanokaustik oder Sucht nach Künsteleien, welche mich bestimmten dies

oder jenes Leiden auf galvanokaustischem Wege zu beseitigen, sondern die nüchterne Beobachtung und Erfahrung, dass dieser Weg der einfachere, bessere und sicherere ist. — Hier am Schlusse der galvanokaustischen Operationen hebe ich dies noch einmal hervor, weil es auch von dem gilt, was ich in diesem Abschnitte sage.

Ich habe bis jetzt die Galvanokaustik bei drei verschiedenen Krankheiten des äusseren Ohres in Anwendung gebracht. 1. Bei Polypen des äusseren Gehörganges und der Paukenhöhle, 2. zur Perforation des Trommelfelles bei Leiden des Ohres, welche jene erfordern, 3. zum Zerbrennen fremder Körper im Ohre. Bei den zwei letzteren Leiden ist zuerst von mir die Galvanokaustik angewendet worden.

Schon bei der Begründung der Galvanokaustik wandte **Middeldorpf** dieselbe an zur Entfernung der Ohrenpolypen und zwar mittelst der galvanokaustischen Schneideschlinge (l. c. S. 144) und hat er diese Operation bis an sein Lebensende wiederholt ausgeführt. Es ist nun aber hier durchaus nicht meine Meinung, dass man bei jedem Ohrpolypen sofort zur Galvanokaustik greife, da würde man sich unnöthige Mühe und Umstände machen. Manche, selbst ziemlich grosse Polypen sitzen so locker an den Wänden des Gehörganges, dass ich sie mehr denn Einmal durch blosses Spritzen, mittelst eines kräftigen Wasserstrahles aus dem Ohre entfernt habe, ähnlich wie manche Patienten durch kräftige Hustenstösse Polypen aus dem Kehlkopfe entfernen. Andere Polypen im Ohre sitzen nur so fest, dass man sie mit einer Pinzette in toto abreissen kann. In den beiden genannten Fällen mag der Polypenschnürer von **Wilde** zu unverdienter Ehre gekommen sein. Ich besitze ein solches Instrument, das ich aus Würzburg bezogen, und ich kann nur immer wieder darauf zurückkommen, dass es unphysikalisch construirt ist: überall scharfe Kanten und Ecken, um die sich der so feine Draht ziehen soll, die Folge davon ist, dass die Schlinge sich schlecht oder gar nicht zusammenziehen lässt und leicht reisst — Alles Uebelstände, die einem Instrumente nicht zur Empfehlung gereichen, mit dem man in einem engen Raume, häufig schnell und sicher (bei Kindern), operiren soll. Dazu kommt noch, dass es bei festen fibrösen Polypen nichts nützt, indem es diese ohne Gefahr nicht entfernt und dass man andererseits bei den oben angegebenen leichteren Fällen nicht nöthig hat, sich mit der Schlinge abzumühen. Würden bei dem genannten Instrumente die scharfen Kanten und Ecken vermieden sein, würde namentlich die Biegung nicht knieförmig sondern mehr

im Bogen verlaufen, hier etwa statt blosser Ringe, jederseits sich eine Röhre befinden, in welcher der Draht liefe, so wäre das Instrument schon zweckmässiger, dann wäre aber auch schliesslich ein Instrument entstanden, wie mein galvanokaustisches, von dem wir sogleich sprechen werden. Auch würde ich zu dem Wilde'schen Instrumente übersilberten Kupferdraht, statt Eisendraht empfehlen, jener ist weicher, zieht sich besser als Schlinge zusammen und ist deutlicher zu sehen. Will man sich einer Pinzette zu der Entfernung der Polypen bedienen, so kann ich, auf vieljährige Erfahrung gestützt, noch immer meine im Archiv für Ohrenheilk. (Bd. I. 1864 S. 151) beschriebene empfehlen, und besitze ich eine solche mit löffelförmigen Enden, eine andere mit Zähnen, wie eine Hakenpinzette. Es kommen nun aber Fälle von Ohrenpolypen vor, wo alle bisher gebrauchten Instrumente im Stiche lassen, nicht etwa wegen der eigenthümlichen Beschaffenheit des Polypen oder des Gehörganges, sondern aus dem einfachen Grunde, weil sie Kinder betreffen, die sich mit keinem der genannten Instrumente in das Ohr kommen lassen. Hier ist guter Rath theuer, operirt muss werden, wenigstens muss der Polyp in seinem Wachsthum beschränkt werden; soll man nun wegen einer so ungefährlichen Operation das Kind durch tiefe Chloroformnarkose in Lebensgefahr bringen? — das wäre nicht zu verantworten und tief müsste die Narkose sein, wenn man in dem engen Gehörgange mit Ruhe operiren wollte. Einspritzungen in das Ohr lassen sich Kinder wohl gefallen, allenfalls auch das Einführen einer Pinzette, so lange man mit derselben nur locker sitzende Partikel von Polypen oder ganze Polypen abreisst, auch das einmalige Einführen einer Schlinge lässt sich noch machen, gelingt es aber nicht den Polypen mit einem Male zu entfernen und ist der Polyp derb und festsitzend, so lassen sich die Kinder nicht das Zweitemal an den Leib kommen; mit Gewalt aber ist hier partout nichts zu machen, man könnte hierdurch mehr Unheil anrichten, als der Polyp selbst hervorruft. Alle die genannten Uebelstände mache ich gegenwärtig an einem sechsjährigen Knaben, Conrad Aegidi aus Saarne, Kr. Falkenberg, durch. Der Knabe hat seit Jahren auf dem linken Ohre einen Polyp mit Ausfluss, der Polyp füllte fast den Gehörgang aus und ragte bis in dessen Eingang. Es war zu verlockend, um nicht den Versuch zu machen, den Polypen mit Einemmale durch die galvanokaustische Schneideschlinge zu entfernen. Mit einer sehr feinen Drahtschlinge ging ich in den Gehörgang, als ich aber tiefer dringen wollte, zog der Knabe den Kopf

zurück und ich musste eiligst die Schlinge schliessen — ich hatte etwa die Hälfte des Polypen entfernt. Jetzt aber war der Knabe unter keinen Umständen, weder durch Strenge noch durch Güte zu einem zweiten Versuche mit der Schlinge zu bewegen, obgleich er unmöglich die Glühhitze empfunden haben konnte, da die Schlinge sich ja in das Gewächs selbst hineingezogen hatte. In der folgenden Sitzung liess der Patient sich wenigstens den Ohrtrichter einführen und nun ging ich durch diesen mit meiner Ohrpinzette ein und zupfte ein Stück nach dem anderen von dem Polypen ab; je tiefer ich aber drang, desto derber war der Polyp, und da es in der Tiefe des Gehörganges unvermeidlich war, bei den Manipulationen mit der Zange die Wände des Gehörganges zu berühren, so liess sich auch diese Operation der Knabe nicht mehr gefallen und war weder durch Güte noch durch Strafen zur Fortsetzung dieser Operation zu bewegen. Nun war wieder guter Rath theuer; dass hier nicht an Anwendung von Aetzmitteln zu denken war, ist selbstverständlich, das zerfliessende Aetzmittel würde bei aller Vorsicht Schmerzen gemacht haben. Ich griff daher zum spitzen Galvanokauter und führte diesen durch den Ohrtrichter bis auf den Polypen, wo ich ihn in Zwischenräumen jedesmal nur momentan, erglühen liess. Dieses „Zischding", wie es der Knabe nannte, liess er sich sehr wohl gefallen, so dass ich in einer Sitzung im Stande war 20—30 mal das Instrument einzuführen und so allmälig immer weiter gegen die Wurzel des Polypen vorzudringen. Bei dem Gebrauche dieses Instrumentes schrecken die kleinen Patienten Anfangs zurück, nicht vor Schmerzen — denn sie empfinden in der That gar keine — sondern wegen des Zischens, das sie so nahe dem Labyrinthe vernehmen, man thut daher gut, sie auf dieses Zischen vor der Operation aufmerksam und es ihnen allenfalls anschaulich zu machen an irgend einem nassen Gegenstande, den man mit dem heissen Galvanokauter betupft. Der Polyp ist ganz vollständig bei dem Knaben entfernt worden und sah man nach dessen Entfernung, dass er seinen Ursprung in der Paukenhöhle gehabt und durch ein Loch im oberen Segmente des Trommelfelles nach aussen getreten war. Wo es immer angeht, bediene man sich zur Operation der Ohrpolypen der galvanokaustischen Schneideschlinge, da man mit dieser am schnellsten zum Ziele gelangt; bei sehr festsitzenden fibrösen Polypen würde man ohnehin mit keiner blossen Quetschschlinge zum Ziele gelangen, da diese nicht im Stande wäre den Polypen abzutrennen, wenigstens nicht ohne Gefahr (indem man im Voraus oft nicht wissen kann,

ob er aus der Paukenhöhle entspringt) und ohne grosse Schmerzen zu verursachen. Zur galvanokaustischen Schneideschlinge bediene ich mich ganz desselben Instrumentes und derselben Leitungsröhren (Fig. 2, 5 und 6) wie zur Operation der Kehlkopfpolypen und man glaube nicht, dass etwa kürzere Röhren sich besser appliciren liessen. Gerade diese langen krummen Röhren sind ganz geeignet für die Application im Ohre, weil wir sie von den verschiedensten Seiten in den Gehörgang einführen können, ohne uns mit dem Instrumente oder der Hand das Licht abzublenden; ein Umstand, der in einem so engen Raume nicht unwichtig ist. Zur Schlinge bediene ich mich auch hier der eisernen Drahtsaiten, nicht des Platins; ist der Gehörgang weit und dem Blicke gut zugänglich, so führe ich die Schlinge aus freier Hand in denselben ein, geht dieses nicht an, so schiebe ich die Schlinge durch das zweiarmige Speculum, mit welchem ich den Gehörgang offen erhalte; sobald der Polyp erfasst ist, lege ich das Speculum fort. Uebrigens kann man dieses galvanokaustische Instrument auch als blosse Quetschschlinge benützen (wie ich dieses öfter thue) und mit demselben bequemer und leichter operiren als mit dem Wilde'schen Schlingenträger. Gelingt es mit der galvanokaustischen Schneideschlinge nicht, den Polypen ganz zu entfernen — weil man vielleicht nicht bis zu seiner Wurzel vordringen kann — oder ist diese Schlinge überhaupt nicht zu appliciren, wie z. B. bei dem Knaben in dem oben angeführten Falle, so greife man zu dem ganz feinen Galvanokauter (Fig. 4); was man nur immer mit einem Instrumente erreichen kann, erzielt man mit diesem. Uebrigens giebt es auch für dieses Instrument unzugängliche Polypen, wie uns die pathologische Anatomie lehrt, und man erinnere sich des Sectionsbefundes, den ich in Virchow's Archiv Band 31, S. 220 mitgetheilt habe. Der Polyp entsprang im Ostium tympanicum der Tuba, sendete einen Ast durch die Paukenhöhle, das zerstörte Trommelfell und äusseren Gehörgang bis in die Muschel, wo er als ein grosser Cystenpolyp sichtbar wurde; der andere Ast ging, wie ein Regenwurm, durch die ganze Tuba bis in deren Ostium pharyngeum. Man sei also mit der Prognose für die Operation vorsichtig, denn wenn Fälle, wie der beschriebene auch selten sind, so können sie doch wiederholt vorkommen, wenn auch nicht ganz in derselben Form.

Die Operation mit dem ganz feinen Galvanokauter vollführe ich in der Weise, dass ich, wenn der Polyp nicht ohne Speculum sichtbar oder zugänglich ist, den Ohrtrichter oder das zweiarmige

Speculum einführe und durch diese mit dem Kauter in den Polypen dringe; je tiefer man vorwärts dringt mit der Operation, desto mehr wird sich der Ohrtrichter bewähren, den man bis auf den Polypen schieben kann, so dass dieser die Oeffnung des Trichters ganz ausfüllt und der Trichter die Wände des Gehörganges schützt. Wenn irgendwo bei einer Operation es auf vorzügliche galvanokaustische Instrumente ankommt, so ist es hier der Fall — diese müssen blitzschnell erglühen und ebenso schnell erkalten. Instrumente, die erst innerhalb 3—6 Secunden erglühen, sind unbrauchbar, denn empfindliche Kranke (Kinder) halten so lange nicht still, weil, wenn auch der Polyp selbst den Galvanokauter umschliesst, doch die Feuchtigkeit desselben gleichsam zu heissem Wasser wird und von empfindlichen Patienten gefühlt wird. Diesen blitzschnell erglühenden Galvanokauter lässt man deshalb auch nur in Pausen erglühen bei sehr empfindlichen Patienten, bei weniger empfindlichen kann man die Spitze des Galvanokauters im Polypen liegen und hier längere Zeit erglühen lassen. Je weiter man den Polypen zerstört, desto mehr schiebt man, selbstverständlich, den Ohrtrichter in die Tiefe des Gehörganges vorwärts; man muss deshalb Ohrtrichter von dem verschiedensten Lumen besitzen, auch ganz enge, die man bis zum Trommelfelle nöthigenfalls schieben kann. Auch durch diese engsten Trichter lässt sich noch der ganz feine Galvanokauter hindurchführen. Ebenso ist selbstverständlich, dass man für jeden Operationsfall dem Galvanokauter eine bestimmte Biegung geben muss, je nach dem Baue und Sitze des Polypen, man biegt deshalb nicht bloss die Leitungsdrähte sondern auch die Platinspitze nach bestimmter Richtung, besonders die letztere, wenn der Polyp aus der Paukenhöhle entspringt und man bis zu dieser vorgedrungen ist — auch ein Vortheil eines galvanokaustischen Instrumentes, welches ja trotz der verschiedensten Biegungen immer gleiche Wirksamkeit entfaltet, was bei keinem anderen Instrumente erzielt werden kann.

Ein Fall bei einer nicht eben empfindlichen Patientin, bei welcher mich alle bisher gebräuchlichen Operations-Methoden im Stiche liessen und den ich endlich nur durch die Galvanokaustik mit Erfolg operiren konnte, möge das Gesagte erläutern.

Elisabet R. 12 Jahre alt, war mir vom Sanitätsrath Dr. Heer in Ratibor zugewiesen worden; sie hatte sich als Kind einen Johannisbrotkern in das linke Ohr gesteckt, welcher hier längere Zeit liegen geblieben war. Es bildete sich ein Ohrenfluss mit Perforation des Trommelfelles und beides bestand fort auch nach-

dem der fremde Körper entfernt worden war; schliesslich entwickelte sich ein Polyp, welcher allmälig bis zur äusseren Ohröffnung herauswuchs; ein festes Fibrom. Als die anämisch aussehende Patientin das Erstemal zu mir kam, betrieb ich noch nicht die Galvanokaustik und operirte deshalb den Polypen auf die gewöhnliche Weise, mit Messer, Scheere, Zange etc.; an Abreissen mit der Schlinge war nicht zu denken, weil der Polyp zu derb war. Bei den wiederholten Sitzungen, da in einer Sitzung die Entfernung des Polypen gar nicht möglich war, verlor die Patientin viel Blut, welches die Operation ohnedies sehr umständlich machte, da der Gehörgang immer erst wieder durch Ausspritzen gereinigt und die Blutung gestillt werden musste. Obgleich ich so weit in den Gehörgang vorgedrungen war, als ich nur mit dem Instrumente gelangen konnte und ich mich der Hoffnung hingab, den Polypen gänzlich entfernt zu haben, so wuchs doch derselbe innerhalb eines Jahres dreimal wieder und dreimal musste deshalb die Patientin auf einige Zeit nach Breslau kommen. Ich hatte mir für den Fall ganz besondere Instrumente machen lassen, um so weit als möglich in das Ohr ohne Gefahr vordringen zu können, ich bediente mich ganz langer dünner Messer, dünner knieförmiger Scheeren, kleiner Doppelhaken an langem Stiele, um den Polypen zu zerreissen resp. stückweise abzureissen, ich griff endlich zum Höllenstein in Substanz, sogar zum Kali Causticum und der Wiener Aetzpasta — Alles umsonst, der Polyp war doch wieder gewachsen. Ich kann wohl sagen, dass mir der Fall nicht geringe Sorge machte und mich schliesslich auch die Furcht beschlich, aus einem gutartigen Neoplasma ein bösartiges hervorzurufen durch beständige Reizung desselben, ohnehin hatte es geschienen als wenn die Aetzmittel sogar das Wiederwachsen beschleunigt hätten. Da griff ich zur Galvanokaustik; der wiedergewachsene Polyp wurde zunächst durch die Schneideschlinge so weit abgetrennt, als es sich machen liess, dann wurde durch den spitzen Galvanokauter, welchen ich durch den Ohrtrichter hindurch führte, der Polyp successive gänzlich zerstört, indem ich immer weiter in den Gehörgang und schliesslich bis zur Paukenhöhle vordrang. Die Operation wurde Anfangs bei blossem Tageslichte, später als ich weiter in den Gehörgang vordrang, bei directem Sonnenlichte oder dem Erleuchtungs-Apparate vorgenommen. Mehr als ein Jahr ist verflossen, ohne dass der Polyp wieder gewachsen, wovon ich mich noch durch die eigene Untersuchung am 31. März 1870 überzeugte.

Die Perforation des Trommelfelles.

Ueber diese Operation, so wie über die Indicationen zu derselben und über das Verfahren die gemachte Oeffnung bleibend offen zu erhalten, habe ich in der medicinischen Section der schlesischen Gesellschaft für vaterländische Cultur am 9. December 1870 einen Vortrag gehalten und denselben in Nr. 12, 1870 der Monatsschrift für Ohrenheikunde veröffentlicht. Ich lasse diesen Aufsatz hier wörtlich abdrucken, weil er Alles enthält, was ich über die obige Operation zu sagen habe:

„M. H.! Ich will Ihnen heute einen Patienten vorstellen, an welchem ich die Perforation des Trommelfelles vorgenommen und hierbei zwei neue Methoden in Anwendung gebracht habe: die eine zur Perforation selbst, die andere um die gebildete Oeffnung offen zu erhalten. Das Resultat ist in jeder Beziehung ein überaus günstiges; das Gehörvermögen des Patienten ist nicht allein in solchem Maasse gebessert, dass man kaum noch einen Gehörfehler im Verkehr mit ihm bemerkt, ja seine Freunde sogar die Vermuthung aussprechen, er habe wohl überhaupt nie schlecht gehört, sondern er hat auch die subjectiven Geräusche ebenso wie jenen lästigen Druck im Ohre verloren, die eine Plage so vieler Schwerhöriger sind. Ehe ich auf die Operation selbst eingehe, gestatten Sie, dass ich einige Worte über die Function des Trommelfelles sage, um so zu sagen die Indicationen zu construiren, nach denen man die Operation vorzunehmen hat.

Die Schallwellen sind ganz analogen Gesetzen unterworfen, wie die Lichtstrahlen resp. Lichtwellen: sie werden reflectirt, concentrirt, wie jene. Denken wir uns z. B. in der einen Ecke dieses Zimmers einen leuchtenden Körper, in der anderen Ecke einen Hohlspiegel, mit dem wir die Strahlen jenes auffangen, so werden diese letzteren in einem Punkte, dem Bildpunkte, vereinigt. Ganz dasselbe geschieht mit den Schallwellen; hängen wir an die Stelle, wo wir uns den leuchtenden Körper dachten, eine Uhr, so werden die Schallwellen ebenfalls durch unseren Hohlspiegel in einem Punkte vereinigt; wir hören in diesem die Uhr, die wir an anderen Stellen des Zimmers nicht hören. Wir können nach optischen Gesetzen auch das Verhältniss umkehren; nehmen wir den leuchtenden Körper von seiner Stelle fort und stellen ihn nun in den vorhin gefundenen Bildpunkt des Spiegels, so haben wir jetzt das Bild des leuchtenden Körpers dort, wo er zuerst stand. Ganz dasselbe geschieht wiederum bei den Schallwellen; nehmen

wir die Uhr von ihrer Stelle und hängen sie in den Bildpunkt des Spiegels, so hören wir jetzt die Uhr an der Stelle, wo wir sie eben fortgenommen haben. Dieser Vorgang erklärt die Erscheinungen, welche wir in manchen Kirchen und Kapellen wahrnehmen, wo leise gesprochene Worte in einer entgegengesetzten Ecke gehört werden.

Schallwellen der Luft werden von festen Körpern reflectirt, aber nicht vollständig, sondern zum Theil fortgeleitet. Den einfachsten Beweis hierfür haben wir alle Tage vor uns: der unerträglichste Lärm, den wir bei offenem Fenster von der Strasse her vernehmen, wird sogleich wohl auf die Hälfte gemindert, wenn wir das Fenster schliessen. Jetzt gehen die Schallwellen der Luft an die Fensterscheibe, werden grösstentheils reflectirt und nur theilweise bis zu unserem Ohre im Zimmer fortgeleitet. Besässen wir kein Trommelfell und gelangten die Schallwellen der Luft sofort an die Gehörknöchelchen und die Labyrinthwand, so würde unser Gehörorgan sich in einem ähnlichen Verhältnisse wie wir uns jetzt in diesem Zimmer der Aussenwelt gegenüber befinden, d. h. wir würden gleichsam Alles durch eine Fensterscheibe hören. Es beweist dies andererseits, wie unrichtig die weitverbreitete Ansicht der Laien ist, dass man bei zerstörtem Trommelfelle taub sein müsse; dieser Ansicht liegt die falsche Vorstellung zum Grunde, als wenn das Trommelfell eigentlich Dasjenige sei, welches höre; dieses hört aber eben so wenig, als der Tisch.

So schwer die Schallwellen der Luft an feste Körper übergehen, so leicht gehen sie aber an dieselben über durch Vermittelung einer gespannten zarten Membran — dies ist die Function des Trommelfelles vornehmlich; es ist der Vermittler zwischen der Luft und den Gehörknöchelchen, und es ist selbstverständlich, dass das Trommelfell, eben so leicht wie es die Schallwellen der Luft aufnimmt, sie eben so leicht wieder abgiebt. Es wird um so leichter die Schallwellen der Luft aufnehmen und sammeln, als es nicht eine plane Membran ist, sondern vermöge seiner Concavität nach aussen gleichsam einen Hohlspiegel darstellt, wie Sie sich aus den vorgelegten Präparaten überzeugen können.

Das Verhältniss wird sonach folgendes sein: Das Trommelfell nimmt die Schallwellen der Luft leicht auf und giebt sie leicht ab, einestheils an die Luft der Paukenhöhle und von hier an das runde und ovale Fenster, denn auch das letztere besitzt eine Membran (Limbus membranaceus), welche Schallwellen direct von der Luft aufnehmen kann; andrerseits an die Gehörknöchel-

chen und durch diese in das Labyrinth vermittelst der Basis des Steigbügels im ovalen Fenster. Den Streit, ob das runde oder ovale Fenster wichtiger sei und welches besser die Schallwellen von aussen aufnehme, hätte schon lange eine einfache Logik entscheiden können, denn die comparative Anatomie lehrt uns, dass das ovale Fenster zuerst in dem Thierreiche auftritt; Niemand baut aber ein Haus und fängt mit dem Giebel dasselbe an, sondern mit dem Fundamente, welches das Wichtigste ist. Dasselbe beweist die anatomische Untersuchung: Alles, was wirklich hört (die Nerven in den Ampullen, Säckchen, der Scala vestibuli), liegt concentrirt um das ovale Fenster, und nichts, was hört, liegt in der Umgegend des runden Fensters; durch dieses gelangen die Schallwellen erst auf Umwegen zu den empfindenden Gebilden.

Alles nun, was die Aufnahmefähigkeit des Trommelfelles für Schallwellen und seine Schwingbarkeit beeinträchtigt, wird auch das Gehörvermögen beeinträchtigen; so z. B. Verdickungen, Verkalkungen desselben (von welchen letzteren Sie hier ein sehr ausgesprochenes Präparat vor sich haben). In diesen Fällen wird nun die Perforation des Trommelfelles von Nutzen sein, selbstverständlich hier, wie in den noch zu nennenden Krankheiten, wenn das Labyrinth gesund resp. noch der Wahrnehmung von Tönen fähig ist; denn ist dieses nicht der Fall, so kann die Perforation eben so wenig helfen, als die Operation des grauen Staares bei gleichzeitiger Vernichtung des Opticus. Ist das Trommelfell z. B. so dick wie die Dura mater, so werden wir sehr schlecht hören; die Perforation bewirkt also in den genannten Fällen wenigstens so viel, da das Trommelfell dabei nur ein Hinderniss ist, dass jetzt die Schallwellen der Luft direct an das runde und auch ovale Fenster gelangen, zum Theil selbst direct von der Labyrinthwand aufgenommen werden. Wie weit das Gehörvermögen noch vorhanden ist, blos durch das runde Fenster bei festem, krankhaftem Verschlusse des ovalen Fensters, möge folgender Fall beweisen, den ich bereits im 31. Bande von **Virchow**'s Archiv (S. 213) veröffentlicht habe; dort heisst es: „Frau Wuttke, 49 Jahre alt, versteht die Sprache nur, wenn man sich ihr nähert und laut spricht. Eine alte, grosse Taschenuhr hört sie rechts bei Berührung der Ohrmuschel, links 1 Zoll weit. Beide Gehörgänge frei; die Luft geht frei durch beide Tuben; beide Trommelfelle durchsichtig, durch das Manubr. mallei beweglich, blähen sich (an der Leiche) beim Einblasen von Luft durch den Katheter auf; beide runde Fenster ganz normal. Membr. tymp. secund. hell durchsichtig; die Basis

stapedis in beiden Ohren fest ankylosirt.“ Dieser Fall beweist Folgendes: Erstens, dass auch durch das runde Fenster gehört wird, zweitens dass die gewichtigsten pathologischen Veränderungen in der Paukenhöhle vorhanden sein können bei ganz normalem Trommelfell; daraus folgt weiter, dass wir die Perforation des Trommelfelles auch vornehmen können bei normalem Trommelfell, weil eben trotz diesem wichtige Störungen in der Paukenhöhle vorhanden sein können, welche die Hörfähigkeit beeinträchtigen. Wenn das Trommelfell auch normal ist, so wird es doch in seiner Beweglichkeit in Etwas beeinträchtigt, wenn der Steigbügel sich nicht mehr bewegen kann, und es ist deshalb wohl anzunehmen, dass die Schallwellen der Luft besser zum runden Fenster gelangen, wenn sie direct durch die Paukenhöhle ziehen, als durch Vermittelung des Trommelfelles.

Das Trommelfell wird nur frei schwingen können, wenn vor und hinter ihm ein lufthaltiger Raum ist; wäre die Paukenhöhle mit Blut, Eiter, eingedicktem Schleim oder gar Concrementen erfüllt, so könnte das Trommelfell nicht frei schwingen; wir hätten alsdann abermals eine Indication für die Perforation des Trommelfells, um die fremden Massen zu entleeren und die Paukenhöhle wieder lufthaltig zu machen. Es wird aber bei solchen pathologischen Processen noch ein anderer Uebelstand eintreten: die Intensität oder die Stärke des Schalles vermindert sich in dem Quadrate der Entfernung von dem tongebenden Körper. Trotzdem sind wir im Stande, den Schall mit fast unveränderter Stärke auf mehrere tausend Fuss fortzupflanzen, wenn wir die seitliche Ausweichung der Schallwellen verhindern, also sie z. B. durch eine glatte Röhre mit festen Wänden leiten. Biot war auf diese Weise im Stande, durch eine leere Röhre der Pariser Wasserleitung von 3120 Fuss eine Unterhaltung mit leiser Stimme zu führen. Wir können das genannte Gesetz auch mit anderen Worten ausdrücken und sagen: feste Wände isoliren die Schallwellen der Luft, woraus auch das Umgekehrte folgt, dass die Luft die Schallwellen fester Körper isolirt. Und so sehen wir denn auch die Kette der Gehörknöchelchen frei durch die Luft der Paukenhöhle hindurchgehen. Ist dieses nicht mehr der Fall, ist die Paukenhöhle von mehr oder weniger festen Massen erfüllt, so werden die Schallwellen, die in der Kette der Gehörknöchelchen fortgehen, zerstreut, abgelenkt, und wir werden also in solchen Fällen durch die Perforation des Trommelfelles und Reinigung der Paukenhöhle auch die Leitung durch die Gehörknöchelchen verbessern.

Aus den Untersuchungen von **Savart** und **Joh. Müller** wissen wir, dass stark gespannte Membranen die Schallwellen schlechter aufnehmen, als schlaffere (nicht zu verwechseln mit der besseren Resonanzfähigkeit jener Membranen); ein zu stark gespanntes Trommelfell wird daher ebenfalls die Hörfähigkeit beeinträchtigen; denn einerseits wird es die Schallwellen schlechter aufnehmen, anderseits wird ein intraauriculärer Druck entstehen, die Kette der Gehörknöchelchen wird in das Labyrinth gepresst. Letzterer Vorgang, der sich schon a priori ergiebt, ist auch durch das Experiment sogar mittelst eines Manometers von **Politzer** gemessen worden. Ich habe dieses auch an mir selbst erfahren in einem pneumatischen Cabinete: in dem Maasse die Kolbenstösse der Dampfmaschine die Luft comprimirten, in dem Maasse nahm der Druck auf meine Trommelfelle zu, mit einer fast schmerzhaften Empfindung in denselben, unter steter Abnahme des Gehörs, bis ich durch Schlingbewegungen den Druck ausglich. Dieser zu starke intraauriculäre Druck ist höchst wahrscheinlich die Ursache des lästigen Gefühles von Schwere, Fülle im Ohre, als wenn Blei daselbst läge, worüber so viele Schwerhörige klagen. Dieser Druck kann aber auch noch subjective Geräusche auslösen, die kein geringes Leiden sind, da sie zuweilen einen furchtbaren Grad erreichen, die Patienten in wahrem Sinne des Wortes in Verzweiflung gerathen und sich das Leben nehmen, wie ich selbst einen sehr tragischen Fall der Art erlebt habe. Die zu starke Spannung des Trommelfelles kann nun hervorgerufen werden zunächst durch Verschluss der Tuba Eustachii. Diese Ursache wurde von den älteren Chirurgen am häufigsten angenommen und ihretwegen die Perforation des Trommelfelles vorgenommen; sie mögen in den meisten Fällen die Operation hier unnöthig vorgenommen haben, da eine wirkliche Verwachsung der Tuba zu den allergrössten Seltenheiten gehört und von mir noch nie beobachtet worden ist; eine blosse Verstopfung der Tuba aber durch Schleim u. dgl. giebt keine Indication für die Perforation, da man sie heut zu Tage besser beseitigen kann. Eine zu starke Spannung des Trommelfelles kann ferner erzeugt werden durch Verlöthung desselben (resp. des Handgriffes des Hammers) mit der Labyrinthwand der Paukenhöhle oder der Knöchelchen unter einander. In allen den genannten Fällen kann die Perforation des Trommelfelles die Spannung desselben aufheben oder wenigstens mindern.

Ferner werden wir die Perforation noch vornehmen können, um uns einen Zugang zu der Paukenhöhle zu verschaffen für an-

derweitige Operationen in derselben oder für Einbringung von Medicamenten in diese.

Endlich wird die Operation noch vorgenommen werden können — wo unser Latein zu Ende ist, nach rein empirischer Methode. Unsere Kenntnisse sind noch zu mangelhaft, um in allen Fällen eine sichere Diagnose zu stellen, und der oben aus **Virchow**'s Archiv angegebene Fall beweist, welche tiefen Störungen in der Paukenhöhle vorhanden sein können bei völlig normalem Trommelfelle.

Was nun die Operation der Perforation des Trommelfelles betrifft, so ist sie schon von den älteren Chirurgen mit Erfolg ausgeübt worden, an dem zu zweifeln anmassend sein würde, da uns Namen der bedeutendsten Chirurgen für den glücklichen Erfolg bürgen, von denen ich nur **Astley Cooper, Himly, Zang, Rust** nennen will. Die erste Idee für die Ausführung der Operation gegen Schwerhörigkeit rührt von **Riolan** (1649) her, indem er bemerkte, dass bei manchen schwerhörigen Personen ein zufälliger Riss im Trommelfelle das Gehör verbesserte. **Valsalva** stellte Experimente an Hunden an, bemerkte aber hierbei, dass in kurzer Zeit nach der Operation das Trommelfell wieder zugewachsen war. **Astley Cooper** scheint aber der Erste gewesen zu sein, welcher die Operation am lebenden Menschen ausführte (Philos. Transact., 1801, part. II. S. 442). Er berichtet von vier Fällen, in denen er sie mit Erfolg vornahm; in 3 Fällen verrichtete er sie wegen Verstopfung der Tuba; der vierte Fall betraf eine Person, welche einen heftigen Schlag auf den Kopf und dadurch Hirnerschütterung mit heftigem Bluten aus beiden Ohren erlitten; sie genas von ersterer schnell, aber die Taubheit, die gleich mit der Verletzung eingetreten war, blieb. Der äussere Gehörgang wurde ohne Erfolg vom Coagulum gereinigt, und vermuthend, dass die Trommelhöhle ein Blutcoagulum enthalten und die Tuba dadurch vertopft sein könnte, punktirte **Cooper** das Trommelfell. Die Spitze des Troicarts war von Blut geröthet und 10 Tage lang floss Blut mit dem Ohrenschmalz durch die gemachte Oeffnung aus. Nach dieser Zeit stellte sich das Gehör wieder ein. Nach **Cooper** wurde die Operation von vielen in- und ausländischen Aerzten verrichtet, ja man scheint sie im Anfang dieses Jahrhunderts mit einem gewissen Enthusiasmus betrieben zu haben, wie wenigstens ein Aufsatz von **v. Kern** in Wien annehmen lässt (Bemerkungen über die Durchbohrung des Trommelfelles. In den Beobachtungen und Bemerkungen aus dem Gebiete der praktischen Chirurgie. Wien

1828. S. 307—326). Die Operation scheint dann mehr in Vergessenheit gerathen zu sein, und hierzu mag wohl auch die Stellung **Kramer**'s in Berlin zu derselben beigetragen haben, welcher seit etwa 40 Jahren die Ohrenheilkunde in Deutschland fast tyrannisirte, bei allen Verdiensten, die er sonst um die Ohrenheilkunde ohne Zweifel hat. **Kramer** (Ohrenheilkunde, Berlin 1849, S. 436) sagt: „Das verdickte Trommelfell lässt sich nicht durchbohren: es setzt allen bekannten schneidenden, stechenden, bohrenden, zu diesem Zwecke erfundenen Instrumenten von **Himly, Astley Cooper, Deleau, Fabrizzi, Yearsley** und **A.**, selbst **Menière**'s Höllensteinstiftchen, unüberwindlichen Widerstand entgegen... So oft ich auch versucht habe, in ein verdicktes, entartetes Trommelfell mit **Himly**'s Locheisen oder mit einer wohl gehärteten Staarnadel ein- oder durchzudringen, ist es mir doch niemals gelungen." Sonderbarer Ausspruch! Kann man doch in einen Tisch ein Loch machen, warum soll man dieses nicht können in ein verdicktes Trommelfell? Um noch mehr von der Operation abzuschrecken, führt **Kramer** (S. 438) zwei Fälle an, deren **Wilde** erwähnt, wo nach derselben der Tod eintrat. Ferner mag wohl auch der Umstand, dass die Oeffnung im Trommelfell sich allermeist wieder schliesst, zur Abkühlung des Enthusiasmus beigetragen haben, da, wie **Kern** sagt: „die mit was immer für einem Instrumente gebildete Oeffnung durch den stets regen Bildungstrieb in den meisten Fällen sich wieder schliessen und zwar gewiss ebenso sich wieder verschliessen werde, als es tausendmal bei der Paracentesis des Bauches, der Harnblase, der Hydrocele u. dgl. erfolgt." Und allerdings muss ich sagen, dass dieser Uebelstand auch mich bewogen, eine lange Zeit diese Operation ganz fallen zu lassen; denn wenn man sich Wochen lang bemüht hat, die Oeffnung offen zu erhalten, diese aber, wenn man den Kranken aus den Augen verloren, sich wieder schliesst und alle Mühe vergebens gewesen ist, so hat man dann auch bei dem günstigsten augenblicklichen Erfolge doch nur den Eindruck eines Brillantfeuerwerkes, welches, nachdem es verpufft, nur ärgere Finsterniss zurücklässt.

In neuerer Zeit, wo nun die Ohrenheilkunde einen neuen Aufschwung genommen hat, nahm man auch unsere Operation wieder in Angriff, und **Joseph Gruber** machte ein neues Verfahren bekannt (Allgem. Wiener med. Ztg. 1863, Nr. 39—43, und 1864, Nr. 13 u. 16), welches er Myringodectomie nannte und welches darin besteht, dass man mit Messer und Pincette in den Gehörgang eingeht, einen möglichst runden Lappen, den man mit der

Pinzette erfasst, ausschneidet und abtrennt. **Gruber** berichtet von Erfolgen durch diese Operation; aber ebenso ersehen wir aus den Krankengeschichten, dass die Operation eine ziemlich eingreifende ist; denn es wird das in den weiteren Berichten, die er über dieselbe giebt, mitgetheilt: „Fieber vom 9. bis 21 Novbr.;“ dann auch „etwas stärkere Blutung während und auch nach Beendigung der Operation (Fall 2), so dass der Gehörgang sich einige Male mit flüssigem Blute füllte“ ... „heftige Schmerzen“ ... „heftige Entzündungserscheinungen“ ... „die Weichtheile des Gehörganges stark geschwollen“ ... „Schmerzen im Kopfe.“ Ausserdem muss bei engem Gehörgange die Operation sehr schwer, wo nicht völlig unausführbar sein, wenn man erwägt, dass man in diesem engen Raume mit zwei Instrumenten operiren und noch so viel Raum lassen soll, dass das Auge die Instrumente mit dem Blicke verfolgen kann. **Gruber** hebt diesen Uebelstand selbst hervor und modificirt deshalb sein Verfahren dahin, den Lappen grösstentheils mit dem Messer allein zu bilden und nur zuletzt ihn mit der Pincette zu erfassen und mit dem Messer vollends zu trennen, welches zwar das Verfahren leichter macht, immer aber noch zwei Instrumente gleichzeitig zuletzt wirken lassen muss. Diese Operation ist eine Modification derjenigen, welche die alten Aerzte schon ausführten; was hier mit Messer und Pincette gemacht wird, vollführten jene mit einem Locheisen, d. i. Canüle, deren Ränder am unteren Lumen scharf waren, und was man auch dahin abänderte, dass in der Canüle eine Art Korkzieher angebracht wurde, welcher zugleich das auszuschneidende Stück des Trommelfells erfasste (**Fabrizzi**: Riperto de Torino, Jan. 1828. Revue médicale 1828, Avril. **Froriep**'s Notitzen, Bd. XXI, Nr. 443, S. 41. **Saissy**, über die Krankheiten des inneren Ohres, übersetzt von **Westrumb**, 1829. S. 60). Uebrigens muss ich von einem Falle berichten, wo ich mit dem Messer die Einschneidung des Trommelfells zugleich mit Dr. **Reichel** vornehmen wollte; der Kranke hielt durchaus nicht still, sondern zuckte zurück, selbst nachdem ich ihn chloroformirt hatte. An demselben Patienten nahm ich später die Operation mittelst der Galvanokaustik vor, und als ich sie bereits auf dem einen Ohre beendet hatte, fragte der Patient, ob ich nicht bald mit der Operation beginnen würde!

Die Perforation wurde früher besonders mit dem Troicart vollzogen, und um das zu tiefe Eindringen desselben in die Paukenhöhle zu verhindern, brachte **Rust** einen Knopf hinter der Spitze des Instrumentes an; das so dünne Trommelfell wird aber

wohl dem Knopfe nicht viel Widerstand darbieten. Dann empfahl man ein Locheisen, **Fabrizzi** das vorher genannte Instrument; auch bediente man sich der Staarnadel und rieth selbst eine stumpfe Sonde zur Durchstossung des Trommelfelles an. Um die Oeffnung offen zu erhalten, bediente man sich früher der Darmsaiten, die man in die Oeffnung einlegte, dicht am Ohre abschnitt und durch Baumwolle oder Charpie im Ohre befestigte. Ich bin früher selbst so verfahren, habe aber gesehen, dass das Trommelfell einen fremden Körper nicht duldet; es entzündet sich, Eiterung tritt ein und der fremde Körper bleibt nicht ruhig liegen bei den täglichen Bewegungen des Kopfes und der Kinnlade — die Darmsaite fällt heraus oder hinein in die Paukenhöhle. Da das Verfahren von **Gruber** nur ein modificirtes ist von dem mit dem **Fabrizzi**'schen Instrumente und dem Locheisen, so möchte ich bezweifeln, dass es auf die Dauer das Wiederzuheilen der Oeffnung verhütet; der Zeitraum scheint mir zu kurz zu sein, innerhalb dessen **Gruber** das Offenbleiben beobachtet, da nur in dem einen Falle 5 Monate verstrichen waren, nach welchen der Patient „schrieb", dass die Oeffnung noch offen sei, **Gruber** selbst aber es nur nach 3 Monaten beobachtet hatte.

Um dem Uebelstande des Wiederzuheilens wo möglich gründlich abzuhelfen, schlug **Robert Wreden** in Petersburg ein neues Operations-Verfahren vor, das er Sphyrotomie nennt und welches darin besteht, einen Theil des Handgriffes des Hammers aus dem Trommelfell herauszulösen (Monatsschr. f. Ohrenheilk., Nr. 2, 1867). Das Instrument, dessen er sich hierzu bedient, ist in der That auf eine sehr sinnreiche Weise construirt, und habe ich Dr. **Wreden** sehen die Operation in der Berliner Charité an einer Leiche, die in sitzende Stellung gebracht worden war, auf eine sehr gewandte Weise verrichten.

Wreden hat sie auch am lebenden Menschen ausgeführt, theilte mir aber später offen mit, dass bei dem Operirten doch die Oeffnung zugewachsen sei, als er wegen einer Reise den Patienten aus den Augen verlor. Vor Kurzem endlich hat **Ad. Politzer** Oesen vorgeschlagen, die man in die Perforations-Oeffnung einlegt und so das Wiederzuwachsen derselben verhindert. Bei meinem vorjährigen Aufenthalte in Wien kaufte ich mir bei Leiter diese Oesen, kann sie aber eigentlich nicht als Oesen ansehen, denn das Charakteristische derselben ist, dass sie an beiden Enden umgekrempte Ränder haben, um das Herausfallen aus einer Oeffnung zu verhindern. Die Oesen von **Politzer** haben nur an einem Ende um-

gekrempte Ränder, und da nach meiner Erfahrung das Trommelfell überhaupt nicht auf die Länge einen eingelegten Körper duldet, so werden sie um so eher herausfallen, wenn Eiterung eintritt. **Weber** hat sie demnach auch durch die Erfahrung nicht bewährt gefunden.

Bonnafont berichtet (Traité théor. et prat. des maladies de l'oreille, Paris 1860, p. 375), dass er an einem Kranken innerhalb 3 Jahren diese Operation etwa 25mal ausgeführt habe, ohne dass es ihm geglückt sei, die Oeffnung länger als höchstens einige Monate offen zu erhalten.

Und so kommt denn auch v. **Tröltsch** zu dem Ausspruche (Ohrenheilkunde, 4. Aufl., S. 321): „Nach Allem, was bisher vorliegt, erscheint es geradezu unmöglich, ein künstlich gemachtes Loch oder selbst einen derartigen umfangreichen Substanzverlust des Trommelfelles mit Sicherheit vor dem Zuheilen zu bewahren... Man mag noch so häufig Aetzungen des Loches vornehmen und den Kranken noch so oft den **Valsalva**'schen Versuch anstellen lassen; man mag Darmsaiten und eigene Röhrchen einlegen und dgl. m., aller dieser Versuche spottet gewöhnlich nach kürzerer oder längerer Zeit die grosse Regenerationskraft des Trommelfelles. Unter den vielen Berichten von günstigem Erfolge dieser Operation haben alle jene keine Beweiskraft für den wirklichen Nutzen derselben — wir sprechen hier natürlich nicht vom Trommelfellstich bei Entzündungen des Ohres —, welche nicht sehr lange, über Jahr und Tag, unter Beobachtung blieben. Die meisten Krankengeschichten sind in dieser Beziehung unvollständig, und muss ich daher **Schwartze** durchaus Recht geben, wenn er ausspricht, dass bisher nur in äusserst wenigen Fällen ein dauernder Erfolg durch ganz zuverlässige Autoren constatirt worden ist." Dieses Urtheil von v. **Tröltsch** ist durchaus nüchtern und frei von allen Illusionen! Dennoch glaube ich das Verfahren gefunden zu haben, durch welches man für immer im Stande ist, das Loch offen zu erhalten.

An dem Patienten, den ich Ihnen, m. H., hier vorstelle und welcher 19 Jahre alt ist, habe ich wegen Verdickung des Trommelfelles die Perforation mit der Galvanokaustik ausgeführt, wie ich diese Methode schon im Allgemeinen in der Monatsschrift f. Ohrenheilk., Nr. 3, 1867 beschrieben habe. Ich glaube nicht unbescheiden zu sein, wenn ich behaupte, dass ein einfacheres, sicheres, schnelleres und schmerzloseres Verfahren nicht denkbar ist — die Operation ist in einem Nu vollzogen. Dabei kann ich jeden

Augenblick eine beliebig grosse Oeffnung machen, je nachdem ich einen grösseren oder kleineren Galvanokauter wähle; ferner ist jede Stelle des Trommelfelles zu erreichen, denn ich kann der Platinspitze, ohne ihrer Wirkung Eintrag zu thun, jede beliebige Richtung geben; ferner kann ich das zu tiefe Eindringen der Platinspitze in die Paukenhöhle absolut verhindern. Bei den früher zu letzterem Zweck empfohlenen Instrumenten lag das Hinderniss am Operationsinstrumente selbst und das Trommelfell sollte dieses Hinderniss aufhalten; bei meiner Operation liegt das Hinderniss ausserhalb des Instrumentes, d. h. im Ohrtrichter. Ich wähle nach Belieben einen engen oder weiten Trichter und ebenso einen dünnen oder dickeren Galvanokauter, so dass absolut nur dessen Platinspitze durchzudringen vermag durch die untere Oeffnung des Trichters. Die Operation vollführe ich auch nicht in der Weise, dass ich etwa den Galvanokauter vorsichtig bis an das Trommelfell führe und hier erst erglühen lasse, sondern wenn der entsprechend grosse Trichter genau bis in die Nähe des Trommelfelles eingeführt ist, lasse ich den Galvanokauter ganz ausserhalb des Ohrtrichters heftig erglühen und fahre nun erst, blindlings (weil der Trichter ja genau eingestellt ist), gleichsam nur mit einer zuckenden Bewegung, pfeilschnell in das Trommelfell und ebenso schnell wieder heraus; kein Gewebe und keine Art von Verdickung des Trommelfelles vermag der Weissglühhitze zu widerstehen; es bedarf nur eines momentanen Betupfens des Trommelfelles, um dasselbe zu durchbohren. Der Schmerz ist daher auch fast Null und die Patienten befinden sich nach der Operation wie vor derselben und können ihrer gewöhnlichen Beschäftigung nachgehen, denn es ist, als wenn nichts geschehen wäre. Trotzdem rathe ich zu meiner eigenen Beruhigung den Kranken in der Regel ein vorsichtiges Verhalten nach der Operation an, denn Concessionen würden sonst gemissbraucht werden. Die Operation ist so schnell gemacht, dass ich sie schon bei drei Patienten hintereinander etwa in Zeit einer Viertelstunde vollführt habe.

So kann also die Operation auf die allereinfachste Weise bei einigem Geschick ausgeführt werden,— selbstverständlich mit guten Instrumenten und Batterien. Aber auch die Galvanokaustik schützt nicht vor dem Wiederzuwachsen der Oeffnung, und ich habe bei einem Patienten beinahe ein Drittheil des ganzen Trommelfelles weggebrannt, dennoch wuchs es wieder zu. Nun, dieses ist in gewisser Art aber ein Vortheil; denn hat die Operation keinen Er-

folg für die Besserung des Gehörleidens, so kann man die Oeffnung eben wieder zuheilen lassen.

Was nun mein Verfahren der Verhütung des Wiederzuwachsens der Oeffnung betrifft, so ging ich dabei von folgenden Anschauungen aus:

Man ging bisher immer mehr oder weniger von dem Bestreben aus, das lebendige Trommelfell wie ein todtes zu behandeln und ersann die verschiedensten Perforations-Methoden, um durch diese auch zugleich die Oeffnung bleibend offen zu erhalten — das ist bis jetzt nicht geglückt, das Trommelfell wächst ebenso wieder zu, „als es tausendmal bei der Paracentesis des Bauches, der Harnblase, der Hydrocele u. dgl. erfolgt", wie sich **Kern** ausdrückt. Dennoch aber sind wir an anderen Körpertheilen im Stande, eine bleibende Oeffnung zu erzielen; wir wollen das uns am nächsten liegende Beispiel wählen: die Perforation des Ohrläppchens. Wie halten wir hier die Oeffnung offen? Wir legen einen fremden Körper, einen Blei- oder Golddraht ein, und wenn die Wundränder vernarbt sind, nehmen wir erst den Draht heraus und hängen den Ohrring hinein. Was geschieht aber, wenn die Damen längere Zeit den Ohrring nicht tragen? Die Oeffnung im Ohrläppchen zieht sich immer mehr zusammen, und wird der Ring sehr lange Zeit nicht getragen, so verwächst trotz der früheren Vernarbung die Oeffnung wieder. Es ist wohl interessant, dass den Beweis für das eben Gesagte auch unser Patient darbietet. Er trug früher einen Ohrring, seit 5 — 6 Jahren nicht mehr, und die Folge war, dass Sie jetzt die Oeffnung vollständig verwachsen und nur durch ein Grübchen angedeutet finden. Was wir also am Ohrläppchen nicht erzielen, wie wollen wir das am Trommelfell erzielen, nämlich eine Oeffnung, die ohne Weiteres für immer bestehen soll. Soll das Loch im Ohrläppchen dauernd bleiben, so muss immer von Zeit zu Zeit der Ohrring getragen werden.

Ebenso müssen wir beim Trommelfell verfahren; aber in das Trommelfell lässt sich kein Draht, überhaupt kein fremder Körper einführen, der hier sicher fixirt werden kann. Es ist dies jedoch auch nicht nöthig, da wir auf eine einfachere Weise dasselbe erzielen, indem man nur nöthig hat, nach der Operation täglich einmal mehrere Wochen hindurch mit einer gewöhnlichen, entsprechend dicken Knopfsonde 3—4—5mal hinter einander durch die Perforations-Oeffnung hindurchzugehen. Die Sonde biegt man im rechten Winkel, um sich nicht das Licht abzublenden, und führt sie bei guter Beleuchtung durch den Ohrtrichter hindurch — die Empfin-

dung ist gleich Null. So fährt man mehrere Wochen lang fort, bis die Wundränder vernarbt, d. h. etwas callös geworden sind; dann bleibt die Oeffnung bestehen, man hat höchstens nöthig, von Zeit zu Zeit einmal wieder die Sonde einzuführen. So bin ich bei unserem Patienten verfahren, bei dem Sie eine schöne runde Oeffnung im vordern Segmente des Trommelfelles sehen, und doch sind es heute gerade sieben Monate, dass ich bei ihm die Perforation vorgenommen. Man wird hier einwenden, wenn sich die Sache so verhält, dann ist es doch schlimm, denn der Patient kann doch nicht für immer unter den Augen eines Ohrenarztes bleiben. Dies ist ja aber auch nicht nöthig, denn die Operation ist so einfach, dass sie jeder Arzt, im Nothfall auch ein Laie mit einer Stricknadel vollführen kann, und ist gewiss zehnmal leichter, als die Einführung des Katheters in die Harnblase, die doch viele Laien an sich selbst vollziehen. Man könnte deshalb einem auswärtigen Patienten einen Ohrtrichter mitgeben, den man für sein Ohr als passend befunden hat. Von dieser Einführung der Sonde in das Trommelfell lasse ich mich durch keinerlei Entzündung in demselben abhalten und habe noch nie einen Nachtheil davon gesehen. Auf die angegebene Weise muss nach meiner Meinung das Loch offen bleiben, und die tägliche Erfahrung zeigt uns, welchen erweiternden Einfluss das häufige Einführen eines glatten, runden Körpers auf Kanäle des menschlichen Körpers ausübt. Eine Nase, die Anfangs nur einen ganz dünnen Katheter durchlässt, lässt allmälig einen immer stärkeren hindurch.

Wenn man fortan auf diese einfache Weise eine dauernde Oeffnung im Trommelfelle ohne die geringsten Umstände erzielen wird, dann erst wird die Perforation des Trommelfelles eine Zukunft haben, und diese wird sie nach meiner Meinung haben, ebenso wie die Iridectomie eine solche gegen Glaucom gehabt hat.

Unser Patient, welcher die Taschenuhr nur beim Andrücken mit der Glasseite (mit der Rückseite nicht) hörte, hört sie jetzt über einen Zoll, versteht aber die Sprache jetzt so gut, dass wie schon bemerkt, seine Freunde der Meinung sind, dass er überhaupt wohl nie schlecht gehört habe, während Patient früher in seinem Geschäfte (Kaufmann) sehr beeinträchtigt war durch seine Schwerhörigkeit und nichts mehr mit dem rechten Ohre hörte; dabei hat er die subjectiven Geräusche und das lästige Gefühl des Druckes und der Fülle im Ohre verloren. Die Wohlthat der Operation ist für den Patienten um so grösser, als er auch auf dem linken Ohre nicht mehr normal hört.“

Zu diesem Aufsatze habe ich, zum Theil durch weitere Erfahrungen belehrt, noch folgende Bemerkungen hinzuzufügen. Zunächst muss ich einem Einwande begegnen, der mir bald, nachdem der Aufsatz erschienen war, gemacht worden ist, nämlich die Aeusserung, dass das Einführen der Sonde zum Zwecke des permanenten Offenhaltens der Perforations-Oeffnung schon von J. Gruber empfohlen sei. Ich kann diesem Einwande keine Berechtigung zugestehen, da die methodische Einführung der Sonde zu dem besagten Zwecke bisher von Niemand empfohlen oder angewendet worden ist. Dass man, wenn nach der Perforation sich ein Exsudat in der Perforationsöffnung zeigt, dieses mit irgend einem Instrumente, also auch einer Knopfsonde fortschafft, liegt sehr nahe. Zu diesem Zwecke hat denn auch Gruber (Allgem. med. Zeitung 1863, Nr. 39, 41, 43. 1864 Nr. 13, 16) die Knopfsonde gebraucht, wie es bei Fall 2 heisst: „Die durch die Operation erzeugte Lücke ist durch Exsudat verlegt, beim Valsalva'schen Versuche tritt keine Luft durch den äusseren Gehörgang. Das Exsudat wurde aus der Lücke im Trommelfelle mit einer Knopfsonde entfernt.“ Bei Fall 4 heisst es: „In der Tiefe des Gehörganges etwas Exsudat. Die Lücke am Trommelfelle etwas verengt. Mit einer Knopfsonde wurde dieselbe frei gemacht.“ Ausser diesen beiden Angaben ist in sämmtlichen Krankengeschichten von Gruber keine Rede weiter von der Knopfsonde, wohl aber von einem anderen Verfahren zum Zwecke des permanenten Offenhaltens der Oeffnung, nämlich vom Katheterisiren, kurz der Luftdouche und dem Valsalva'schen Experimente, denn so heisst es bei Fall 2: „Bei jedem der folgenden Besuche wurde die rechte Tuba katheterisirt und die Luftdouche vermittelst des Deleau'schen Ballons auf das rechte Ohr in Anwendung gebracht. Dies geschah hauptsächlich deshalb, damit wenn die Lücke im Trommelfell sich doch noch schliessen wollte, dies durch die durchgepresste Luft behindert werde.“ Ebenso heisst es bei demselben Falle nach der Operation auf dem linken Ohre: „Die Lücke im Trommelfell bestand nur nach der Operation und wurde durch tägliches Catheterisiren und Anwendung der Luftdouche offen erhalten.“

So wenig wie bei Gruber ist bei irgend einem anderen Schriftsteller von einer methodischen Anwendung der Sonde die Rede, nämlich nichts weiter als diese täglich zum Zwecke des Offenhaltens der Perforations-Oeffnung einzuführen, bis die Wundränder vernarbt, d. i. callös geworden sind. Wenn hiervon bei irgend einem Schriftsteller bis in die neueste Zeit die Rede wäre,

so würde dies **Schwartze** in seiner ausführlichen Abhandlung über die Perforation des Trommelfellles angeführt haben, da er in derselben Alles angibt, was bis jetzt bei der Perforation des Trommelfelles geleistet worden ist; er erwähnt aber die Sonde gar nicht. (**Schwartze**: Studien und Beobachtungen über die künstliche Perforation des Trommelfelles. Archiv für Ohrenheilkunde Band II und III). Alles, was bisher seit Einführung dieser Operation zum Zwecke des Offenhaltens der Oeffnung geleistet und vorgeschlagen ist, lässt sich ausschliesslich unter vier Kategorien bringen. Nämlich: 1) Versuchte man durch die Operations-Methode der Perforation selbst, seinen Zweck zu erreichen, man schnitt Stücke aus dem Trommelfelle, mochte dies nun mit einem Locheisen oder Messer sein, welches auf Eins hinauskommt, ja man entfernte theilweise den Handgriff des Hammers (**Wreden**). Man stiess ferner durch das Trommelfell mit einer stumpfen Sonde (poiçon d'écaille. Itard), welches Letztere auch **Travers** empfahl „in der Absicht, den Verschluss des Trommelfells zu verhüten." (Himly's Bibl. f. Ophth., Bd. I, Heft 2, S. 336. **Saissy** über die Krankheiten des inneren Ohres, übers. von Westrumb 1829, S. 58). Mit Allen diesem erreichte man nicht seinen Zweck. 2) Empfahl man schon von Alters her bis in die neueste Zeit: Aetzmittel — ebenfalls ohne Erfolg davon zu sehen. 3) Empfahl man ebenfalls schon von Alters her bis in die neueste Zeit Einführung und Liegenlassen fremder Körper in die Oeffnung, wobei die Form, Gestalt, Grösse und Länge dieser Körper ja ziemlich gleichgiltig ist, ob es eine Bougie, Saite, Sonde oder Oese nach **Politzer** ist — welche letztere ja nur gleichsam eine kurze Bougie darstellt. Auch hiermit erreichte man nicht seinen Zweck, denn entweder bleibt der fremde Körper nicht liegen oder er wird vom Trommelfelle nicht vertragen. 4) Endlich empfahl man seit Einführung des Katheterismus die Luftdouche — ebenfalls ohne Erfolg.

Nach dem Angeführten kann ich daher mit Recht die Priorität meines in Nr. 12, 1870 dieser Monatsschrift beschriebenen Verfahrens ganz allein für mich in Anspruch nehmen und es als das einfachste, schmerzloseste, die geringsten Umstände mit sich führende, und, wie ich hoffe, sicherste Verfahren empfehlen, während alle anderen Methoden umständlich, schmerzhaft, unzuverlässig oder für den Arzt und Patient höchst lästig sind, denn wenn nur eine langdauernde Eiterung durch eine Methode entsteht, so ist sie für den Arzt und Patienten schon so lästig, dass man Geduld

und Liebe zur Sache verliert. (Monatsschrift für Ohrenheilkunde Nr. 2, 1871.)

Weitere Erfahrungen haben mir die Gewissheit wiederum gegeben, die auch schon von Anderen erlangt worden ist, dass die Perforation des Trommelfelles von entschiedenem Nutzen für Verbesserung des Gehörvermögens ist, bei sehr Schwerhörigen, diese Operation daher mit allem Eifer weiter cultivirt werden muss. Ich rathe stets gleich zu Anfang eine grosse Oeffnung in das Trommelfell zu machen, so dass man eine dicke Knopfsonde durch dieselbe hindurchführen kann, um nicht nöthig zu haben, wenn man die Oeffnung zu klein gemacht hat, die Operation aufs Neue zu wiederholen. Letzteres kann man übrigens ohne Gefahr in kurzer Zeit nach der ersten Operation wieder ausführen; war die Oeffnung zu klein, so lässt man sie zuheilen, — wenn man es verabsäumt, sofort nach der ersten Oeffnung eine grössere, zweite zu machen, — was in der Regel schon in etwa 8 Tagen sich vollzieht und nimmt einen stärkeren Galvanokauter, um ein grösseres Loch zu brennen. Man hüte sich ferner die Oeffnung zu nahe der Peripherie des Trommelfelles zu machen, weil man sonst in Gefahr kommt, bei Durchführung der Knopfsonde die Wand der Paukenhöhle beständig zu reizen, und wenn auch zu keiner bedenklichen, doch immer unangenehmen und lange dauernden Entzündung Veranlassung zu geben. Es ist ziemlich gleichgiltig, welche Stelle des Trommelfelles man zur Perforation wählt, immer perforire man so weit als möglich ab von der Peripherie des Tromelfelles, so dass die Sonde frei durch die Oeffnung in die Paukenhöhle dringen kann, ohne die Wände derselben zu berühren. Am besten und leichtesten macht sich die Perforation in dem hinteren Segmente des Trommelfelles, ohnehin ist sie im vorderen Segmente oft völlig unausführbar wegen stark gebogener vorderer unterer Wand des äusseren Gehörganges, so dass das vordere Segment gar nicht zu sehen ist. Macht man die Perforation im hinteren Segmente des Trommelfelles möglichst in dessen Mitte, so wird man einerseits die am hinteren Rande des Trommelfelles laufende Chorda tympani vermeiden, andererseits auch den Steigbügel, der weiter oben liegt. Das hintere Segment ist auch deshalb noch zur Perforation zu wählen, weil sich hier das runde und ovale Fenster befindet und mir nach meinen bisherigen Erfahrungen — endgültig kann ich darüber noch nicht entscheiden — es scheint, als wenn die Perforation von grösserem Nutzen ist, wenn die Luft resp. die Schallwellen derselben direct auf diese Fenster, als wenn

sie erst auf Umwegen (bei Perforation im vorderen Segmente des Trommelfelles) in dieselben gelangen.

Uebrigens kann ich die immerhin auffallende, aber sicher beobachtete Thatsache nicht unerwähnt lassen, dass ich selbst nach Zuheilung der Perforations-Oeffnung eine entschiedene, nicht unbeträchtliche Verbesserung des Gehörvermögens beobachtet habe, obgleich ich hierfür noch keine rechte Erklärung anzugeben weiss. Vielleicht ist der Spannungsgrad des Trommelfelles nach der Perforation ein anderer geworden, oder der täglich ausgeübte Katheterismus, während des Bestehens der Oeffnung, hat die Besserung bewirkt. Der Katheterismus kann nämlich nach der Perforation des Trommelfelles in viel wirksamerer Weise ausgeübt werden als vorher, da jetzt die Luft in einem kräftigen Strome nicht bloss in, sondern auch durch die Paukenhöhle strömt. Es sei nun dem zunächst wie ihm wolle, die oben angegebene Thatsache ist richtig. Dass das Sausen und andere subjective Geräusche nach der Perforation, selbst wenn die Oeffnung wieder zuheilt, schwindet oder erträglich wird, ist schon bemerkt worden, aber auch ohne dass solches vorhanden war, habe ich die genannte Verbesserung des Gehörvermögens beobachtet.

Um den Vorzug der Galvanokaustik bei der Perforation vor anderen Methoden zu zeigen und zu beweisen, dass jene ausführbar, wenn die Methode mittelst des Messers d. i. schneidender Instrumente im Stiche lässt, möge folgender Fall veranschaulichen; einige Wiederholungen von schon früher Gesagten möge man hierbei entschuldigen.

Heinrich Thamm aus Weisstein bei Waldenburg in Schlesien, 23 Jahre alt, Bergmann, erkrankte 1864 angeblich an einem Nervenfieber, an welchem er Wochen lang krank lag, aber an seinem Gehör keinen Schaden gelitten hatte. Als er so weit genesen, dass er wieder in den Garten gehen konnte, mochte er eines Tages in einen starken Zug gekommen sein: er bekam Sausen auf beiden Ohren, das sich immer mehr steigerte und wurde dabei auch so bedeutend krank, dass er wieder das Bett hüten und Monate lang im Lazareth zubringen musste. An welcher Krankheit er jetzt eigentlich litt, konnte ich nicht wohl ermitteln, kurz Patient wurde in dieser Krankheit vollständig taub und zugleich blind. Die Blindheit bestand in einer Cataract beider Augen, an welchem er später von Prof. Förster hierselbst mit Erfolg operirt wurde. Wegen der Taubheit suchte er meine Hilfe, etwa ein Jahr nach Beginn derselben. Sowohl der Katheterismus,

als Eintreiben von Dämpfen per Tubam, wie Jodkali etc. blieben ohne den geringsten Erfolg, und wollte ich schon damals mit dem Messer die Perforation des Trommelfelles vornehmen zum Zwecke anderweitiger Operationen in der Paukenhöhle. Aber es war nicht möglich, den Kranken ohne Gefahr so weit zu chloroformiren, dass ich mit Ruhe die Operation hätte vornehmen können — ohne Chloroform war gar nicht an die Operation zu denken, so empfindlich war der Kranke. Der Kranke wurde entlassen und hörte ich von ihm nichts mehr, bis er sich im Herbst 1867 abermals bei mir einfand, um noch einen Versuch von mir machen zu lassen. Sein Zustand war jetzt folgender: Vollständige Taubheit mit immerwährendem Getöse Tag und Nacht auf beiden Ohren. Der Kranke hörte nicht das Geringste, nicht einmal ein starkes Geräusch, selbst nicht durch das Hörrohr. Nur wenn ich in das Hörrohr plötzlich gleichsam einen starken explosiven Schrei ertönen liess, bebte er zurück — offenbar war dies nur ein Gefühlseindruck, denn er vernahm nichts von einem Tone. Die äusseren Gehörgänge zeigten sich nur erweitert, trocken. Trommelfell gross, etwas getrübt; die Tuba Eustachii für den Luftstrom und Bougies völlig durchgängig, die keinerlei Veränderungen weder in der Hörfähigkeit, noch in dem beständigen Sausen hervorbrachten. Da hier in Bezug auf das Gehör durchaus nichts zu verlieren, sondern nur etwas zu gewinnen war, so beschloss ich noch einmal die Perforation des Trommelfelles mit dem Messer zu versuchen, um mir zu anderweitigen Operationen in der Paukenhöhle den Weg zu bahnen. Deshalb sollte mir nicht bloss ein einfacher Einstich genügen, sondern es sollte ein grösserer Einschnitt gemacht werden. Unter Assistenz des Dr. **Reichel** wurde der Kranke chloroformirt; aber obgleich er bereits ca. 2½ Unzen Chloroform eingeathmet und er dadurch so betäubt war, dass wir wohl jede andere Operation an ihm hätten vornehmen können (denn er empfand nicht das Geringste vom Stechen und Kneipen der äusseren Haut und die Muskulatur war völlig erschlafft etc.), so blieb doch das Trommelfell so empfindlich, dass Patient bei jeder Berührung desselben mit der Spitze des Messers zuckte, und es nicht möglich war, einen kunstgerechten Einschnitt in das Trommelfell zu machen, obgleich ich mit der Spitze des Messers mehrfach das Trommelfell bereits durchbohrt hatte. Selbst locale Anästhesirung des Trommelfells mittelst zerstäubten Chloroforms blieb ohne Erfolg. Patient klagte über ziemliche Schmerzen an dem verletzten Trommelfelle. Wir beschlossen demnach, dem Patienten einige Tage Ruhe zu

gönnen und dann die Perforation des Trommelfelles mittelst der Galvanokaustik auszuführen, einerseits um eine bleibende Oeffnung zu erzielen, andererseits um durch diese Oeffnung vielleicht später anderweitige Operationen in der Paukenhöhle vornehmen zu können. Ich beschloss, zugleich die Operation auf demselben Trommelfelle vorzunehmen, um einen Vergleich aufstellen zu können zwischen dem verletzten und unverletzten Trommelfelle. Während ich die erste Operation bei directem Sonnenlichte ausführte, musste die zweite, die galvanokaustische, bei Lampenbeleuchtung vorgenommen werden. Ich bediente mich hierzu eines Erleuchtungs-Apparates, wie ich ihn für laryngoskopische Operationen benutze. Am 23. October wurde unter Assistenz des Dr. **Reichel** die Operation vorgenommen und zwar ohne Chloroformirung; die Schwester des Patienten hielt ihm den Kopf. Das Trommelfell war noch von den ersten Versuchen ziemlich stark geröthet; es betraf dies das rechte Ohr. Ich führte nun einen kleinen neusilbernen Ohrtrichter tief in den Gehörgang ein, nahm den spitzen Galvanokauter (Fig. 8), führte die Platinspitze desselben nicht bis an das Trommelfell, sondern liess sie erst noch innerhalb des Trichters erglühen und führte sie dann schnell durch die Mitte des hinteren Abschnittes des Trommelfelles hindurch und wieder zurück. Man hörte ein deutliches Knacken, als wenn man durch ein gespanntes Blatt Papier sticht, der Kranke zuckte kaum, empfand nur einen geringen Schmerz, wie einen Nadelstich, und die Operation war beendet. Die sogleich vorgenommene Untersuchung zeigte ein ganz rundes Loch mit scharfen Rändern von der Grösse einer Stecknadelkoppe. Der Kranke befand sich ganz munter und ging ohne sonderliche Beschwerden zu Fuss nach Hause, nachdem das Ohr mit Watte verstopft worden war. Es sei hier gleich noch Einiges, auf die Operation bezüglich, bemerkt: Ehe man den Galvanokauter in den Trichter einführt, muss man ihn erst einmal abbrennen, um etwaige Unreinigkeiten, welche sich an der Platinspitze befinden, zu verbrennen; verabsäumt man dieses, so verbrennen jene innerhalb des Trichters, und es steigt Rauch auf, welcher das Gesichtsfeld verdeckt. Man hat früher, um das Eindringen des Perforatoriums bis in die Labyrinthwand zu verhindern, empfohlen, rückwärts der Spitze des Instrumentes einen Knopf oder Platte anzubringen. Jedoch erfüllte diese nicht den Zweck, denn das zarte Trommelfell bietet ja zu wenig Widerstand. Bei unserem Galvanokauter kann man den obigen Uebelstand auf eine einfachere und bessere Weise

vermeiden. Die Enden der kupfernen oder messingenen Leitungsdrähte, an welche die Platinschlinge angelöthet ist, müssen breiter sein als die Platinschlinge, dann vermag wohl die Platinspitze durch die enge Oeffnung des Ohrtrichters hindurchzudringen, nicht aber das Ende der Leitungsdrähte. Hier liegt also im Trichter das sichere Hinderniss des weiteren Vordringens des Galvanokauters, nicht an letzterem. Dieser hat nun wieder den grossen Vorzug vor jedem anderen Instrumente, dass man ihm jeden Augenblick, und zwar sowohl seiner Platinspitze als den Leitungsröhren, eine beliebige Biegung und Breite geben, und somit das Loch beliebig gross machen kann; er ist zudem so dünn und mehr in die Breite ausgedehnt, dass er das Gesichtsfeld nicht beschränkt. Man versuche erst vor der Operation, wie weit die Platinspitze aus dem Trichter hervordringt; dringt sie zu weit vor, so wählt man einen noch engeren Trichter. Ferner beachte man, in welcher Richtung die Platinspitze aus dem Trichter dringt, ob mehr nach oben, unten oder gerade aus, und giebt ihr für jeden Fall die entsprechende Biegung. Hat man dies Alles erprobt, dann führt man den Trichter in den Gehörgang tief ein, entsprechend der Länge der Platinspitze, nahe gegen das Trommelfell und bringt ihn in die Richtung, in welcher die Platinspitze gegen das Trommelfell vordringen soll. Bei Beachtung dieser angegebenen Vorschriften erlangt man den wichtigen Vortheil, dass man den Act des Brennens nicht nöthig hat, bis zum letzten Momente mit dem Auge zu verfolgen, sondern man lässt die Platinspitze noch im Eingange des Trichters erglühen und stösst nun schnell, gleichsam blindlings durch das Trommelfell; der Trichter hat ja die richtige Stellung, die Platinspitze die entsprechende Länge und Richtung und man kann somit keine unrichtige Stelle treffen. So habe ich die Operation ausgeführt und so ist sie vortrefflich gelungen.

Der Kranke fand sich des anderen Tages wohl und munter bei mir ein und klagte über keine Beschwerden im Ohr. Das Loch im Trommelfelle zeigte sich noch so offen wie gestern und die Luft drang bei dem Katheterismus und dem Valsalva'schen Experiment frei durch dasselbe hindurch; das Trommelfell war stark geröthet und des anderen Tages trat eine mässige Secretion durch die Perforationsöffnung ein; auch zeigte sich die Umgebung derselben im Umfange $^1/_2$ Linie von weissem Aussehen. Welches war nun der Erfolg in Bezug auf das Gehörvermögen? Ich werde genau berichten, was der Kranke angab. Das Gehör war nicht

in dem Maasse hergestellt, dass Patient die Sprache vernommen hätte, aber es waren doch folgende günstige Veränderungen eingetreten: Zunächst war das gewaltige Sausen auf dem operirten Ohre entschieden schwächer geworden; der Kranke drückte sich aus, dass es mehr nach aussen getreten sei und so nahe an die äussere Ohröffnung, dass er danach greifen möchte. Gleich nach der Operation hätte er seine eigene Sprache besser vernommen; er fühle sich freier auf diesem Ohre. Auf dem nicht operirten Ohre vernimmt Patient selbst durch das Hörrohr nicht den geringsten Ton, weder den der Stimme, noch der auf das Hörrohr aufgesetzten Stimmgabel. Setzte ich dagegen die tönende Stimmgabel auf die Zähne des Patienten oder auf das Hörrohr, welches in dem operirten Ohre sich befand, so hörte er einen ganz feinen Ton, Patient drückte sich aus: „einen wehmüthigen Ton.“ Am 30. October wurde das andere Ohr unter Assistenz von Dr. Reichel ganz in derselben Weise operirt, d. h. ohne Chloroform und bei Lampen-Beleuchtung und das Trommelfell dabei ebenfalls im hinteren Abschnitte, nur etwas mehr nach unten als im anderen Ohre, durchstochen. Patient empfand so wenig Schmerz durch die Operation, dass er bald nachher fragte, ob dieselbe nicht bald vorgenommen werden würde, und als ihm versichert wurde, dass sie schon beendet sei, fing er an zu lachen. Patient ging zu Fuss nach Hause und fand sich den anderen Tag wieder bei mir ein. Er sagte gleich beim Eintritt in das Zimmer, es sei ihm ganz leicht um den Kopf auf beiden Seiten, das Sausen sei ganz fern von beiden Ohren und gering und habe er auch nicht fünf Minuten Schmerzen gehabt. Das Gehör jedoch war geblieben wie auf dem anderen Ohre, d. h. er verstand nichts, sondern nur bei auf das Höhrrohr aufgesetzter Stimmgabel einen „feinen Ton.“ Das andere Trommelfell war heute bereits ziemlich blass und rein geworden, die Oeffnung ganz offen, rein und ganz rund. Das gestern operirte Trommelfell war geröthet, die Umgebung der Perforation ebenfalls weiss, wie nach der Operation des anderen Trommelfelles. Ich werde nun den Patienten innerlich und äusserlich mit Sublimat behandeln; in das rechte Ohr hat er bereits bis heute Sublimat (Gr. $^1/_2$ auf die Unze) gegossen und werde ich später berichten, ob noch eine Besserung des Gehörvermögens eingetreten. Es ist nämlich in diesem Falle mehr als wahrscheinlich, dass in dem Labyrinthe derselbe Krankheitsprocess eingetreten ist, wie auf beiden Linsen der Augen: Exsudat mit Trübung, resp. Verdickung; deshalb soll das Sublimat als Einträufelung versucht

werden, das jetzt bei dem perforirten Trommelfelle kräftig auf die Labyrinthwand einwirken kann.

Ich bin bei Beschreibung der Operation sehr ausführlich verfahren, weil es mir geboten schien, bei einer neuen, scheinbar gefährlichen Operations-Methode alle Umstände genau zu notiren, um festzustellen, was die Operation schaden, was sie nützen könne. Nun, dass sie nicht geschadet hat, ist wohl über allen Zweifel erhaben; ebenso möchte wohl auf keine andere Weise die Perforation des Trommelfelles so schnell, so einfach und noch dazu so sicher und fast schmerzlos auszuführen sein, als mittelst der Galvanokaustik. Man könnte sagen, 9 Tage nach der Operation ist noch kein Zeitraum, um zu bestimmen, ob die Perforationsöffnung wieder zuheilt: aber bis jetzt zeigt die Stelle nicht die geringste Neigung zum Zuheilen; im Gegentheil, die Oeffnung hat sich gänzlich gereinigt und die Ränder sind ganz glatt, so dass man hieraus schon den Schluss machen kann, der Verwachsungstrieb ist aufgehoben. Ich werde übrigens hierüber später berichten, es war mir heute darum zu thun, meine Fachgenossen mit dieser Operationsmethode bekannt zu machen; denn ich glaube doch, dass sie eine Zukunft hat. Ist auch in diesem verzweifelten Falle kein Gehör eingetreten, so war dies eigentlich nicht zu erwarten; das Labyrinth ist hier jedenfalls tief gestört, und einem Blinden kann eine Brille auch nichts helfen, auch nicht die Operation der Cataracta, wenn der Opticus zugleich vernichtet ist. Aber wenn nur in dem einzigen Falle die Operation Nutzen brächte, dass sie nämlich jenes furchtbare Getöse in den Ohren beseitigt oder lindert, welches manche Kranke zur Verzweiflung bringt, so wäre sie schon von unendlichem Werthe, und hiefür war sie in unserem Falle entschieden von Nutzen. Sie kann ferner von Nutzen sein, wenn man Medicamente in ergiebigerer und sanfterer Weise will auf die Paukenhöhle einwirken lassen, als dies durch den Katheterismus möglich ist, weil eine etwaige Entzündung einer ganz geschlossenen Paukenhöhle immer bedenklicher ist, als eine, die eine freie Communication nach aussen hat. Endlich kann sie auch noch von Nutzen sein, wo wir absichtlich einen Eiterungsprocess in der Paukenhöhle hervorrufen wollen.

In Bezug auf die ältere Literatur über die Perforation des Trommelfelles, verweise ich auf: Carl Joseph Beck, die Krankheiten des Gehörorganes. Heidelberg und Leipzig 1827. Seite 41. — Joh. Nep. Rust, Handbuch der Chirurgie, Band XIII,

Artikel: Perforatio membranae Tympani. (cf. Monatschrift für Ohrenheilkunde Nr. 3, 1867.)

Die gemachte Oeffnung heilte in diesem Falle wieder zu, da ich damals das Einführen der Sonde noch nicht kannte. Was übrigens das Offenbleiben der Perforations-Oeffnung betrifft, so giebt es torpide Trommelfelle, namentlich bei alten Leuten, mit so geringer Vitalität, dass eine mit irgend einem Instrumente gemachte Oeffnung, einige Zeit von selbst bestehen bleibt ohne alle weitere Proceduren. Diese Verhältnisse muss man kennen, um nicht manches Verfahren, die Oeffnung offen zu erhalten, zu unverdienter Anerkennung zu bringen. Hier handelt es sich darum eine bleibende Oeffnung zu erzielen bei reger Vitalität des Trommelfelles.

Das oben vorgeschlagene Verfahren der Perforation des Trommelfelles mittelst der Galvanokaustik kann ich als das einfachste, sicherste, schnellste und schmerzloseste, auf eine grosse Anzahl von Versuchen gestützt, aufrichtig und bestens empfehlen und kann ich mich auf a prioristische Einwendungen gegen dieselbe nicht einlassen; man versuche es und zwar auf die von mir angegebene Weise und mit den von mir beschriebenen Instrumenten. Ich will hier noch bemerken, dass man da wo der Gehörgang sehr eng oder gebogen ist und man in Gefahr kommt, den Ohrtrichter im Momente der Einführung des glühenden Galvanokauters, wenn man diese blindlings vollführt, ein wenig zu verschieben, so dass man nicht die gewünschte Stelle des Trommelfelles treffen würde, dass man in solchen Falle den Galvanokauter nicht ausserhalb des Trichters erglühen lassen möge, sondern den kalten Brenner bis ans Trommelfell führe und hier erst erglühen lasse. Bei diesem Verfahren ist es aber unbedingt nöthig, dass der Brenner blitzschnell erglühe, denn währt dieses Erglühen auch nur einige Secunden, so zuckt der Kranke zurück und man kommt in Gefahr, nicht die gewünschte Stelle des Trommelfelles zu treffen.

Auch das oben angegebene Verfahren durch mehrere Wochen lang tägliches Einführen einer Knopfsonde die Perforations-Oeffnung offen zu erhalten, halte ich für das einfachste, schmerzloseste und sicherste Verfahren. Wer übrigens dabei beharren will, immer wieder aufs Neue durch Liegenlassen eines fremden Körpers in der Perforations-Oeffnung diese offen zu erhalten, dem schlage ich ein Verfahren zu weiteren Versuchen vor, über das ich allerdings selbst noch keine sichere Erfahrung habe. Da, auch wenn das Trommelfell einen fremden Körper vertragen würde, es immer

schwierig ist, denselben zu befestigen, so rathe ich Folgendes. Man schneide sich einen kleinen etwa $^1/_2$ — $^3/_4$ Zoll langes Stäbchen von Fischbein von der Dicke einer Stricknadel. Vor dem einen Ende desselben macht man rings um denselben einen Kerb. Von diesem Ende aus spaltet man nun das Stäbchen der Länge nach etwa bis zur Hälfte und so erhält man eine Art federnder kleiner Pinzette. Mit einer kleinen Zange oder Pinzette erfasst man nun das gespaltene Fischbeinstäbchen, indem man zugleich die federnden Branchen des Stäbchens zusammendrückt, so dass es wieder wie ungespalten aussieht und führt das Stäbchen in die Oeffnung des Trommelfelles, so dass der Kerb des Stäbchens die Ränder der Oeffnung aufnimmt. Sobald man mit der Pinzette den Druck aufhebt federn die Branchen des Stäbchens auseinander und haften in der Oeffnung des Trommelfelles. Federn die Branchen des Stäbchens zu wenig, so mache man sie über eine Flamme etwas warm und biege sie etwas auseinander. Dies Instrument ist so leicht und drückt so wenig, dass ich glaube, wenn das Trommelfell irgend einen fremden Körper erträgt, es diesen ertragen würde.

Das Zerbrennen fremder Körper im äusseren Gehörgange.

Unter dieser Aufschrift habe ich in Nr. 7, 1869 der Monatschrift für Ohrenheilkunde einen Aufsatz veröffentlicht, über ein neues Verfahren, gequollene, eingekeilte, feste Körper aus dem Gehörgange auf eine völlig schmerzlose Weise zu entfernen. Ich lasse diesen Aufsatz hier zunächst folgen:

„Auch in diesen Blättern ist schon wiederholt von der Entfernung fremder Körper aus dem äusseren Gehörgange die Rede gewesen; es ist dies ja kein unwichtiges Kapitel und besonders geeignet, die Geschicklichkeit des Specialisten zu documentiren; denn den Gehörgang zerreissen, das Trommelfell zersprengen, den Kranken in die äusserste Lebensgefahr bringen und schliesslich den fremden Körper doch nicht aus dem Ohre entfernen — das können andere Aerzte auch, dazu hat der Patient nicht nöthig, sich an einen Specialisten zu wenden. Von dem Ohrenarzte aber kann man verlangen, dass er solche Gefahren vermeide und dass er den fremden Körper auf eine sanfte Weise entferne oder zeige, dass das Liegenbleiben desselben weniger Gefahr bringt als die Operation. Wenn ich hier auf dieses Kapitel wieder zurückkomme, so geschieht es nicht, weil ich etwa einen Fall mittheilen will, bei dem ein ganz besonderer fremder Körper in das Ohr gelangt war.

sondern es betrifft einen ganz gewöhnlichen, fast täglich vorkommenden Fall, bei dem wir aber bis jetzt in Bezug auf die Entfernung des fremden Körpers völlig rathlos dastehen; deshalb ist der Fall aber wichtiger, als ein selten vorkommender. Es handelt sich nämlich um die Entfernung gequollener, eingekeilter Körper, die ja zu denen gehören, welche am häufigsten in den äusseren Gehörgang gerathen, als da sind: Bohnen, Erbsen, Johannisbrotkerne, Maiskörner u. s. w. Diese Körper, wenn sie in den äusseren Gehörgang gerathen, liegen daselbst wie in einem Frühbeete, sie haben hier Wärme, Feuchtigkeit und Düngungsmaterial, nämlich die bald eintretende Absonderung des Gehörganges. Deshalb fangen diese Substanzen sehr schnell an zu quellen, bereits in 24 Stunden, und sogar auch zu keimen. Sie pressen und reizen zugleich die Wände des Gehörganges, so dass dieser verschwillt, und nun der fremde Körper eingekeilt, fest liegt. Dies ist noch der günstigere Fall; in der Regel kommen solche Fälle dem Ohrenarzte erst zur Behandlung, wenn bereits andere Aerzte gewaltsame Versuche gemacht haben, den Körper zu entfernen; dann findet man den Gehörgang ganz verschwollen, blutend, geschunden und so empfindlich, dass die Kranken kaum die Berührung des Ohres vertragen. Der unkundige Arzt lässt sich allenfalls auch jetzt noch verleiten, gewaltsame Versuche, etwa unter Chloroformnarkose anzustellen, denn den fremden Körper will er unter allen Umständen erlangen und er denkt nicht daran, diesen ruhig liegen zu lassen. Letzteres wird der kundige Ohrenarzt thun, und unter zwei Uebeln das kleinere wählen, weil er weiss, dass der fremde Körper nicht so viel Schaden anrichtet, als die rohen Operationsversuche, ihn zu entfernen. Er wählt also das kleinere Uebel, aber ein Uebel bleibt es immer, denn der gequollene Körper kann unter Umständen auch üble Zufälle hervorrufen: er kann das Trommelfell durch Druck perforiren, vor Allem aber zur Entstehung von Polypen Veranlassung geben. Es wird daher immer ein grosser Gewinn bleiben, wenn man den gequollenen Körper so bald als möglich entfernen kann. Bisher aber war dies völlig unmöglich, wenn der Körper eingekeilt und der Gehörgang in der angegebenen Weise bereits verletzt war — man würde unsägliches Unheil stiften, wenn man in der bisherigen Weise den Körper partout entfernen wollte, d. h. durch Zangen, Löffel oder ähnliche Instrumente. Ich habe nun ein Verfahren ersonnen, durch welches man auf eine sanfte Weise gequollene Körper, wenn sie auch noch so fest eingekeilt sind, entfernen kann — selbst aus einem entzündeten

Gehörgange. Statt aller weiteren Explicationen will ich hier den Fall mittheilen, bei welchem sich das Verfahren glänzend bewährt hat und der zugleich wohl alle üblen Umstände vereint, welche in solchen Fällen auftreten können.

Paul Voss von hier, 12 Jahre alt, hatte sich einen Johannisbrotkern in den rechten Gehörgang gesteckt. Die Eltern brachten den Knaben zu einem Arzte, welcher in Gemeinschaft mit zwei Collegen gewaltsame Versuche machte, selbst unter Anwendung von Chloroform, den Körper zu entfernen. Der Gehörgang wurde hierbei verletzt, blutete stark, und statt dass es gelungen wäre, den Kern zu entfernen, war er sogar noch tiefer in den Gehörgang hineingestossen worden. Jetzt lag der Kern in der Tiefe des Gehörganges, der vorher noch im Eingange desselben, nach Angabe der Mutter des Knaben, deutlich gesehen wurde. Die Schmerzen bei der Operation waren trotz des Chloroforms so heftig, dass der Knabe zu weiteren Extractionsversuchen nicht zu bewegen war. Die Eltern des Knaben wandten sich jetzt erst an mich und fand ich den Gehörgang, wie beschrieben, verschwollen, verletzt, eiternd und sah den Kern in der Tiefe des Gehörgangs fest eingekeilt. Jeder Versuch, denselben zu fassen, verursachte dem Knaben die wüthendsten Schmerzen und es war völlig unmöglich, auf diese Weise weiter zu operiren — der Knabe liess sich nicht mehr das Ohr sondiren. Ich verordnete zunächst warme Einspritzungen von aufgelöstem Alaun und bestellte den Knaben auf die nächsten Tage zu mir. Jedoch er kam nicht, weil er inzwischen so krank geworden war, dass er wohl 8 Tage lang das Bett hüten musste. Als der Knabe wieder zu mir kommen konnte, war inzwischen ein anderer Uebelstand eingetreten, nämlich der, dass der Gehörgang innen vollständig von Polypen überwuchert war, so dass man jetzt auch nicht eine Spur von dem Kerne sehen konnte. Es schien mir nun vor Allem indicirt, die Polypen zu entfernen und ich versuchte dies mittelst feiner Pinzetten, aber der Knabe war so empfindlich, dass er nicht still hielt und ich bald von diesem Verfahren abstehen musste. Ich versuchte jetzt mittelst der Galvanokaustik die Polypen zu zerstören, was dem Knaben auch wenig Schmerz verursachte; sie waren aber so umfänglich, dass ich in einer Sitzung nicht fertig wurde. Da der Knabe sehr weit von mir wohnte und nicht alle Tage kommen konnte, so hatten bis zur nächsten Sitzung die Polypen auf's Neue den Gehörgang verschlossen. In dieser üblen Situation beschloss ich, mich nicht weiter um die Polypen zu kümmern und auf den Kern — der doch die Ursache aller

Zufälle war — direct durch die Galvanokaustik einzuwirken, kurz, ihn zu zerbrennen. Ich ging nun mit einem noch dünneren Galvanokauter*), als ich in Nr. 3, 1867, dieser Monatschrift abgebildet habe (dessen Platindraht nur die Dicke einer Stecknadel besitzt und deshalb augenblicklich, blitzschnell erglüht), durch die weichen Polypenmassen sanft fühlend hindurch, bis ich auf einen festen Widerstand stiess, der sich als der Kern erwies. Der Knabe, der hiervon keine Schmerzen empfand, gab sehr genau an, wenn ich auf den harten Widerstand anlangte. Jetzt erst liess ich das Instrument blitzschnell erglühen und ebenso schnell erkalten, ohne es zurückzuziehen. Nicht allein der Knabe und ich hörten hierbei jedesmal ein quitschendes, platzendes Geräusch, sondern auch alle Umstehenden; es war ein Geräusch, als wenn ein sich aufblähender Körper platzt. Jedesmal, wenn das heftig glühende Instrument in den Kern eindrang, blieb es etwas an demselben hängen und bewegte ihn somit, wenn es zurückgezogen wurde. Der Knabe hielt hierbei ganz still, denn das Brennen verursachte ihm keine Schmerzen. Den Verlauf des Leidens und der Operation beobachteten bei mir die Herren Dr. **Reichel**, Dr. **Sommerbrodt**, und an dem Tage, an welchem ich den Kern gänzlich entfernte, war gerade noch Herr Dr. **Jacobi** aus Magdeburg gegenwärtig. Nachdem ich in wiederholten Sitzungen an verschiedenen Tagen den Johannisbrotkern nach verschiedenen Seiten hin zerbrannt hatte, kam der Knabe am 12. Juni d. J. abermals zu mir. Dr. **Jacobi** untersuchte den Kranken zuerst und fand den Kern bereits vorn im Gehörgang, so dass er ohne Weiteres mit einer Pinzette gefasst werden konnte; die Extraction gelang aber noch nicht, er war nach innen zu noch festsitzend. Ich griff daher sofort wieder zur Galvanokaustik, die sich ja jetzt sehr leicht ausführen liess, zerbrannte kräftig den Kern, und nun endlich konnte ich ihn vollständig extrahiren. Es zeigte sich nun, dass das Trommelfell perforirt war, andererseits sah man die Reste der polypösen Wucherungen den Gehörgang, etwa in seiner Mitte, ringsum einnehmen; sie bezeichneten die Grenze, hinter welcher der Kern gesessen und so verdeckt worden war. Es handelte sich nun ferner darum, die Perforation, die Polypen und den ziemlich starken Eiterungsprocess zu heilen; die Uhr wurde nur etwa bei der Berührung der Ohrmuschel gehört.

Es ist mir physikalisch nicht recht klar, wie der Körper bis an den Eingang des Gehörganges gelangt war; die Eltern des

*) Siehe oben Fig. 4.

Knaben hatten, wie gewöhnlich, alle Tage das Ohr ausgespritzt, aber mit einer sehr mangelhaften Spritze: der Kern, durch das Zerbrennen zerkleinert, muss doch theils durch das Ausspritzen, theils dadurch nach aussen gerückt sein, dass der Knabe alle Nacht auf dem kranken Ohre schlief, weil er in diesem Schmerzen hatte, wenn er auf der entgegengesetzten Seite lag.

Wir haben nun somit in der Galvanokaustik ein zuverlässiges Mittel, derartige Körper aus dem Ohre zu entfernen; selbstverständlich ist hierbei, dass man eine gute Batterie (**Middeldorpf**) und gute, sehr dünne Instrumente besitzt, welche blitzschnell erglühen. Ich habe bei der Operation mich nicht einmal eines Ohrenspiegels bedient, weil schon dieser dem Knaben Schmerzen verursachte, sondern führte das kalte Instrument mit freier Hand, sanft fühlend, bis auf den fremden Körper. Selbst wenn der Gehörgang vollständig verschwollen wäre, würde man mit einem so feinen Instrumente sich noch Bahn brechen können, da man sofort den Widerstand empfindet, wenn man auf den fremden Körper gelangt. Aber nicht bloss zum Zerbrennen solcher Kerne oder Bleistifte, die zuweilen in den Gehörgang gelangen, und ähnlicher Körper wird die Galvanokaustik anzuwenden sein, sondern auch zum Zerstören nekrotischer Knochenstücke. Diese sitzen zuweilen beweglich in oder hinter dem Gehörgange und man kann es nicht wagen, sie mit der Zange herauszureissen, weil man nicht weiss, wie weit sie sich erstrecken und man in Gefahr käme, durch die heftige Reizung beim Extrahiren bedenkliche Zufälle hervorzurufen; in solchen Fällen könnte man das Knochenstück successive durch den Galvanokauter zerstören.“

Seit der Veröffentlichung dieses ersten Falles habe ich einen zweiten beobachtet und auf dieselbe schmerzlose Weise glücklich geheilt. Derselbe ist folgender:

August Striezel, aus Göllendorf bei Stroppen, 11 Jahre alt, hatte sich eine Lupine in das rechte Ohr gesteckt; ein Arzt machte Extractionsversuche, wodurch der fremde Körper statt herausgeschafft zu werden, noch tiefer in den Gehörgang gestossen wurde, wie das so häufig geschieht. Als der Knabe zu mir kam, fand ich den Gehörgang verletzt, verschwollen, äusserst schmerzhaft und der fremde Körper nur etwas zu sehen. Ich hielt mich mit anderen Operationsversuchen nicht erst auf, sondern griff zur Galvanokaustik und zerbrannte mit einem spitzen Galvanokauter die stark gequollene Lupine. Auch in diesem wie im ersten Falle kam der fremde Körper in einigen Tagen von selbst aus dem Gehörgange, d. h. er war bis

vorn in den Eingang des Gehörganges gelangt, wo er leicht entfernt werden konnte. Dieser zweite Fall liess mich an eine andere Erklärung des Vorganges denken, dass der fremde Körper von selbst aus dem Ohre gelangt, da in dem letzten Falle ein solches Hängenbleiben des glühenden Instrumentes am fremden Körper nicht stattfand, wie im ersten Falle. Vielleicht üben die stark geschwollenen Wände des Gehörganges auf den durch das Zerbrennen schnell kleiner gewordenen Körper in der Art einen Druck aus, dass der Körper nach aussen sich schiebt, weil hier keine Wand ist und also auch kein Gegendruck stattfindet; die Bewegungen des Unterkiefers mögen diese Locomotion noch etwas begünstigen. Dem sei nun übrigens wie ihm wolle, das Factum ist in diesen beiden Fällen richtig beobachtet, dass der fremde Körper von selbst im Eingange des Gehörganges erschien *).

---

*) Den gegen dieses mein Verfahren gemachten Einwendungen setze ich die nackte Thatsache entgegen, dass auf die oben angegebene Weise gequollene, eingekeilte feste Körper mit Verschwellung des Gehörganges schmerzlos und sicher entfernt wurden — ich glaube mehr kann man von einer Methode nicht verlangen und es erscheint deshalb überflüssig, auf gemachte Einwendungen sich näher einzulassen. Uebrigens sind diese Einwendungen auch unschwer zu widerlegen und will ich deshalb einige Bemerkungen hierüber machen, weil meine Angaben zum Theil missverstanden worden sind. Dr. **Ludwig Mayer** (Monatschrift für Ohrenheilkunde Nr. 3, 1870) sagt: „**Voltolini's** . . . Vorschlag des Zerbrennens fremder Körper im äusseren Gehörgange mit der Galvanokaustik erscheint mir, offen gestanden, schon deswegen nicht praktisch, weil wohl nicht jeder Arzt einen galvanokaustischen Apparat hat und von jedem Arzte doch verlangt werden kann, dass er einen fremden Körper aus dem Gehörgange zu entfernen wisse.“ Ich möchte umgekehrt sagen, man kann von jedem Arzte verlangen, dass er einen eingekeilten fremden Körper im äusseren Gehörgange — ruhig liegen lasse! Die Entfernung eines solchen Körpers ist keine geringfügige Operation, denn sie kann den Tod des Patienten zur Folge haben, wie dies hier in Schlesien vor vielen Jahren bei dem Sohne eines hochgestellten Beamten der Fall war. Lässt also ein Arzt den fremden Körper zunächst nicht ruhig im Gehörgange liegen und will ihn durchaus entfernen, so muss er alle dazu nöthigen Instrumente besitzen, das kann man unbedingt von ihm fordern — oder er muss es eben lassen und den Patienten einem Specialisten überweisen, der einen galvanokaustischen Apparat besitzen soll; Tertium non datur. Dr. **Mayer** sagt ferner: „Ueberdies halte ich die Procedur für überflüssig, da diese Körper, die **Voltolini** gerade damit entfernen will und die er als in der Praxis am häufigsten vorkommend bezeichnet, wie Erbsen, Bohnen, Hirsekörner (habe Maiskörner gesagt. V.) etc., nicht doch gleich im Meat. audit. ext. keimen; bis sie also keimen, können sie wohl durch Einspritzen entfernt

werden; und andererseits werden sie, bis sie dieses neue Mistbeet gefunden haben, schon eine solche Reizung des Gehörganges hervorgerufen haben, dass derselbe angeschwollen ist. In einem solchen Falle soll man nicht operiren. Ein energisches Einschreiten zur Entfernung selbst eines entzündlich eingekeilten Körpers wäre nur dann indicirt, wenn derselbe auf reflektorischem Wege bedeutende Störungen des ganzen Nervensystems hervorrufen würde, wie z. B. allgemeine Convulsionen, tetanische, epileptische Anfälle. In einem solchen Falle halte ich das Verfahren **Voltolini's** für ganz gerechtfertigt, glaube aber, dass man auch mit dem Vorschlage von **Tröltsch** (d. i. nämlich die Ohrmuschel vom Kopfe abzulösen und so in den Gehörgang einzudringen) zurecht kommen wird.“ Leider zeigen diese Einwendungen, dass Dr. **Mayer** meinen Aufsatz nicht aufmerksam durchgelesen hat, sonst würde er gefunden haben, dass mein Verfahren eben kein energisches ist! Der Kranke fühlt von dem Zerbrennen des fremden Körpers grade so viel als ob ich ihm seinen Stiefel verbrenne, denn der fremde Körper hat ja keine Empfindung. Man muss nur nicht einen Galvanokauter wählen, so dick wie ein Bleistift, dessen strahlende Hitze den Gehörgang nebenbei verbrennt, sondern eben Instrumente, wie ich sie oben empfohlen, so dünn wie eine Nadel und die blitzschnell erglühen und erkalten muss. Und nun gar mein Verfahren dem von **Tröltsch** nachzusetzen. Das Ablösen der Ohrmuschel, dächte ich, wäre ein sehr energisches Verfahren und ausserdem — wahrscheinlich nutzlos! Das Ablösen der Ohrmuschel legt nur den Eingang in den Gehörgang bloss, hier sitzt ja aber nicht mehr der eingekeilte fremde Körper, es muss also auch noch nach Ablösung der Ohrmuschel Gewalt angewendet werden, um den Körper zu entfernen, die dann eben alle bekannten nachtheiligen Folgen haben wird. Ich habe ferner in meinem Aufsatze gar keinen Nachdruck auf das Keimen des fremden Körpers gelegt, nur deshalb habe ich das Keimen erwähnt, weil, wenn dieses eintritt, jene Körper schon gequollen sein müssen. Ich habe ferner gesagt, dass eingekeilte fremde Körper nicht bloss dadurch gefährlich werden, dass sie das Leben bedrohen (durch Convulsionen, tetanische, epileptische Anfälle), sondern auch ohne dies, dass sie zu hartnäckigen Polypen Veranlassung geben und das Trommelfell durchbohren. Wenn man sie also im Gehörgange liegen lässt, und nicht eine lebensgefährliche Operation nach der bisherigen Weise vornimmt, so wählt man nur zwischen zwei Uebeln das kleinere — ein Uebel bleibt es aber immer und deshalb suche man ihn auf eine schonende, schmerzlose Weise zu entfernen; dies ist aber möglich nach meiner angegebenen Methode, den fremden Körper zu zerbrennen.

Nachtrag.

Der Druck dieses Werkes war schon zu weit vorgeschritten, um manche Bemerkungen und Betrachtungen, die sich noch aufdrängten, in den Text aufnehmen zu können; ich sehe mich deshalb genöthigt, noch einen „Nachtrag“ zu liefern.

Ich habe oben bei Beschreibung der galvanokaustischen Batterie, wie sie **Middeldorpf** und ich selbst seit vielen Jahren gebraucht haben, die sich als die unzweifelhaft beste erprobt hat, es vermieden, alle anderen bis jetzt bekannten aber weniger zweckmässigen Batterien anzuführen und näher zu beschreiben, weil ich der Ansicht war, dass, wenn ich Jemandem den graden und besten Weg nach X beschreibe, es unnöthig ist, ihm auch alle Quer- und Irrwege anzuführen, die nicht dorthin führen. Das kürzlich erschienene Werk von v. **Bruns**: Die Galvano-Chirurgie oder die Galvanokaustik und Elektrolysis bei chirurgischen Krankheiten, Tübingen 1870, welches mir erst unlängst zu Händen kam, zwingt mich aber hier nachträglich zu einigen Bemerkungen, damit einerseits der Werth der von mir empfohlenen Batterie aufrecht erhalten werde, andererseits die ärztliche Welt sich nicht zum Gebrauch einer unvollkommenen Batterie verleiten lasse. v. **Bruns** nämlich hat an der Zink-Kohlen-Batterie Manches auszusetzen und empfiehlt die Zink-Eisen-Batterie als die beste. Er sagt hierüber S. 24: „Ich habe die Beschreibung der Zusammensetzung und der Behandlung meiner Batterie (Zink-Eisen) deshalb so ausführlich gegeben, weil ich dieselbe von allen bis jetzt zur galvanokaustischen Verwendung empfohlenen Batterien am meisten geeignet halte, Eingang bei den praktischen Aerzten zu finden, und durfte ich deshalb eine ausreichende Gebrauchsanweisung hier nicht fehlen lassen. Ich zweifle keinen Augenblick daran, dass ein jeder Arzt, der mit dieser Batterie genau nach den angegebenen Vorschriften umzugehen gelernt hat, in das Eingangs ausgesprochene Urtheil einstimmen wird, das sich auf eine mehrjährige häufige Anwendung dieser Batterie grün-

det, welche mich noch niemals im Stiche gelassen hat.“ Es ist mir nicht recht verständlich, wie v. Bruns eine Batterie als die beste empfehlen kann, von der er selbst einen grossen Uebelstand hervorhebt und was noch schlimmer ist, nicht einmal genau weiss, welches die Ursache des Uebelstandes ist — ihn also auch nicht beseitigen kann. Von diesem Uebelstande sagt v. Bruns S. 22 Folgendes: „Ich will aber nicht unerwähnt lassen, dass es mir zwei Mal begegnet ist, dass schon zwei Stunden nach der Zusammenstellung des Apparates und nachdem er nach beendetem Gebrauch zur Seite gestellt, aber nicht sofort auseinander genommen war, unter zunehmender Erhitzung der Elemente in der Salpetersäure eine solche Gasentwicklung begann, dass dieselbe unter überreicher Ausstossung von braunen salpetrigsauren Dämpfen, welche alsbald das ganze Zimmer erfüllten, überlief und den Kasten sammt dem Tische, auf dem derselbe stand, überschwemmte.“ Dieser Uebelstand, bei dem man Zimmer und Möbel total ruinirt, ist doch wahrlich gross genug, auch wenn er nur Einmal im Jahre eintritt, um die Empfehlung zu geben, solche Batterie nicht anzuwenden. Der erwähnte Uebelstand wird aber nicht Einmal im Jahre eintreten, sondern muss immer eintreten, wenn die Batterie lange gefüllt dasteht; jeder Arzt müsste also beim Gebrauch einer solchen Batterie mit seinen Operationen sich beeilen, wenn er nicht jedesmal den angeführten Uebelstand erleben will. Die Erklärung, welche v. Bruns von dem Vorgange gibt, ist physikalisch incorrect. Er sagt S. 22: „Die Ursache dieser Erscheinung muss wohl darin gesucht werden, dass die Eisensterne, welche durch einen dünnen Ueberzug von Eisenoxydul, d. h. einer stark elektronegativen Schichte passiv und somit gegen die Einwirkung der concentrirten Salpetersäure unempfindlich sind, durch irgend eine Ursache dieses Ueberzuges, wenn auch nur theilweise, verlustig geworden sind, wodurch sie von der sie umgebenden Salpetersäure in der angegebenen Weise stark angegriffen werden, grade wie wenn reines metallisches Eisen in verdünnte Salpetersäure gelegt wird. Ob jener Verlust dadurch herbeigeführt worden war, dass die benützte Salpetersäure nicht mehr concentrirt genug war, oder ob in Folge unvollständiger Auslaugung und Trocknung der Thonzellen nach dem letzten Gebrauche, verdünnte Schwefelsäure in grösserer Menge die Thonzelle durchdrungen und der Salpetersäure sich beigemengt hatte, mag dahin gestellt bleiben. Jedenfalls möge diese Beobachtung dazu dienen, darauf aufmerksam zu machen, dass man die gefüllte Batterie stets im Auge zu behalten habe,

damit man dieselbe sogleich nach dem ersten Auftreten stärkerer Gasentwicklung ohne Verzug auseinander zu nehmen und so den Process zu sistiren im Stande ist.“ Der physikalische Process bei diesem Ereigniss ist aber folgender: Wenn Eisen in concentrirte Salpetersäure getaucht wird, so nimmt es den sogenannten passiven Zustand an und ist stark elektro-negativ; wenn dagegen die Salpetersäure verdünnt angewendet wird, so entsteht die lebhafteste Reaction, eine lebhafte Entwicklung von salpetrigsauren und untersalpetersauren Dämpfen. Da nun bei der Anwendung der Zink-Eisenketten die Salpetersäure geschwächt wird, mit welcher das Eisen in Berührung steht, so wird der Grad der Verdünnung, bei welchem die Zersetzung durch das Eisen erfolgt, nach einiger Zeit eintreten müssen und es erfolgt der v. Bruns selbst beobachtete Uebelstand und die elektro-motorische Wirksamkeit des Apparates hört auf. Wer also mit einer solchen Batterie längere Zeit operiren muss — wie ich gewöhnlich 2 auch 3 Stunden hintereinander dies thue — der wird den angegebenen Uebelstand stets erleben und kann also solche Batterie gar nicht gebrauchen. Aus diesem Grunde schon ist die Zink-Eisen-Batterie durchaus nicht zu empfehlen und steht unbedingt der Zink-Kohlen-Batterie nach. Dazu kommt ferner, dass wegen des angegebenen physikalischen Verhaltens, dieselbe Salpetersäure nicht oft gebraucht werden kann, weil sonst das Ueberschäumen bald erfolgt. Es wird also oft neue Säure angewendet werden müssen — und dadurch wird die Sache theurer. Dagegen benütze ich bei der Zink-Kohlen-Batterie dieselben Säuren in infinitum, d. h. selbstverständlich giesse ich jedesmal so viel neue Säure hinzu, als durch den vorhergehenden Gebrauch verloren gegangen ist. Ferner wird der Eisenstern allmälig von der Säure zerstört, während die Kohle unzerstörbar ist und 100 Jahre gebraucht werden könnte. Ferner ist die Zink-Eisen-Batterie viel schwerer als die Zink-Kohlen-Batterie. Endlich ist es physikalisch längst anerkannt, dass die Zink-Eisen-Batterie der Zink-Kohlen-Batterie (Bunsen), so wie der Zink-Platina-Batterie (Grove) an Kräftigkeit nachsteht. Denn so heisst es bei Pouillet (Lehrbuch der Physik und Meteorologie, 4. Aufl. Band II. S. 156): „Eine Säule von Zink in verdünnter Schwefelsäure und von Eisen in concentrirter Salpetersäure wirkt fast ebenso kräftig wie eine Grove'sche oder Bunsen'sche Batterie“ — also nicht ganz so kräftig, sondern nur „fast ebenso.“ — Die Klemmschrauben, welche v. Bruns (l. c. S. 19) zur Verbindung der Elemente benutzt, sind übrigens ebenfalls unzweckmässig, denn anerkanntermassen stellt Quecksilber am

besten die Verbindung her und deshalb lässt die Batterie von **Middeldorpf** mit Wechselscheiben und Wechselstock ebenfalls nichts zu wünschen übrig, und ist einmal das Quecksilber in den Wechselstock eingegossen, so hat man das ganze Jahr hindurch mit demselben weiter nichts mehr zu thun.

Aus allen diesen angeführten Gründen widerrathe ich Jedem die Zink-Eisen-Batterie und empfehle die Zink-Kohlen-Batterie in der Weise, wie ich sie in diesem Buche beschrieben. Jene hat nichts vor der letzteren voraus, dagegen aber viele Nachtheile. Und warum widerräth v. **Bruns** die Zink-Kohlen-Batterie? Er sagt hierüber S. 25: „Die Zink-Kohlen-Batterie steht aber meiner Erfahrung zufolge der Zink-Eisen-Batterie darin nach, dass ihre Wirkung ungleichmässiger und unsicherer ist. Es kommt nämlich bei Anwendung dieser Batterie nicht ganz selten vor, dass der weissglühende Platindraht mit einem Male nur noch rothglühend erscheint, oder dass er sogar ganz zu glühen aufhört, während doch an dem Apparate selbst nicht die mindeste Veränderung vorgenommen wurde; unmittelbar oder kurze Zeit darauf kann dann der Draht wieder anfangen eben so lebhaft wie vorher zu glühen, ohne dass sich irgend ein specieller Grund von diesen Veränderungen auffinden lässt". Die von **Bruns** beobachtete Thatsache ist richtig und ich habe sie selbst öfter erlebt, aber die Erklärung dieser Thatsache, die v. **Bruns** gibt, dass die Ursache derselben nämlich in der Batterie liege, ist nicht richtig. Es ist völlig unmöglich, dass die plötzliche Unterbrechung aller galvanischen Wirkung in der Batterie liegt, denn diese wirkt ganz gleichmässig fort; die Zink-Kohlenbatterie wird während des Gebrauches allmälig schwächer, wie jede andere Batterie. Die Ursache der von **Bruns** angegebenen Erscheinung liegt ausserhalb der Batterie in den leitenden Verbindungen, wovon man sich jedesmal überzeugen kann, wenn man mit einer Pinzette die Batterie und die leitenden Verbindungen in der Weise prüft, dass man entgegengesetzte Pole mit je einer Branche der Pinzette prüft, man wird dann bis auf eine Linie Genauigkeit ermitteln können, wo der Fehler resp. das Hinderniss liegt, nämlich dort, wo bei diesem Versuche keine Funken übersprühen. Es ist selbstverständlich, dass jeder Arzt, welcher die Galvanokaustik mit Erfolg betreiben will, so viel Kenntnisse in der Physik und Mechanik besitzen muss, um sich über die Vorgänge bei derselben Rechenschaft geben und eintretende Hindernisse sofort beseitigen zu können. So ist es selbstverständlich, dass die Polringe an der Kohle stets blank sein müssen, sonst findet keine Leitung und

Wirkung statt, ebenso wenig als wenn man die Zinkcylinder mit Fett bestreichen würde. Ich will hier nur einige Beispiele anführen, welche die oben angegebene Erscheinung erläutern. Ich besitze einen Handgriff (Fig. 3), welchen ich bei Operationen wie eine Schreibfeder halte und mit dem Zeigefinger den Knopf (*a*) zur Schliessung des Stromes abwärts drücke. Bei dieser Führung des Instrumentes, wie eine Schreibfeder, wirkt der Druck auf den Knopf (*a*), aber nicht bloss von oben nach unten, sondern auch etwas von hinten nach vorn. Durch die beständige Führung des Instrumentes in der angegebenen Position, haben sich die getrennten Metallstücke, welche eben durch den Druck auf den Knopf wieder geschlossen werden, in dieser Richtung d. h. von unten nach oben und von hinten nach vorn, genau aneinander adaptirt — es erfolgt ein promptes Erglühen der Platinarmatur. Nehme ich dieses selbige Instrument aber, ohne irgend etwas Weiteres mit ihm vorzunehmen, in die volle Faust und drücke den Knopf (*a*) mit dem Daumen von oben nach unten, so erfolgt gar kein Glühen. Führe ich das Instrument wieder wie eine Schreibfeder und drücke mit dem Zeigefinger auf den Knopf, so erfolgt sofort das beste Erglühen. Nicht in der Batterie liegt hiervon der Grund, sondern im Instrumente, dessen getrennte Metallstäbe in dem einen Falle nicht genau beim Druck auf den Knopf auf einander kommen — dieses habe ich sehr oft beobachtet. Oder, man nimmt die Leitungsröhren (Fig. 5 und 6) und armirt sie mit einem Eisen- oder Platindraht und schliesst den galvanischen Strom — es erfolgt kein Glühen des Drahtes. Hält man trotzdem den Strom geschlossen, so erfolgt nach einiger Zeit plötzlich ein Erglühen des Drahtes, so dass er schmelzen kann, wenn man nicht schnell den Strom öffnet. Dieser Vorgang ist sehr leicht zu erklären; es ist z. B. Blut oder Schleim in die Röhren gedrungen, welche die genaue Berührung des Drahtes mit dem Metall der Röhren verhindern, plötzlich löst sich das Blut oder der Schleim durch die allmälige Erwärmung von den Röhren ab, der Draht kommt mit Letzteren wieder in Verbindung und sofort erfolgt das Erglühen. Oder, man wählt den feinsten Galvanokauter (Fig. 4), dessen Drähte vielleicht nicht gut von einander isolirt sind und etwas federn; führe ich das Instrument in den Hals des Kranken und berührt, wie öfter, die stärkste Krümmung der Drähte die hintere Pharynxwand, so adaptiren sich die federnden, nicht gut isolirten Drähte und es erfolgt kein Erglühen der Platinarmatur, sondern ein Erhitzen der Leitungsdrähte selbst, man verbrennt den Rachen des Kranken. Nimmt man nun

das Instrument aus dem Halse des Kranken und schliesst in der freien Luft den Strom, so erfolgt wieder sofort ein Erglühen der Platinarmatur, weil jetzt die Drähte nicht federn u. s. w. Ich kann hier unmöglich auf alle die einzelnen Fälle eingehen, wo eine Störung des galvanischen Stromes eintreten kann — wer die Galvanokaustik anwenden will, muss sich allerdings die für dieselbe nöthigen physikalischen Kenntnisse aneignen, denn ohne diese bleibt die Galvanokaustik ein todter Schatz. Was endlich die Gasentwicklung in der Batterie betrifft, so beruht sie nicht auf einem Fehler in Letzterer, denn sie muss eintreten, der Zinkcylinder mag noch so gut amalgamirt sein, weil sofort, wie der Strom geschlossen ist, eine chemische Action eintritt, sowohl in der verdünnten Schwefelsäure als in der Salpetersäure. Nur wenn diese Gasentwicklung zu heftig wird, ist sie dem galvanischen Strome, bei der Schliessung desselben, hinderlich und man muss dann von Neuem das Zink amalgamiren.

Ich muss hier ferner noch auf einen Vorwurf eingehen, den man der Galvanokaustik gemacht und den kürzlich Dr. **Friedrich Fieber** in Wien in einem Aufsatze erhoben hat (über eine neue gefahrlose Methode zur Entfernung von Kehlkopfgeschwülsten. Wiener medic. Wochenschr. Nr. 10 und 11, 1871), nämlich folgenden: „In noch höherem Masse gilt dies natürlich von der Galvanokaustik. Die glühende Metallfläche des Galvanokauters kann bei der geringsten unwillkürlichen Bewegung des Kranken, falls die Stimmbänder berührt werden, irreparable Sprachstörungen veranlassen und selbst wenn der Operateur Zeit finden sollte, die Leitung des Stromes zu unterbrechen, so bleibt das Instrument immer noch lange genug so heiss, um sehr eingreifende Verletzungen zu veranlassen.“ Horribile auditu! Es ist dies ein völlig unbegründeter Vorwurf und statt aller weiteren Raisonements verweise ich auf meine Krankengeschichten. Wer meine Instrumente und Batterie in der beschriebenen Weise gebraucht, wird niemals den Unfall erleben, den Dr. **Fieber** schildert — freilich wenn man eine Platinarmatur im Kehlkopfe anwenden wollte, so dick wie ein Brotmesser oder die auch nur 5—6 Sekunden zum Erglühen bedürfte, dann könnte man allerdings noch mehr als die Stimmbänder zerstören! Eine Platinarmatur aber so dünn wie ein Zwirnsfaden, deren Spitze wie eine Stecknadel und blitzschnell erglüht und selbstverständlich dann ebenso schnell erkaltet, wird niemals irreparable Verletzungen hervorrufen, wenn man nicht etwa anhaltend auf den Stimmbändern herumbrennen würde. Mit dieser kann man die allerklein-

sten Neubildungen fortschaffen und man sieht augenblicklich den Effect. Die Elektrolyse — welches nämlich die neue von Dr. Fieber empfohlene Methode ist — will ich nicht verdächtigen und werde gleich davon Vortheile hervorheben, aber im Allgemeinen ist sie im Kehlkopfe ganz entschieden der Galvanokaustik (nach meiner Methode) nachzusetzen. Dr. Fieber hebt eigentlich selbst schon dasjenige hervor, welches einer allgemeinen Verwendung der Elektrolyse im Kehlkopfe entgegensteht, denn er sagt: „Selbstverständlich ist, dass bei dieser Methode die Entfernung des Neugebildes nicht so rasch möglich wird, als bei schneidenden, stechenden oder glühenden Instrumenten.“ Dies ist aber doch ein grosser Nachtheil und wenn ich mit der Galvanokaustik dasselbe erreiche wie mit der Elektrolyse, aber auf eine schnellere und sicherere Weise, so ist nicht abzusehen, warum man das langwierigere und langweiligere Verfahren der Elektrolyse wählen soll. Wenn Dr. Fieber der Galvanokaustik den Vorwurf macht, dass man mit ihr irreparable Zerstörungen an den Stimmbändern erzeugen kann, so gibt er sich einer Täuschung hin, wenn er glaubt, dass dieses mit der Elektrolyse nicht geschehen kann. Der endliche Effekt bei der Elektrolyse bleibt immer das Entstehen eines Brandschorfes, wie von einem Aetzmittel. Dies beobachten wir schon bei Anwendung des constanten Stromes auf der äusseren Haut z. B. bei der Application im äusseren Gehörgange und auf dem Processus mastoideus, viel eher daher auf den Schleimhäuten. Wer wird endlich auch eine grosse Neubildung, welche beinahe den ganzen Kehlkopf einnimmt, durch die Elektrolyse behandeln?! Mit der Galvanokaustik kann man solche beinahe in einer Sitzung vollständig fortbrennen (cf. Fall 15, 27 etc.), mit der Elektrolyse würde man vielleicht 100 Sitzungen nöthig haben, um jenes zu erreichen. Bei der Galvanokaustik ist zugleich der Vortheil, dass ich sofort den Effekt sehe, den der Kauter hervorgerufen, und dass ich das Gewächs sogar jetzt besser sehe als vorher, weil es durch das Brennen weiss geworden ist.

Aber einen Vortheil bietet die Elektrolyse im Kehlkopfe allerdings dar, den übrigens Dr. Fieber selbst nicht angibt, im Gegentheil er sich die Sache unnöthig schwer macht. Wie man auch die galvanokaustischen Instrumente construiren möge, zur Leitung des galvanischen Stromes müssen bei ihr stets 2 Drähte zugleich in den Kehlkopf eingeführt werden; möge man sie noch so dünn anfertigen, sie werden immer zusammen dicker sein, als ein einzelner von diesen beiden. Bei der Elektrolyse haben wir

aber nur nöthig einen Draht in den Kehlkopf einzuführen; grosse Feinheit der Instrumente ist aber bei Operationen im Kehlkopfe ein äusserst wichtiges Moment bei grosser Raumbeengung in jenem. Man kann daher bei der Elektrolyse das feinste Instrument, welches man nur im Stande ist zu construiren, in den Kehlkopf führen, d. i. meine Kehlkopfnadel. Diese Kehlkopfnadel, von der ich schon in der ersten Auflage dieses Werkes (S. 73) gesprochen, ist eine lange, äusserst dünne und spitze Nadel von Stahl, wie eine Kehlkopfsonde gestaltet. Mit dieser Nadel kann man noch an Stellen im Kehlkopfe gelangen, wohin zu gelangen mit anderen Instrumenten unter Umständen gar nicht möglich ist. Bei der Elektrolyse kann man diese meine Kehlkopfnadel benützen, indem man die Spitze derselben in die Neubildung einsenkt, nachdem man sie am Handgriff mit der Leitungsschnur der Batterie in Verbindung gebracht hat; den anderen Pol der Batterie setzt man dabei an eine beliebige Körperstelle an. Dr. **Fieber** macht sich nun dadurch die Sache unnöthig schwierig, dass er seine Nadel (l. c. Fig. S. 239) in eine Hülse von Kautschuk verbirgt, also gedeckt anwendet. Dies thue ich bei meiner Nadel nicht, denn um zu verhindern, dass der Strom schon diesseits der Spitze, also rückwärts derselben, geschlossen wird, wenn das Metall irgend eine Stelle der Rachenwand, Zunge etc. berührt, hat man nur nöthig, die ganze Nadel bis zur Spitze mit einer isolirenden Schicht von aufgelöstem Kautschuk, Lack, Wasserglas oder dgl. zu überziehen und nur die Spitze frei zu lassen. Die Spitze der Nadel aber kann ganz ungedeckt bleiben und frei in den Kehlkopf eingeführt werden; führt man Messer u. dgl. ungedeckt in den Kehlkopf, warum nicht eine so äusserst feine Nadel, denn mit dieser kann man gar kein Unheil stiften, als höchstens den Kranken einen Stich beibringen, wie mit einer Nähnadel, und selbst wenn man in die Carotis stechen würde, würde kein Unheil daraus entstehen. Uebrigens wird man bei einiger Gewandtheit, so wie etwa Würgebewegungen beim Kranken eintreten, mit einem so glatten und feinen Instrumente als es die Kehlkopfnadel ist, blitzschnell den Rückzug antreten können. Wendet man die Nadel gedeckt an, d. h. mit einer Gummiröhre überzogen, so beraubt man sich eben selbst des angegebenen grossen Vortheiles, indem man das Instrument dicker macht.

Zu dem, was ich oben S. 246 über den Zusammenhang von Nasenpolypen mit asthmatischen Anfällen gesagt habe, will ich hier noch einen Krankheitsfall beifügen, der mir erst kürzlich zur Beobachtung resp. Operation kam. Er gibt den schlagendsten Beweis von jenem Zusammenhange und theile ich den Fall um so lieber mit, als der betreffende Kranke vielen Aerzten in Salzbrunn und anderwärts im Gedächtniss sein wird, da er eine Legion von Heilmitteln gegen sein Asthma gebraucht hat. Herr Handtke, Besitzer des Elisenhofes in Salzbrunn einige 40 Jahre alt, ein corpulenter kräftiger Mann, leidet seit 4 Jahren an asthmatischen Anfällen. Vorigen Sommer war man erst zu der Entdeckung gekommen, dass der Patient an Nasenpolypen leide. Die Ursache derselben schob er auf einen Schlag gegen die Nase, welchen er beim Umstürzen mit dem Wagen erhalten hatte. Seine asthmatischen Anfälle waren mit den grössten Qualen verbunden: nachdem er Nachts eine Stunde geschlafen (wobei es gleichgültig war, ob er um 10 oder 12 Uhr zu Bette ging), musste er schleunigst aus dem Bette springen, weil ihn Erstickungsanfälle überkamen; er stellte sich dann zwischen 2 Stühle, auf die er sich stützte und brachte so giebsend die halbe Nacht zu, bis er durch Trinken von warmem Thee u. dgl. etwas Auswurf bekam, oder Erbrechen eintrat. Des folgenden Tages war er dann so angegriffen, dass er keine Treppe oder Höhe besteigen durfte, um nicht sogleich wieder von Asthma befallen zu werden. Er war dabei am Tage so abgespannt, dass er in Gegenwart Anderer einschlief. Die Anfälle kamen eine Nacht um die andere. Die Anfälle hatten in der letzten Zeit den höchsten Grad erreicht, so dass er der Erstickung nahe war und trotz seines elenden Zustandes es unternahm, die Reise zu mir zu machen, um sich operiren zu lassen. Am 11. Februar 1871 operirte ich die Nasenpolypen auf die oben angegebene Weise und holte etwa 20—30 Polypen aus jeder Nasenhöhle — von diesem Tage an kein asthmatischer Anfall mehr, jede Nacht kann Pat. ruhig schlafen, wie er dies mir selbst mittheilte, als er 5 Wochen nach der Operation mich besuchte. Ja, was auch merkwürdig ist, früher konnte er des Nachts nicht bloss nicht schlafen, sondern auch nicht wachen. Jetzt kann er Letzteres, wie er es so eben in der Krankheit seiner Frau erprobt hat, der er Nachts alle $^1/_2$ Stunde Arznei reichte! Wie man so die Rückwirkung der Nasenpolypen auf den Organismus in Bezug auf Erzeugung von Asthma bisher übersehen hat, so hat man sie auch in anderer Beziehung noch übersehen, nämlich dass Nasenpolypen nicht bloss den

Geruch, sondern auch den Geschmack aufheben können. Es ist ja allerdings physiologisch längst erwiesen, wie sehr der Geschmack vom Geruche abhängig ist, aber das Merkwürdige ist das, dass Geruch und Geschmack verloren gehen können, obgleich noch theilweise die Luft durch beide Nasenhöhlen oder vollständig durch eine Nasenhöhle dringen kann. Erst jüngst machte ich diese Beobachtung bei einem Patienten aus Berlin, welchen mir Herr Dr. **Körte** zusendete. Den Patienten machte der genannte Uebelstand ganz besonders unglücklich, wie mir dies auch Dr. **Körte** in der Krankengeschichte mittheilte. Nach Entfernung der Nasenpolypen trat sofort wieder Geschmack und Geruch ein und Patient konnte nun mit Appetit essen.

Von einem auswärtigen Professor der Chirurgie (welchem man es bei einer galvanokaustischen Operation beinahe zum Verbrechen gemacht hatte, dass er dabei kein Galvanometer in Anwendung gebracht hatte) war die Anfrage an mich ergangen, ob ich ein solches bei meinen Operationen benütze. Ich verneinte dies und antwortete, dass weder **Middeldorpf** noch ich jemals ein Galvanometer bei Operationen benützt haben. Es sei dies vollständig überflüssig, da das beste Galvanometer das Operations-Instrument selbst sei, an dessen Erglühen man die Kraft der Batterie prüfe. Um meinen Ausspruch von einem Physiker begründen zu lassen, wandte ich mich an Herrn Professor **Marbach** hierselbst, welcher mir hierüber Folgendes mittheilte:

1. Die Anwendung eines die Intensität des galvanischen Stromes messenden Instrumentes ist, wie die vielfachen Erfahrungen **Middeldorpf's** und seiner Schüler beweisen, nicht unbedingt nöthig.

2. Sollen Massbestimmungen eine theoretische oder praktische Bedeutung erhalten, so sind dieselben ziemlich complicirt und würden die praktische Anwendung der Methode sehr erschweren. Das Messinstrument müsste eine feste Aufstellung erhalten, die Werthe der Magnetnadel-Ausschläge müssten durch besondere Untersuchungen festgestellt werden, wobei der Einfluss der Dimensionen und der Aufstellung des Instrumentes berücksichtigt werden müssten; die während einer Operation eintretenden Aenderungen der Widerstände, so wie die (veränderliche) Ableitung der Wärme seitens des zu operirenden Körpertheils müssten bestimmt werden können. Das Letztere ist im Allgemeinen gar nicht möglich.

3. Die Angabe z. B. einer Tangentenbussole gibt direct nur ein Mass der Strom-Intensität. Bei galvanokaustischen Operationen kommt es aber nicht sowohl auf die Stromstärke als auf die entwickelte Wärmemenge und Wärmegrade an. Dieselbe Stromstärke (dieselbe Grösse des Ausschlages ein und derselben Magnetnadel) kann entwickelt werden durch Ströme, welche eine sehr mässige Temperaturerhöhung bewirken und andererseits durch solche, welche einen Platindraht schmelzen.

4. Die Wärmemenge, welche ein und derselbe von einem galvanischen Strome durchflossene Leiter entwickelt, ist nach dem von Lenz entdeckten Gesetze, dem Widerstande dieses Leiters und dem Quadrate der Stromstärke proportional; da aber die letztere Grösse (die Stromstärke) selbst abnimmt, wenn der erste Factor (der Widerstand eines Theiles des Leitungskreises) wächst und weil der Einfluss des Widerstandes eines Theiles wesentlich bedingt ist durch das Verhältniss dieser Grösse zum gesammten Widerstande aller vom galvanischen Strome durchflossenen Leiter, so wird die Abhängigkeit des entwickelten Wärmegrades von der Stromstärke eine höchst complicirte. Die Sache wird dadurch um so complicirter als bei wiederholtem oder anhaltendem Gebrauche eines galvanokaustischen Apparates die nothwendigen Widerstände (in den galvanischen Erregungszellen) sich merklich ändern und der Widerstand des erhitzten Drahtes durch die Temperaturerhöhung bedeutend vergrössert wird; dazu die oben erwähnte Veränderung der Abkühlung des Drahtes (und die dadurch bedingte Verstärkung des Stromes), welche von den zu zerstörenden wässrigen Weichtheilen bedingt wird.

5. Nach meinem Dafürhalten ist das einfachste und sicherste Mittel die Zuverlässigkeit der Operationsmethode zu erreichen, dass man Probeversuche in der Luft mache oder rohes Thierfleisch durchschneide. Der Uebelstand, dass bei Verkürzung der galvanokaustischen Schlinge deren Widerstand so vermindert und die Stromstärke und Erhitzung des Platindrahtes so erhöht wird, dass ein Schmelzen des Letzteren erfolgt, könnte man durch eine Modification des Schlingenapparates — wie ich glaube ohne bedeutende Schwierigkeit — bewirken."

Bei der galvanokaustischen Batterie ist ein Galvanometer ebenso wenig nöthig als bei anderen Batterieen zum constanten Strome für praktische Zwecke. Für physiologische Experimente mag die Einschaltung eines Galvanometers einen Werth haben, aber für den praktischen Gebrauch gar keinen. Man kann sich jeden

Tag davon überzeugen, dass Patienten bei der Anwendung des constanten Stromes über die äusserste Schmerzhaftigkeit klagen, obgleich die Nadel am Galvanometer gar nicht oder nur ganz wenig ausschlägt; umgekehrt bei anderen Patienten kann man die Zahl der Elemente auf 20 vermehren, die Nadel schlägt sehr bedeutend aus, aber die Patienten klagen über keinen Schmerz.

Zu dem, was ich oben S. 134 über das Wiederwachsen der Neubildungen sagte, füge ich hier noch bei, dass dies auch anderen Operateuren begegnet. So fand sich im Juni 1871 Herr W. bei mir ein, welcher von **Bruns** 1864 mit Messer und Höllenstein war operirt worden. Jetzt ist ganz an derselben Stelle ein gleicher Polyp von derselben Grösse wieder gewachsen. (Fünfzehnte Beobachtung bei **Bruns**.)

Preisverzeichniss

der von mir in diesem Buche angegebenen Apparate und Instrumente.

Die galvanokaustischen Instrumente werden vom hiesigen Instrumentenmacher E. Pischel, Weidenstrasse Nr. 5 nach meiner Angabe und unter meiner Controle zu folgenden Preisen verfertiget:

Eine 2elementige Batterie mit 3 Wechselscheiben in Etui, nebst Leitungsschnüren (Fig. 1, Seite 12)	16	Thlr.	7½ Ngr.
Eine 1elementige Batterie mit Leitungsschnüren	9	„	— „
Ein Schraubenzieher	—	„	7½ „
Eine Thonzelle	—	„	20 „
Ein Glascylinder	—	„	15 „
Ein Zinkcylinder	1	„	— „
Eine Kohle mit messingenem Polring	2	„	10 „
Ein Paar Leitungsschnüre	3	„	— „
Eine Schneideschlinge mit 4 Einsatzröhren (Fig. 2, 5, 6, 14)	10	„	— „
Ein Galvanokauter mit 4 Einsatzbrennern (Fig. 3, 4, 8)	6	„	— „
Etuis zu den beiden letzteren Instrumenten	3	„	— „
Ein Pfriemen zum Ausziehen der Schlinge	—	„	7½ „
Eine (extra) Röhre zur Schneideschlinge (Fig. 5, 6)	—	„	20 „
Ein (extra) Brenner zum Galvanokauter (Fig. 4, 8, 9, 10)	—	„	20 „
Ein Rachenpolypenschnürer (Fig. 11, 12)	6	„	— „
Eine galvanokaustische Zange (Fig. 7)	3	„	— „

Die von mir gebrauchten Drahtsaiten (Klaviersaiten) für die Schneideschlinge sind in allen grösseren Eisenhandlungen zu bekommen; sie sind auf Rollen gewickelt, von denen eine etwa 20 Ellen Draht enthält und kostet eine solche Rolle 3 Ngr. Die Rollen sind nummerirt von 1—10, so dass Nr. 1 den stärksten, Nr. 10 den schwächsten Draht anzeigt. Diese Saiten sind bekanntlich aus Stahl gefertigt.

Die Instrumente für die Laryngoskopie und Rhinoskopie sind beim hiesigen Instrumentenmacher H. Härtel, Weidenstrasse Nr. 33 zu bekommen, zu folgenden Preisen:

Mein portativer Erleuchtungsapparat (Fig. 15) . .	2	Thlr.	15 Ngr.
Ein gewöhnlicher Kehlkopfspiegel	—	„	20 „
Mein Kehlkopfspiegel mit Zäpfchendecker (Fig. 19)	1	„	— „
Mein Kehldeckelstäbchen (Fig. 17)	—	„	12½ „
Meine Kehldeckelkrücke (Fig. 18)	—	„	25 „
Zäpfchenklemmer nach Dr. Moura (Fig. 20) . .	3	„	— „
Meine Spatelöse zum Heben des Zäpfchens (Fig. 21)	—	„	25 „
Nasenspeculum von Charrière von mir modificirt durch Cremaillière (S. 108)	2	„	10 „

Ich habe noch ein ähnliches Instrument construiren lassen, an welchem die innere Branche (Halbröhre), d. i. diejenige, welche an die Nasenscheidewand zu liegen kommt, länger ist als die äussere Halbröhre, um die Nasenscheidewand nicht zu verbrennen, wenn ich in der Tiefe an der äuseren Nasenwand Tumoren etc. brennen will, welche bis gegen die Nasenscheidewand hinragen. Ein solches Instrument leistet namentlich vorzügliche Dienste, wenn man die so häufig geschwellten unteren Muscheln kauterisiren will. Die lange Branche schützt dann die Nasenscheidewand und man kann nun dreist in die Nasenhöhle eindringen. Es kostet . . 2 Thlr. 15 Ngr.

Meine Kehlkopfnadel (S. 208) . . . . . 1 „ — „

C. Ueberreuter'sche Buchdruckerei (M. Salzer)

Tafel I.

Fig. 1. Lappenförmiger Polyp auf dem hinteren Drittheil des linken Stimmbandes, von sehr derbem Gewebe, flottirend, ab und zu durch Schleim am Stimmbande anklebend und dadurch zeitweise verschwindend; operirt mit dem Galvanokauter. Sechster Fall.

Fig. 2. Fibroma papillare, theils aus beiden Morgagni'schen Ventrikeln herauswuchernd, theils auf dem linken Stimmbande sitzend; mit der galvanokaustischen Schneideschlinge und dem Galvanokauter operirt. Zwölfter Fall.

Fig. 3. Polypöse Excrescenzen auf der Vorderfläche der hinteren Kehlkopfswand sitzend; operirt mit dem Galvanokauter. Dreizehnter Fall.

Fig. 4. Weiche, sehr blutreiche Papillome unter dem freien Rande des linken Stimmbandes; operirt durch die galvanokaustische Schneideschlinge. Vierzehnter Fall.

Fig. 5. Fibroma papillare über und unter der vorderen Commissur der Stimmbänder; operirt durch die galvanokaustische Schneideschlinge und den Galvanokauter. Fünfzehnter Fall.

Fig. 6. Zeigt den Kehlkopfseingang eines Mannes mit starker Rückwärtsneigung des Kehldeckels und Verbiegung des linken oberen Randes desselben nach rechts. Durch keinerlei physiologische Acte des Kehlkopfes war ein freier Einblick in Letzteren zu erlangen.

Fig. 7. Derselbe Kehlkopf bei Anwendung meines Kehldeckelstäbchens, so dass nun der birnförmige Polyp in der vorderen Commissur der Stimmbänder in Sicht kommt; operirt durch den Galvanokauter unter gleichzeitiger Anwendung des Kehldeckelstäbchens. Sechszehnter Fall.

Fig. 8. Fibrom unter dem freien Rande des rechten Stimmbandes; operirt mit dem Galvanokauter. Siebzehnter Fall.

1.

2.



3.

4.

5.

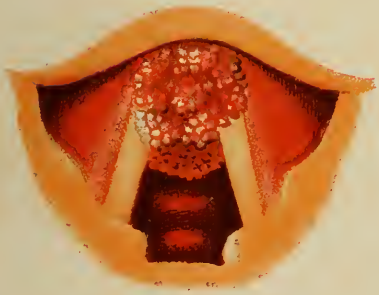

6.

7.

8.

Lith. v Th. Plischke.

Lith Anst v F. Köke, Wien.

Verlag von W. Braumüller.

Tafel II.

Fig. 1. Maultrommelform eines sehr starren Kehldeckels bei einem 66jährigen Manne.

Fig. 2. Derselbe Kehlkopf; bei kräftiger Intonation von „ae“ kamen über dem hinteren Ansatze des rechten Stimmbandes zwei lappenartige Polypen zum Vorschein, die bei ruhiger Respiration sofort wieder verschwanden; operirt durch den Galvanokauter. Achtzehnter Fall.

Fig. 3. Maultrommelform des Kehldeckels bei einem 44jährigen Manne; die Rückwärtsneigung des Kehldeckels war durch keinen physiologischen Act aufzuheben und ein freier Einblick in den Kehlkopf nicht zu erlangen.

Fig. 4. Zeigt denselben Kehlkopf bei Anwendung des Kehldeckelstäbchens; an dem freien Rande beider Stimmbänder erscheint eine polypoide Neubildung von gelblicher Farbe, die rechte grösser als die linke; operirt unter gleichzeitiger Anwendung des Kehldeckelstäbchens durch den Galvanokauter. Neunzehnter Fall. (Die Farbe der Neubildung ist in der Figur etwas zu stark citronengelb; sie war mehr ockergelb.)

Fig. 5. Fibroma papillare bei einem Manne; gegen den hinteren Ansatz befindet sich auf jedem Stimmbande ein weisser lappenartiger Polyp von sehr derbem Gefüge. Nachdem das grosse Fibrom theils durch die galvanokaustische Schneideschlinge theils durch den Galvanokauter entfernt war, erschien

Fig. 6. noch ein lappenartiger Polyp am linken Taschenbande über das Stimmband hinweghängend. Zwanzigster Fall.

Fig. 7. Ein Polyp in der Nähe des vorderen Ansatzes des linken Stimmbandes bei einem tuberkulösen 17jährigen Mädchen; das linke Taschenband geschwellt, mit Excrescenzen an seinem freien Rande; operirt durch den Galvanokauter. Einundzwanzigster Fall.

Fig. 8. Polypoide Neubildung am freien Rande des rechten Stimmbandes etwas unter demselben; gegen den hinteren Ansatz jedes Stimmbandes kleine weisse Excrescenzen; operirt durch den Galvanokauter. Zweiundzwanzigster Fall.

1.

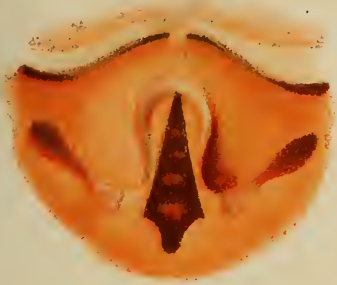

2.

3.

4.

5.

7.

6.

8.

Lith.v.Th Plischke.

Lith Anst.v F.Köke, Wien.

Verlag von W. Braumuller

Tafel III.

Fig. 1. Papilläre Neubildung in der vorderen Commissur der Stimmbänder bei einem 20jährigen Mädchen; operirt durch den Galvanokauter. Dreiundzwanzigster Fall.

Fig. 2. Derselbe Kehlkopf mit der wiedergewachsenen Neubildung und Entwicklung einer Entzündungsgeschwulst, welche sich von der Neubildung nach rechts und links unter jedes Stimmband fortzieht. In der Abbildung ist diese Entzündungsgeschwulst etwas zu dunkel wiedergegeben und deshalb nicht so deutlich hervortretend wie in der Wirklichkeit.

Fig. 3. Kehlkopf eines 20jährigen Mädchens; Neubildung auf dem linken Stimmbande, polypoide Form. Das Aussehen derselben war ganz wie das des Stimmbandes selbst, als wenn die Neubildung gleichsam nur eine zitzenartige Ausbuchtung des Stimmbandes wäre. Kommt bei Kindern häufig vor, gewöhnlich auf correspondirenden Stellen beider Stimmbänder. Vierundzwanzigster Fall.

Fig. 4. Polypöses Fibrom mit Pflasterepitheldecke auf dem linken Stimmbande eines 46jährigen Mannes. Der Polyp sass mit seiner Seitenfläche, die dünn, membranartig war, entlang dem freien Rande des Stimmbandes, etwas unter demselben. Von hier aus nahm der Polyp gegen seinen Kopf, d. h. gegen den Theil hin, der frei in die Glottis ragte an Dicke zu und erschien birnförmig. Wegen seines membranartigen Ansatzes flottirte er hin und her und flog bei der Exspiration über die Stimmbänder, bei der Inspiration verschwand er unter denselben. Seine Farbe war in der Zeichnung schwer wiederzugeben, sie war graublau in natura und ist in der Zeichnung zu blau aufgetragen. Fünfundzwanzigster Fall.

Fig. 5. Zwischen der vorderen Commissur der Stimmbänder erscheinender hängender Polyp, welcher mittelst der galvanokaustischen Schneideschlinge in einer Sitzung radicitus entfernt wurde. Sechsundzwanzigster Fall.

Fig. 6. Fibroma papillare bei einem 31jährigen Manne; es nimmt fast den ganzen Kehlkopfseingang ein, so dass nur hinten durch die Glottis noch etwas Luft geathmet werden konnte. Der Kehlkopf ist gleichsam von einer Polyposis ergriffen, weil nach Entfernung des grossen Gewächses an allen Seiten und Wänden des Kehlkopfes neue Polypen sichtbar wurden oder aufschossen, theils über, theils unter den Stimmbändern, so dass trotz zahlloser Operationen der Fall immer noch nicht beendet erschien. Der zuletzt wieder aufgetauchte Polyp wurde am 18. April 1871 mittelst des spitzen Galvanokauters bei directem Sonnenlichte zerstört, im Juni einige auftauchende Spitzen der früheren Neubildung abermals gebrannt, so dass nunmehr alles Krankhafte endlich getilgt zu sein scheint. Siebenundzwanzigster Fall.

Fig. 7. Polypöse Excrescenzen an der hinteren, vorderen Larynxwand bei einem 15jährigen Knaben, welche frei in die Larynxhöhle ragten. Sie erscheinen in der Zeichnung sehr blass, matt, weil sie vom Eingange des Kehlkopfes nach abwärts in die Tiefe verliefen. Ausserdem zeigte sich auf dem rechten etwas verdickten Stimmbande, in der Nähe des vorderen Ansatzes, eine polypöse Wucherung. Achtundzwanzigster Fall.

Fig. 8. Ein kleiner, zitzenartiger, röthlicher Polyp bei einem 26jährigen Manne, am freien Rande des linken Stimmbandes, etwas unter demselben. Neunundzwanzigster Fall.

1.

2.

3.

4.

5.

6.

7.

8.

Lith. v. Th. Pfischke.

Lith. Anst v. F. Köke, Wien.

Verlag v. W. Braumüller

Medicinische Werke

aus dem Verlage

von Wilh. Braumüller, k. k. Hof- und Universitätsbuchhändler in Wien.

Fieber, Dr. Friedrich, Vorstand der electro-therapeutischen Abtheilung im k. k. allgemeinen Krankenhause und Docent an der k. k. Universität in Wien. **Die Inhalation medicamentöser Flüssigkeiten** und ihre Verwerthung bei Krankheiten der Athmungsorgane. Zum Gebrauche für Aerzte erläutert. gr. 8. 1865. 1 fl. 50 kr. — 1 Thlr.

Der Verfasser, welcher das den Gegenstand des Buches bildende neue Heilverfahren in Deutschland einführte, hat sich bemüht, in einer möglichst gedrängten, aber die Vollständigkeit nicht beeinträchtigenden Weise das Wichtigste und für den praktischen Arzt Nothwendigste der neuen Heilmethode zusammen zu fassen. Die bedeutende Rolle, welche dieselbe schon jetzt bei der Behandlung der Krankheiten der Respirationsorgane spielt, und die noch bedeutendere, welche ihr in der Zukunft vorbehalten sein dürfte, lassen es für jeden Arzt von grösster Bedeutung erscheinen, sich mit derselben vertraut zu machen. Hiezu dürfte das vorliegende Werk eine erwünschte Gelegenheit darbieten.

— — **Die Apparate zur Einathmung flüssiger Medicamente** und ihre Anwendung bei Krankheiten des Kehlkopfes, der Luftröhre und der Lunge. Zum Gebrauche für Kranke erläutert. gr. 8. 1865. 30 kr. — 6 Ngr.

Günzburg, Dr. Liberal, k. k. Regimentsarzt. **Pathologie und Therapie der Respirations- und Circulationsorgane,** vom theoretischen und praktischen Standpunkte aus, nach den neuesten Fortschritten der Wissenschaft, nebst einem Abrisse der physikalischen Untersuchungsmethoden, mit besonderer Berücksichtigung der Wiener Schule. gr. 8. 1861. 6 fl. 50 kr. — 4 Thlr. 15 Ngr.

Wenngleich die medicinische Literatur zahlreiche Schriften über Lungen- und Herzkrankheiten mit vorzugsweiser Berücksichtigung der Ergebnisse der Stethoskopie aufzuweisen hat, so wurde doch das Bedürfniss eines ausführlichen, nach allen Richtungen befriedigenden Werkes über die gesammten Affectionen der Athmungs- und Kreislaufsorgane vielseitig anerkannt, da die vorhandenen Arbeiten nur theilweise den gestellten Anforderungen entsprachen. Diesem Mangel hat der Verfasser durch das vorliegende Werk, welches für den angehenden sowohl, als für den praktischen Arzt berechnet, die in Rede stehenden Krankheiten, fern von aller ermüdenden Weitschweifigkeit, doch klar und umfassend darstellt, abzuhelfen gesucht. Unter Voranstellung einiger anatomischer und physiologischer Vorkenntnisse, so wie einer genauen Schilderung der physikalischen Untersuchungsmethoden behandelt der Verfasser in den folgenden Abschnitten — bei Besprechung der einzelnen Krankheitsformen — in erschöpfender Weise die anatomischen Befundlokale und allgemeinen Symptome, die unterscheidende Diagnose, Aetiologie, Verlauf, Dauer und Ausgang, Prognose und Therapie. Bei der Behandlung wurde die unerlässliche diätetische Pflege in den wichtigeren Brustleiden besonders hervorgehoben. Schliesslich werden, zur Vervollständigung des Ganzen, die Gefässkrankheiten nach dem gegenwärtigen Standpunkte der Wissenschaft eingehend gewürdigt.

Politzer, Dr. Adam, Docent der Ohrenheilkunde an der Wiener Universität, k. k. Armen-Ohrenarzt der Stadt Wien. **Die Beleuchtungsbilder des Trommelfells** im gesunden und kranken Zustande. Klinische Beiträge zur Erkenntniss und Behandlung der Ohren-Krankheiten. Mit 24 chromolithographirten Trommelfell-Bildern und 13 Holzschnitten. gr. 8. 1865. 3 fl. — 2 Thlr.

Das vorstehende Werk enthält eine ausführliche Darstellung der neuesten „Untersuchungsmethoden des Gehörorgans, bei Ohrenkranken". Nebst der Schilderung der bei Gehörkranken vorkommenden und für die Diagnostik sehr wichtigen Veränderungen am Trommelfelle wird die „Pathologie der Trommelhöhlenkatarrhe" abgehandelt, und in Anbetracht der grossen Häufigkeit und praktischen Wichtigkeit derselben der Behandlung des acuten und chronischen Trommelhöhlen- und Tubarkatarrhs, sowie den eitrigen Trommelhöhlen-Affectionen specielle Abschnitte gewidmet. Das Werk bildet somit den für den praktischen Arzt wichtigsten Abschnitt der Ohrenheilkunde. Die 24 Trommelfellbilder in Farbendruck, sind von unserem berühmten Fachkünstler Dr. Carl Heitzmann chromolithographirt.

C. Ueberreuter'sche Buchdruckerei (M. Salzer).